Verantwortung

Engel

22101881692

Med
K53293

J. McFADYEAN

Präparirübungen

am

Pferd.

Eine ausführliche Anweisung zur Anfertigung sämmtlicher für das Studium der Anatomie des Pferdes erforderlichen Präparate, nebst anatomischen Repetitionen.

Von

Dr. med. vet. Reinold Schmaltz,

Professor der Anatomie an der thierärztlichen Hochschule zu Berlin.

Theil III.

Situs viscerum und Sections-Technik; Eingeweide-Präparate.

Mit 6 Tafeln und 25 Abbildungen im Text.

Lesesaalexemplar

Berlin 1903.

Verlag von Richard Schoetz.

Luisenstrasse No. 36.

WELLCOME INSTITUTE
LIBRARY
Coll. welMOmec
Call
No. V

Vorwort.

Ich habe diesem dritten und letzten Theil der „Präparirübungen am Pferde“ nur wenige Bemerkungen vorauszuschicken. Derselbe enthält zunächst die Technik der Obduction bzw. Exenteration (Ausweidung), wobei die für anatomische Zwecke hier gebräuchliche Form zu Grunde gelegt ist, die Abweichungen, welche die Obduction für Feststellung krankhafter Veränderungen erforderlich macht, jedoch ebenfalls berücksichtigt sind. Der Exenterationstechnik ist in jedem Abschnitt eine Beschreibung der Lage der Eingeweide vorangestellt, welche nach meinen Erfahrungen den Studirenden zur Repetition sehr erwünscht ist.

Mit diesen Capiteln stellt das vorliegende Buch zugleich die zweite Auflage meines 1888 erschienenen Buches „Lage der Eingeweide und Sectionstechnik bei dem Pferde“ dar, welches seit 6 Jahren vergriffen ist.

Von den Kopfeingeweiden muss das Gehirn behufs Besichtigung und Präparation kunstgerecht exenterirt werden, was daher hier beschrieben ist. Hier habe ich es auch für nützlich gehalten, sechs Gehirnbilder aus meinem im Erscheinen begriffenen Atlas der Anatomie des Pferdes dem Texte einzufügen. Dagegen bilden die übrigen Kopfeingeweide im anatomischen Unterricht einen integrirenden Bestandtheil des Kopf-Muskel-Präparates, welches im I. Theil abgehandelt ist. Wenn aber auch nicht zum Zweck des anatomischen Studiums die Kopforgane im Ganzen exenterirt werden, so geschieht dies doch bei gestorbenen Pferden. Da die Besonderheiten der practischen Obductionen hier überall mit berücksichtigt sind, so ist auch die Exenteration der Kopfeingeweide hier beschrieben, jedoch ohne eine besondere anatomische Darstellung der Organe, welche im I. Theil zu finden ist.

Der vorliegende Theil der „Präparirübungen“ umfasst ausser der Exenteration noch die nachherige Präparation der Eingeweide. Dabei ist überall angenommen, dass mit den Eingeweiden zugleich die hauptsächlichen zugehörigen Nerven und Gefässe mitpräparirt werden. Die Anfertigung dieser Präparate kann auf den ganzen für die Präparirübungen verfügbaren Zeitraum vertheilt werden. Diese Präparate erfordern zu ihrer Vollendung im Einzelnen eine relativ kurze Zeit und ihre Bearbeitung ist im Ganzen einfach. Dennoch kann auch hier eine gedruckte Anleitung gute Dienste thun.

Im übrigen ist auf die dem ersten Theil beigegebene Anweisung zur Anfertigung von Präparaten im Allgemeinen zu verweisen.

Berlin, December 1902.

Schmaltz.

Inhaltsverzeichniss.

Seite

Die Brusthöhle . . . . . 1—59

I. Form und Begrenzungen der Brusthöhle 1
Orientirungsebnen 1
Der Thorax 3
Die Zwerchfellstellung 7
Eintheilung der Brusthöhle 15
Brustwände (Percussionsfeld) 19
II. Topographische Beschreibung der Brustorgane . . 20
Das Herz 20
Die grossen Blutgefässe 27
Luftröhre, Speiseröhre, Lymphdrüsen und Nerven 29
Die Lungen 32
Das Brustfell 35
III. Demonstration und Exenteration der Brustorgane . 44
Brustkorböffnung 44
Uebersicht über die freigelegten Organe 45
Exenteration für anatomische Zwecke 48
„ „ pathologisch-anatomische Zwecke 48
IV. **Präparat von Herz und Lunge** 50

Die Bauchhöhle . . . . . 60—173

I. Form und Begrenzungen der Bauchhöhle 60
Wände der Bauchhöhle (Bauchdecken) 60
Ausdehnung der Bauchhöhle, Bauchgegenden 65
Bauchfell. Bauchinhalt 68
II. Topographische Beschreibung von Leber, Magen, Zwölffingerdarm, Bauchspeicheldrüse und Milz . 71
Die Leber (Verbindungen, Gestalt, Lage, Nachbarschaft) . . . 72
Der Magen 79
Die Milz 85
Die Bauchspeicheldrüse 87
Der Zwölffingerdarm 89
Genaueres über die plica gastropancreatica und andere Verbindungen 96

Seite

Gefässe, Lymphdrüsen und Nerven 102
Der Gesammtinhalt der regio epigastrica 106

III. Topographische Beschreibung des Darmes 108
Allgemeines über den Darm 108
Das Gekröse 110
Lymphdrüsen, Nerven und Gefässe 112
Der Dünndarm 118
Der Blinddarm 119
Der Grimmdarm 123
Der Mastdarm (Beckenstück siehe pg. 252) 129
Der Netzbeutel (foramen epiploicum) 130

IV. Demonstration und Exenteration des Darmes . . . 134
Allgemeine Bemerkungen 134
Oeffnung der Bauchhöhle 136
Bestimmung der vorliegenden Eingeweide 137
Herauslegen des Darmes 139
Trennung der (6) Befestigungen des Darmes 141
Pathologisch-anatomische Methode 145

V. Demonstration u. Exenteration von Leber, Magen etc. 147
Pathologisch-anatomische Methode 157

VI. **Präparat vom Darm** 157
Zurechtlegen des Darmes 157
Präparation der Gefässe 160
Präparation der einzelnen Darmabschnitte 162

VII. **Präparat von Leber, Magen etc.** 165
Zurechtlegen der Organe 165
Präparation der Drüsengänge und Gefässe 167
Präparation der einzelnen Organe 170

Der Urogenitalapparat und die Beckenhöhle . . . . . 174—294

I. Beschaffenheit der Beckenhöhle 174
Das knöcherne Becken 175
Seitenwand; caudaler Ausgang 177
Beckenring; Beckenraum 178
Beckeninhalt (siehe auch pg. 250 ff.) 180

II. Bauchmuskelanschluss und Leistenkanal 181
Umgebung des Beckeneinganges 184
Bauchmuskelanschluss 188
Leistenkanal 193
Inhalt des männlichen Leistenkanals und Hodensack . . . 196
Bemerkungen über Brüche 199

III. Topographische Beschreibung des männlichen Urogenitalapparates 202
Die Nieren 203
Harnleiter 209
Harnblase 210
Harnröhre (Beckenstück) 212

Seite

Die accessorischen Geschlechtsdrüsen 213
Hoden und Samenstrang 214
Lage und Hüllen der Hoden allgemein 214
Descensus testis 215
Beschreibung des Hodens und Samenstranges . . . 216
Penis und Harnröhre 219
Lage des Penis 220
Vorhaut und Schlauch 222
Gefässe und Nerven des penis 226

IV. Topographische Beschreibung des weiblichen Urogenitalapparates 228
Das Gekröse des Genitaltractus 230
Eierstock und Eileiter 232
Gebärmutter und Scheide 233
Gefässe des Genitaltractus 236
Die äusseren weiblichen Genitalien (vulva, clitoris, Euter) . 237

V. Zusammenstellungen. Topographische Ueberblicke . 239
1. Gefässe, Lymphdrüsen und Nerven des Urogenitalapparates beider Geschlechter 239
2. Topographie der Lende 243
Bemerkungen zur Präparation der Lende 245
3. Blick in die Beckenhöhle von vorn (Erläuterung zu einer Abbildung) 247
4. Topographische Uebersicht der Beckenhöhle 250
Weichtheile der Beckenwände 250
Beckenstück des Mastdarmes 252
Der intraperitonaeale Raum der Beckenhöhle 254
5. Der Damm und das spatium retroperitonaeale 255
Die männliche regio perinei 255
Die weibliche regio perinei 258

VI. Demonstration und Exenteration des Urogenitalapparates 259
Exenteration beim männlichen Pferde 259
Demonstration der Lende 259
Desgl. des intraperitonaealen Beckenraumes 260
Exenteration von der Bauchhöhle aus 261
Präparation am Damme 266
Ordnung der exenterirten Organe 270
Exenteration bei der Stute 271
Pathologisch-anatomische Methode 273

VII. **Präparat des männlichen Urogenitalapparates** 274
Bauchfell 274
Hoden und Samenstrang 279
Nieren 280
After 282
Harnröhre, penis, Schlauch 283

VIII. **Präparat des weiblichen Urogenitalapparates** 287

Seite

Bauchfell 288
Organe 291

Die Schädelhöhle . . . . . 295—324

I. Beschaffenheit der Schädelhöhle 295
Knochenwände 295
Oeffnungen 297
Lage des Gehirns 298
Hirnhäute 298
II. Exenteration der Schädelhöhle 300
Exenteration zu besonderen Zwecken 304
III. Beschreibung des Gehirns 305
(Die zugehörigen 6 Tafeln stehen hinter pg. 335)
Das rhombencephalon 306
Das cerebrum 308
mesencephalon, diencephalon 308
telencephalon 310
Ursprünge der Gehirnnerven 314
Blutgefässe des Gehirns 315
IV. **Präparation des Gehirns** 317

Das Auge 325
Exenteration des Auges 325
Präparation der Hülfsorgane 326
Zerlegung des Augapfels 328

Die Exenteration der Kehlorgane 331

Verzeichniss der Abbildungen.

Text-Figur 1. Das Zwerchfell (nach der Natur) 8
„ 2. Eintheilung der Rumpfhöhlen und Zwerchfellstellung (Schema) 11
„ 3. Horizontalschnitt von Brustkorb und Zwerchfell (Schema) 13
„ 4 u. 5. Segmentalschnitte des Brustkorbes (nach Gefrierpräparaten) . . . . . 38 u. 39
„ 6. Bauchgegenden (Schema) 66
„ 7 Querschnitt der regio mesogastrica (Schema) 67
„ 8. Leber (nach der Natur) 77
„ 9 u. 10. Magen, pancreas und plica gastro-pancreatica (nach der Natur) . . . . . 94 u. 95
„ 11. Schematischer Querschnitt durch die rechte Lendengegend (Niere, Blinddarm, Grimmdarm, pancreas, duodenum und ihre Verbindungen) 99
„ 12. Das Ende des mesoduodenum (schematisch) 101
„ 13. Verzweigung der vorderen Gekrösarterie (schematisch) . 114
„ 14. Dasselbe Schema wie Figur 11 122
„ 15. Die Grimmdarmschlingenbildung (schematisch) 126
„ 16. Messerführung bei Trennung der Bauchdecken 136
„ 17. Dasselbe Schema wie Figur 13 146

Seite

Text-Figur 18. Vorderansicht des knöchernen Beckens mit Schema des canalis femoralis und lig. inguinale 185
.. 19. Querschnitt durch Lende und Bauchmuskeln (schematisch) 188
.. 20. Blick in die Beckenhöhle von vorn (nach der Natur. Verkleinerung aus dem Atlas der Anatomie des Pferdes von Schmaltz) 191
.. 21. Dasselbe Schema wie Figur 11 208
.. 22. Penis im Schlauch (nach der Natur) 224
.. 23. Penis erigirt (gefällt und gefroren; nach der Natur) . . 225
.. 24. Penis in natürlicher Lage mit Gefässen (nach der Natur) 227
.. 25. Dasselbe Bild wie Figur 20 249

Gehirntafeln

(hinter pag. 335).

Tafel I. Basalfläche des Gehirns mit Arterien und Nervenursprüngen.
.. II. Die geöffneten Seitenventrikel. Ansicht von oben.
.. III. Desgl. Seh- und Vierhügel nach Abtragung der hippocampi und Halbirung des cerebellum.
.. IV. Medianschnitt (dritter und vierter Ventrikel).
.. V. Seitenansicht von links. Rinde und corpus medullare der linken Hemisphäre sind entfernt; der linke hippocampus und das linke corpus striatum sind freigelegt. Lauf der cornua ventriculi sinistri.
.. VI. Figur a. Linke Seitenansicht des Hirnstockes.
Figur b. Blick in die Seitenventrikel von der Basalfläche aus nach Herausnahme des Hirnstockes.

Correcturen.

Seite 48: Der Abschnitt III beginnt schon auf Seite 44.
„ 114: In der Figur ist No. 4 die art. caecalis lateralis, No. 6 die art. caecalis medialis (s. auch dieselbe Figur S. 146).
„ 153: Anmerkung: Näheres siehe S. 244 ff.
„ 206, No. 138: Die eingeklammerte Nummer heisst 312.
224, oben: 233 (nicht 333).

Die Brusthöhle

(cavum thoracis).

I. Abschnitt.

Form und Begrenzungen der Brusthöhle.

Orientirungsebenen am Körper.

Zur Beschreibung der Lage und Richtungen der Körpertheile bedient man sich eines Systems gedachter Ebenen, deren Construction hier kurz vorausgeschickt werden soll.

Der Körper ist im allgemeinen symmetrisch gebaut. Diejenige Ebene, welche den Körper in zwei seitlich symmetrische Hälften zerlegt, ist die Medianebene (Mittelebene). Dieselbe ist beim Pferde durch Wirbelsäule und Brustbein senkrecht auf den Erdboden gerichtet. Ihr Höhendurchmesser stellt gleichzeitig den dorso-ventralen (d. h. vom Rücken zum Bauch gehenden) Körperdurchmesser dar. Ihr Längsdurchmesser liegt horizontal und ist die Mittellachse des Körpers.

Alle der Medianebene parallel durch den Körper gelegte Ebenen heissen Sagittalebenen. Sie zerlegen den Körper in verticale neben einanderstehende Längsscheiben (Seitenscheiben). Alles, was der Richtung dieser Ebenen entspricht, liegt sagittal. Sagittal ist gleichbedeutend mit longitudinal im Verhältniss zur Körperachse. Dagegen bedeutet sagittal und longitudinal keineswegs immer dasselbe, denn es kann an einem Organ sehr wohl etwas longitudinal, d. h. in der Richtung der Organachse liegen, ohne desshalb mit der Körperachse übereinzustimmen, d. h. sagittal gerichtet zu sein.

Segmentalebenen heissen diejenigen Ebenen, welche quer von einer Seite zur anderen gehen und die Medianebene dabei rechtwinklig schneiden. Auch sie sind senkrecht auf den Erdboden gerichtet; ihr Höhendurchmesser liegt dorso-ventral, ihr horizontaler Durchmesser (Breitendurchmesser) verbindet symmetrische Punkte der rechten und linken Körperseite. Die Segmentalebenen zerlegen den Körper in

hinter einander liegende Querscheiben, Segmente; daher ihr Name.*) Alles, was in der Richtung der Segmentalebenen liegt, ist transversal.

Horizontalebenen sind die Ebenen, welche der Länge nach horizontal durch den Körper gelegt werden. Ihre horizontale Lage bedingt zugleich, dass sie sich mit Sagittal- und Segmentalebenen rechtwinklig schneiden. Ihre Längendurchmesser liegen sagittal, ihre Breitendurchmesser transversal. Sie zerlegen den Körper vom Bauch nach dem Rücken hin (resp. umgekehrt) in über einander liegende Längsscheiben (Rücken- und Bauchscheiben); man könnte diese auch Längs-Querscheiben nennen, da sie sowohl der Länge nach durch den ganzen Körper, als auch quer von einer Seite zur andern gehen.

Die Orientirungsebenen beim Menschen erhalten, obwohl ganz übereinstimmend mit denen beim Pferde construirt, durch die aufrechte Körperstellung eine ganz andere Lage und Bezeichnung; sie sollen daher zur Verhütung von Verwechselungen hier geschildert werden. Die Medianebene zerlegt natürlich auch hier den Körper in zwei seitlich symmetrische Hälften; nur ist die Körperachse ihr verticaler Durchmesser und der dorso-ventrale Durchmesser liegt horizontal. Im übrigen zerlegen die Sagittalebenen den Körper ebenfalls in nebeneinander stehende Seitenscheiben. Die Segmentalebenen zerlegen ebenfalls den Körper in Querscheiben, welche aber nicht hintereinander, sondern übereinander liegen. Die Ebenen liegen horizontal und heissen auch so; der Name Segmentalebene wird beim Menschen nicht gebraucht. Der menschlichen Horizontalebene entspricht also die Segmental-, nicht die Horizontalebene des Pferdes. Diejenigen Ebenen dagegen, welche den menschlichen Körper in der Richtung vom Bauch nach dem Rücken in Bauch- und Rückenscheiben zerlegen, also den Horizontalebenen des Pferdes entsprechen, stehen beim Menschen vertical und parallel der Rücken- bzw. der Brustfläche des Rumpfes. Da die Stirn, wenigstens eine gerade Stirn, dieselbe Lage hat, so heissen diese Ebenen Frontalebenen.

Der Vergleich ergiebt also

Median- (Sagittal-)Ebene des Pferdes und des Menschen gleichbedeutend;

Segmentalebenen des Pferdes = Horizontalebenen des Menschen;

Horizontalebenen des Pferdes = Frontalebenen des Menschen.

*) Der Name ist von Sussdorf, statt der früheren misslichen Bezeichnung „Frontalebene", glücklich gewählt. Dagegen erscheint die von demselben Autor für Horizontalebene vorgeschlagene Namensänderung keinen Vortheil zu bieten. Diese Ebene muss vielmehr nach der Lage, welche sie beim Pferde wirklich einnimmt, als Horizontalebene benannt werden.

Der thorax, Brustkorb.

Der Brustkorb bestimmt die Form der Brusthöhle; doch ist diese mit dem Raum des Brustkorbes nicht ohne weiteres identisch. Denn das Zwerchfell, welches die Brusthöhle gegenüber der Bauchhöhle begrenzt, fällt keineswegs mit der von den hinteren Rändern des thorax umfassten Ebene zusammen. Es ist vielmehr von letzterer aus mehr oder weniger weit in den thorax vorgeschoben, sodass auch ein erheblicher Theil der hinter dem Zwerchfell liegenden Bauchhöhle, von aussen betrachtet, durch die falschen Rippen mit umfasst wird.

Infolge dessen ist der Raum der Brusthöhle kleiner (kürzer), als der Raum des Brustkorbes.

Der Brustkorb des Pferdes ist, da dasselbe 18 Rippen hat (d. h. mehr als alle anderen Hausthiere), sehr lang. Die ihn tragenden Brustwirbel nehmen $^3/_5$ der Länge der Rumpfwirbelsäule (vom 1. Brustwirbel bis zum Kreuzbein-Ende) ein.

Das Knochengefüge des thorax hier zu beschreiben, wäre überflüssig; es braucht nur an folgendes erinnert zu werden: Jedes der 18 Rippenpaare setzt sich bekanntlich vor dem gleichzähligen Brustwirbel an. Von der Wirbelsäule wenden sich die Rippen abwärts (ventral), wölben sich jedoch dabei in verschiedenem, beckenwärts zunehmendem Grade nach aussen (lateral). Die Länge der Rippen nimmt von der Mitte des Brustkorbes halswärts wie beckenwärts ab. Die 8. bis 11. Rippe sind die längsten; die erste und die letzte sind fast gleich lang, die erste etwas weniger, die letzte etwas mehr als die Hälfte der längsten (9. oder 10.) Rippe, in der Krümmung gemessen.

Die Rippen liegen endlich nicht genau transversal, d. h. von Anfang bis zum Ende in je einer Segmentalebene (siehe pg. 1, unten), sondern sie sind, beckenwärts zunehmend, schräg nach hinten gestellt. Die unteren oder Knorpel-Enden der Rippen liegen daher, ausgenommen an den ersten 4 Rippen, weiter nach hinten als die Rippenköpfe. Die Entfernung der Segmentalebene des Rippenendes von derjenigen des Rippenköpfchens beträgt an der 7. Rippe schon eine volle Wirbellänge, an der 9. Rippe schon zwei, an der 11. drei Wirbellängen, d. h. das Rippenköpfchen liegt hier am Vorderende des 11. Brustwirbels, das Rippenende aber mit dem Vorderende des 14. Brustwirbels in einer Segmentalebene. Von der 12. Rippe ab liegen alle unteren Rippenenden um reichlich drei Wirbellängen weiter beckenwärts als die Rippenköpfchen; die Differenz steigert sich nicht mehr, weil die Rippen sich zwar immer schräger richten, aber zugleich auch kürzer werden.

Diese Schräglage der Rippen ist wohl zu beachten. Denn will man die Lage innerer Organe an der Aussenfläche des Körpers nach den Rippen bestimmen, so darf man niemals sagen, „der betreffende Punkt liegt in der Segmentalebene der X. Rippe“. Dies wäre ganz unbestimmt, denn dieselbe Segmentalebene, die z. B. das Köpfchen der 14. Rippe trifft, schneidet durch das Ende der 12. Rippe. Man muss vielmehr die Segmentalebene nach dem Ende einer Rippe bezeichnen. Zur Lagebestimmung eignen sich die Rippenköpfchen ebensowenig, wie die Wirbel selbst, weil sie in der Rückenmuskulatur begraben sind und sich daher von der Haut her nicht fühlen lassen. Dagegen sind die unteren Rippenenden an der Körperwand m. o. w. sichtbar, jedenfalls, abgesehen von den ersten, fühlbar und lassen sich daher leicht von hinten nach vorn abzählen. Sie eignen sich daher allein zur Bezeichnung bestimmter Segmentalebenen bezw. zur Lagebestimmung innerer Organe. Die Bezeichnung wird also zu lauten haben „der betr. Punkt liegt in der Segmentalebene des X. Rippenendes“.

Ventral setzen sich die ersten 8 (wahren) Rippenpaare (bisweilen 9) direkt an das sternum, Brustbein, an und werden durch dieses zu vollkommenen Reifen geschlossen. Das hintere Ende des Brustbeins, der processus xiphoïdeus, liegt in der Segmentalebene der 7. Rippenenden; der Schaufelknorpel, cartilago xiphoïdea, reicht bis neben das 8. Rippenende.

Von da ab fehlt dem knöchernen Brustkorb der Boden überhaupt. Alle folgenden (falschen) Rippenpaare bilden keine geschlossenen Reifen mehr. Die gegenseitigen Rippen bleiben vielmehr mit ihren Knorpel-Enden auseinander nnd zwar beckenwärts immer weiter, da sie sich immer weiter nach aussen wölben und zugleich immer kürzer werden. Wenn man sich die falschen Rippenpaare zu Reifen bzw. Kreisen ergänzt denkt, so umfassen die letzten 4. Rippenpaare in Wirklichkeit noch nicht die Hälfte der Peripherie dieser Kreise und die letzte Rippe umgiebt sogar einschliesslich ihres Knorpels nur das obere Drittel der zugehörigen Kreisebene. Es sind also gewissermassen aus den letzten 10 Rippenreifen die ventralen Stücke ausgeschnitten und die Ausschnitte werden beckenwärts immer grösser.

Dagegen vereinigen sich sämmtliche falschen Rippen jeder Seite untereinander durch ihre schräg vorwärts abwärts gerichteten Knorpel. Die mit einander verbundenen falschen Rippenknorpel jeder Seite bilden so eine vom unteren Ende der 18. Rippe gegen das hintere Brustbeinende ziehende Linie. Diese beiderseitigen Linien heissen Rippenbogen, arcus costarum, begrenzen die oben beschriebenen „Ausschnitte“

aus den letzten 10 Rippenreifen und bilden mit den 18. Rippen zusammen den hinteren Rand des thorax. Dieser Rand ist zwischen den 18. Rippen nach hinten, zwischen den Rippenbogen aber nach unten (und hinten) gekehrt.

Die Form des Brustkorbes richtet sich aber nicht nur nach der beschriebenen Stellung der Rippen, sondern auch nach der Lage von Wirbelsäule und Brustbein zu einander.

Der erste Brustwirbel bildet regelmässig den tiefsten Punkt der Rumpfwirbelsäule. Von ihm aus steigt dieselbe in einer Wölbung bis etwa zum 9. Brustwirbel an, um dann horizontal zu verlaufen. Die Steigung beträgt freilich nur einige Centimeter, je nach der Rückenform 3 bis 6 Centimeter. Andrerseits liegt aber das Brustbein mit seinem manubrium am höchsten und fällt von hier bis zum Schaufelknorpel ziemlich steil, etwa um 17 bis 20 Centimeter ab.

Indem so zwischen den ersten Rippen die Wirbelsäule am tiefsten und das Brustbein am höchsten liegt, entfernen sich beide beckenwärts immer mehr von einander. Infolge dessen muss der (dorso-ventrale) **Höhendurchmesser** des Brustkorbes beckenwärts zunehmen. Die Zunahme ergiebt durchschnittlich reichlich eine Verdoppelung. Während der Höhendurchmesser im Brusteingang (apertura thoracis), d. h. zwischen den ersten Rippen, durchschnittlich 20 cm beträgt, misst er über dem Brustbeinende, zwischen der 7. und 8. Rippe, etwas über 40 cm. Hinter dem Brustbeinende giebt es keinen Boden des Brustkorbes mehr, man kann also auch von keinem Höhendurchmesser desselben mehr sprechen.

Der (transversale) **Breitendurchmesser** des Brustkorbes vergrössert sich ebenfalls beckenwärts, infolge der zunehmenden Rippenwölbung, und zwar noch erheblicher als der Höhendurchmesser. Die Breite des Brusteinganges beträgt an der weitesten Stelle nur 10 cm. Weiterhin (stets zwischen den entferntesten Punkten der gegenseitigen Rippen gemessen) beträgt der Breitendurchmesser am 4. Rippenpaar durchschnittlich 20 cm,*) am 8. Rippenpaar über 40 cm und am 14. Rippenpaar über 60 cm. Von da ab bleibt sich der Breitendurchmesser etwa gleich. Der Breitendurchmesser erreicht also bis zum Brustbeinende eine Vervierfachung und im hinteren Theil des Brustkorbes eine Versechsfachung.

Aus der Construction der Höhen- und Breitendurchmesser ergiebt sich zugleich, dass beide in der Segmentalebene des Brustbeinendes etwa

*) Am 5. Rippenpaar 24, am 6. schon über 30; von diesem ab beginnt die ausgiebigere Rippenwölbung.

gleich sind (40 cm). Zwischen den letzten wahren Rippen ist mithin der Querschnitt des Brustkorbes ein Kreis geworden.

Will man die Gestalt des Brustkorbes auf eine einfache stereometrische Form zurückbeziehen, so kann man ihn mit einem Kegel vergleichen. Die Spitze des Kegels ist abgestumpft; die Spitzenfläche liegt im Brusteingang. Der zunächst liegende (vordere) Theil des Kegels ist aber seitlich stark zusammengedrückt. Aus der ventralen Seite des Kegels ist (vom Brustbeinende bis zur 18. Rippe) gewissermassen ein Stück ausgeschnitten, indem hier die Schlussstücke der Rippenreifen fehlen. Der gedachte Ausschnitt hat von der Basalfläche des Kegels zwischen den 18. Rippen fast zwei Drittel weggenommen und von hier ab senkt sich die „Ausschnittfläche" abwärts vorwärts zum Brustbeinende, indem sie selbst sich zugleich zuspitzt. Die hintere Fläche des Brustkorbkegels besteht also aus zwei Theilen, aus dem nach hinten gekehrten Rest der Basalfläche und der schrägen und dreieckigen, von den Rippenbogen eingefassten Ausschnittfläche. Man kann diese Fläche zwischen den Rippenbogen auch den Brustkorbausschnitt nennen. In Folge dieses Ausschnittes ist der von den Rippen umfasste Raum in der dorsalen Mittellinie des thorax viel länger als ventral. Der **Längendurchmesser** des Brustkorbes ist vom 1. bis 18. Brustwirbel gemessen etwa doppelt so lang, als der vom manubrium bis über den Schaufelknorpel gemessene (etwa 80 : 40 cm).

Der Brustkorb des Pferdes (des Vierfüsslers überhaupt) zeigt in seiner Form grundsätzliche Verschiedenheiten gegenüber dem Brustkorb des Menschen, die man sich zur Vermeidung irrthümlicher Vorstellungen klar machen muss.

Der Brustkorb des Menschen hat überall den grössten Durchmesser von einer zur andern Seite, transversal. Er bildet auf dem Querschnitt ein Queroval. Er weist in Folge dessen eine breite Vorder- oder Brustfläche und ebenso eine breite Rückenfläche auf, welche in relativ schmale Seitenflächen (die keinen besonderen Namen haben) übergehen.

Beim Pferde ist der Brustkorb-Querschnitt im Bereich des Brustbeins ein Vertical-Oval und wird am Ende des Brustbeins nur kreisförmig. Im Vergleich zu den hohen Seitenflächen des Rumpfes erscheinen sowohl die Rückenfläche, als die Brustbeinfläche (namentlich in der Vorhand) schmal. Es besteht somit ein gerader Gegensatz zu der Rumpfform des Menschen. Die grossen Flächen des Pferde-Brustkorbes sind die Seiten, die daher auch einer namentlichen Unterscheidung bedürfen. Sie sind als Seitenbrust zu bezeichnen, da sie der Brust des Menschen nicht schlichtweg entsprechen.

Die beim Menschen speciell als Brust bezeichnete Sternalfläche des thorax ist vielmehr beim Pferde dem Erdboden zugewandt und imponirt wie gesagt, durchaus nicht als Breitseite, wie beim Menschen. Diese Fläche muss beim Pferde als „Unterbrust“ von der „Seitenbrust“ unterschieden werden.

Diejenige Rumpffläche endlich, welche das Pferd vorwärts kehrt, wie der Mensch seine Brust, und die in unrichtigem Vergleich daher beim Pferde vielfach Brust genannt wird, ist, wie schon aus dem obengesagten hervorgeht, der Brust des Menschen gar nicht vergleichbar. Als Concession an den Sprachgebrauch kann man ihr den Namen „Vorbrust“ geben; thatsächlich ist es die oberhalb der regio clavicularis des Menschen liegende Körper-Gegend, die Kehlseite des Halsansatzes. Sie wird flankirt von den Schultergelenken; ihr Querdurchmesser entspricht also der menschlichen Schulterbreite. Auch hier ist zu beachten, wie (entsprechend der Schmalheit des vorderen Brustkorb-Abschnittes) die Schulterbreite des Pferdes relativ sehr viel geringer, ja fast absolut geringer ist, als beim Menschen. Dieses Aneinanderrücken der Vorderextremitäten ist durch ihre Verwendung als Körperstützen beim Pferde (Vierfüssler überhaupt), im Gegensatz zu den menschlichen Armen, bedingt.

Die Zwerchfellstellung.

Wie schon (pg. 3, oben) gesagt wurde, ist die Brusthöhle dem von den Rippen umfassten Raum nicht gleich. Denn die hintere Wand der Brusthöhle wird gebildet durch das Zwerchfell, das seine Stellung in den Athmungsphasen verändert, übrigens aber in keiner Stellung mit der caudalen Grenzebene des Brustkorbes zusammenfällt, sondern stets m. o. w. weit und in ganz eigenartiger Form in den Brustkorb vorspringt. Um die Gestalt der Brusthöhle zu ermessen, muss man sich daher zunächst die Zwerchfellstellung klarmachen.

Das **Zwerchfell, diaphragma,** darf hier als bekannt vorausgesetzt werden. Sein peripherer Muskelkranz entspringt bekanntlich von der cartilago xiphoïdea (pars sternalis) und von hier ab jederseits (als pars costalis) von den Knorpelenden der letzten wahren und aller falschen Rippen, an den letzten falschen Rippen höher aufwärts, an der 18. bis fast zur Rippenmitte hinauf.

Die beiden seitlichen Ursprungslinien des Zwerchfells verlaufen also mit den Rippenbogen (pg. 4, unten), etwas höher als diese. Es fallen mithin beim Pferde allerdings die Rippen ganz in den Raum vor dem Zwerchfell, mit Ausnahme kurzer Endstücke der letzten falschen Rippen. (Vergl. jedoch pg. 12 u. pg. 16, oben.)

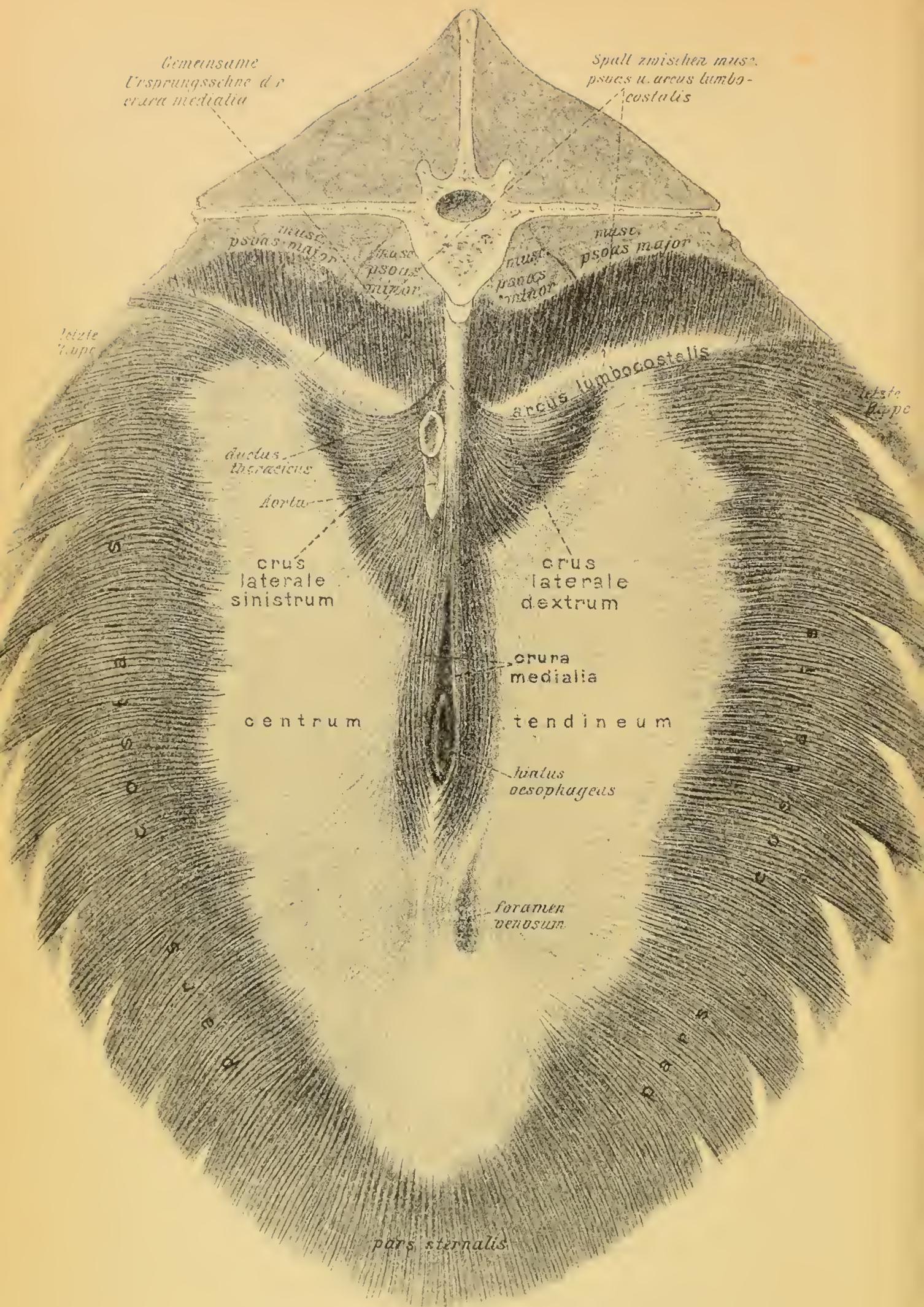

Fig. 1. Das Zwerchfell, von der Bauchhöhle aus gesehen.

Von der Lende her strahlt die fleischige pars lumbalis in das Zwerchfell ein. Dieselbe besteht aus zwei lateralen und zwei medialen Fleischschenkeln, crura diaphragmatis, auch Pfeiler genannt. Die beiden crura medialia sind anfangs an gemeinsamer Sehne vereinigt, springen weit in das centrum tendineum vor und bilden auseinanderweichend hier eine Oese, welche den oesophagus und die ihn begleitenden nn. vagi umfasst (hiatus oesophageus).

Schon unter der Lendenwirbelsäule zweigt sich jederseits vom crus mediale das crus laterale ab. Dieses läuft der von der 18. Rippe entspringenden obersten Rippenzacke entgegen und vereinigt sich mit ihr. So entsteht jederseits der obere Zwerchfellrand, arcus lumbo-costalis, über welchen die Psoasmuskeln, sowie die nn. sympathicus et splanchnicus hinweggehen.

Zwischen dem crus laterale sinistrum und dem crus mediale tritt die aorta durch das Zwerchfell. In diesem Durchgang für die aorta (hiatus aorticus) liegt noch der ductus thoracius und die vena azygos*).

Das centrum tendineum oder der Sehnenspiegel des Zwerchfells ist von dem peripheren Muskelkranz (partes costales und pars sternalis) bis aufwärts zu den arcus lumbo-costales umgeben. Die crura medialia springen in den Sehnenspiegel bis fast zu dessen Mittelpunkt ein. Etwas unterhalb ihres Endes durchbohrt die Hohlvene den Sehnenspiegel in schräger (dorsoventraler) Richtung. Die Durchbohrung heisst der Hohlvenenschlitz, foramen venae cavae. In ihm ist die Hohlvene mit dem Zwerchfell fest verwachsen, was bei oesophagus und aorta nicht der Fall ist. Das untere Ende des Hohlvenenschlitzes ist etwa der Mittelpunkt des Zwerchfells.**)

Der hiatus aorticus, hiatus oesophageus und das foramen venae cavae liegen in der Medianebene oder wenigstens in einem schmalen Medianstreifen des Zwerchfells, den ich kurz als Mittellinie bezeichnen will.

Der Ursprungskreis des Zwerchfells liegt, wie aus dem oben Gesagten hervorgeht, zwischen den Rippenbogen. Dementsprechend hat das Zwerchfell im allgemeinen eine schräge Lage von hinten-oben nach vorn-unten, d. h. von den 18. Rippen zum Brustbeinende.

Das Zwerchfell ist jedoch nicht eine innerhalb seines Ursprungskreises straff ausgespannte ebene Fläche, sondern bildet eine Einbuch-

*) Durch den hiatus aorticus wird das crus laterale sinistrum abgesondert, während die beiden crura medialia und das crus laterale dextrum eine Strecke weit zusammenhängen. Dies hat den Veterinäranatomen Veranlassung gegeben, das crus laterale sinistrum als linken Pfeiler zu bezeichnen und die übrigen 3 crura als „rechten Zwerchfellpfeiler“ zusammenzufassen. Dies entspricht jedoch dem Vergleich mit dem Menschen nicht.

**) Die Gesammtlänge der Zwerchfell-Mittellinie = 60. Dann betragen die Entfernungen vom Lendenursprung bis zum tiefsten Punkt des hiatus oesophageus 20, bis zum unteren Rand der crura 25, bis zum Anfang des (schrägen) Hohlvenenschlitzes 22, bis zum tiefsten Punkt desselben 32 (= halbe Länge).

tung in die Brusthöhle. Die Form dieser Einbuchtung verändert sich bei der Athembewegung.

Bei der Einathmung kontrahirt sich die Zwerchfellmuskulatur. Dies muss zu einer Verkleinerung der Gesammtfläche des Zwerchfells und daher zu einer Verkürzung seiner Einbuchtung in die Brusthöhle führen. Bei der Ausathmung erschlafft das Zwerchfell, wird daher weiter und kann sich daher weiter in die Brusthöhle einbuchten. Bei dieser Bewegung wahrt sich jedoch die Mittellinie des Zwerchfells eine ganz besondere Stellung und bewirkt, dass die durch sie geschiedenen Zwerchfellhälften sich gewissermassen jede für sich bewegen.

Die **Mittellinie (Mittelstreifen) des Zwerchfells** ist eine gebrochene Linie, deren Scheitel das foramen venae cavae bildet. Dieses liegt im 7. bis 8. Intercostalraum und etwa in Mittelhöhe des Rumpfes. Von ihm aus steigt dorsal die Mittellinie sehr flach an zur Lende, während sie brustbeinwärts ganz steil, bis an den 6. Intercostalraum, abfällt.*)

Denkt man sich durch diese Mittellinie eine (auf der Medianebene senkrecht stehende) Ebene gelegt, so muss diese Ebene die Rippen so schneiden, dass vom Brustbeinende ab immer grössere Abschnitte derselben und die beiden letzten Rippenpaare fast ganz bauchwärts von jener Ebene liegen. Hieraus ergiebt sich, dass die Mittellinie des Zwerchfells beträchtlich weiter vorwärts und aufwärts vorgeschoben ist als seine Seitenränder, die längs der unteren Rippenenden verlaufen.

Das Zwerchfell hat also nicht nur im ganzen eine schräge Lage, von oben-hinten nach vorn-unten (siehe oben), sondern jede Hälfte für sich zieht ausserdem schräg von hinten-aussen nach vorn-innen zur Mittellinie. Sofern es sich um ebene Flächen und gerade Linien handelte, würde also das Zwerchfell in Form einer Pyramidenkante vorspringen.

Die Mittellinie des Zwerchfells bildet, wie schon gesagt, eine gebrochene Linie, weil die Hohlvene im foramen venae cavae festgewachsen ist. Dadurch kommt dieser Punkt des Zwerchfells in eine bestimmte Lage zu dem seinerseits fixirten Herzen, von dem er nur soweit entfernt sein kann, als dies die natürliche Länge des Bruststückes der hinteren Hohlvene erlaubt. Desshalb erscheint der Hohlvenenschlitz gewissermassen in die Brusthöhle hineingezogen.

Durch diesen Umstand wird aber auch bei der Athem-

*) Der dorsale flache Theil der Mittellinie durchzieht also 9–10, der steile ventrale Theil nur 1–2 Intercostalräume.

bewegung die Mittellinie des Zwerchfells gewissermassen festgelegt.

Indem sich bei der **Inspiration** die crura und die pars sternalis contrahiren, werden sie die Mittellinie straff spannen. Dieselbe wird sich trotzdem nicht zur geraden Linie abflachen, weil dann der Hohlvenenschlitz beckenwärts erheblich zurückweichen müsste. Dies ist aber

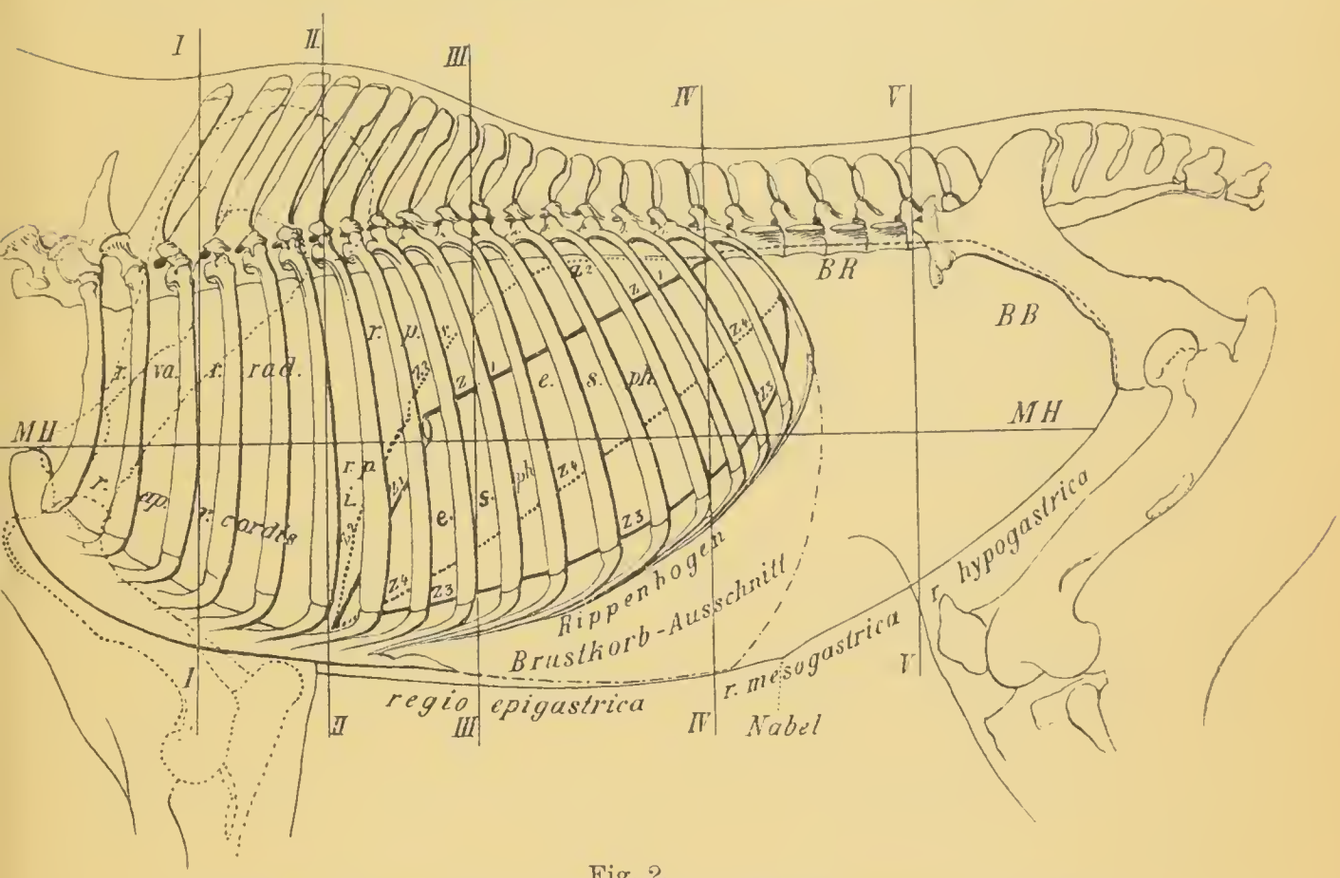

Fig. 2.

Schema der Gegenden der Brust- und Bauchhöhle und der Zwerchfellstellung.

I, II, III Segmentalebenen der Brusthöhle (pag. 17); IV und V desgl. der Bauchhöhle (pag. 66); M. H. mittlere Horizontalebene; r. va. regio vasorum, r. ap. regio apicis; r. rad. regio radicis; r. p. s. und r. p. i. regio pulmonum superior et inferior; e. s. ph. excavatio supra phrenica; z1. Mittellinie des Zwerchfells in Inspirationsstellung. z2. desgl. in Exspirationsstellung (der Hohlvenenschlitz ist angedeutet); z3. Ursprungslinie des Zwerchfells; z4. ungefähre Grenze der Anlagerung der pars costalis an die Rippen bei der Exspiration. BB. Grenze zwischen Bauch und Beckenhöhle; BR. Rückenwand der Bauchhöhle.

durch das Bruststück der Hohlvene, die sich nicht in die Länge dehnen lässt, unzweifelhaft verhindert. Die Bewegung nach hinten kann jedenfalls nur eine ganz beschränkte sein und höchstens einen Intercostalraum betragen.

Dadurch wird bei der inspiratorischen Verkleinerung und Zurückziehung des Zwerchfells der Hohlvenenschlitz zu einem fixen Haltepunkt. Das Zwerchfell kann sich nicht völlig abflachen, sondern spannt sich zwischen seinen peripheren Ursprungslinien und dem centralen Hohlvenenschlitz an.

Der Mittelstreif des Zwerchfells strafft sich zwischen Brustbein und Hohlvenenschlitz einerseits und zwischen diesem und den Lendenwirbeln andrerseits. Jede Seitenhälfte des Zwerchfells spannt sich (durch Contraction der pars costalis) zwischen der so festgestellten Mittellinie und dem Rippenbogen an; ihre Brusthöhlenfläche wird eine Ebene, welche mit den Rippen einen spitzen Winkel bildet. Das in Inspirationsstellung befindliche Zwerchfell nähert sich also thatsächlich der Grundform der Pyramidenkante.*)

Bei der exspiratorischen Erschlaffung werden die vorher contrahirten Seitenflächen weiter, als die directe Entfernung zwischen Rippenbogen und Mittellinie erfordert. Sie liegen zwischen diesen beiden Linien wie ein schlaffes Segel, das sich blähen lässt. Die Aufblähung erfolgt thatsächlich, und zwar nach der Brusthöhle zu, hauptsächlich durch das Andrängen der während der Inspiration zurückgeschobenen und nun wieder vordrängenden Baucheingeweide, übrigens auch in Folge des Zuges der sich in der Ausathmung retrahirenden Lunge.**)

Jede Zwerchfellshälfte für sich bildet mithin exspiratorisch eine gegen die Brusthöhle vordringende Wölbung. Die Lageverschiebung zeigt sich an nebenstehendem Schema klar. Jede exspiratorisch gestellte Zwerchfellhälfte bildet einen Bogen, die inspiratorisch gestellte die Sehne dieses Bogens. Der zwischen Bogen und Sehne liegende Raum ist also derjenige, um welchen sich bei der Exspiration die Brusthöhle verkürzt. Die vorgewölbte Zwerchfellshälfte legt sich mit ihrem lateralen breiten Muskelstreifen den Rippen direct an und geht dann transversal zur Mittellinie. Dadurch wird der vorherige Zwischenraum zwischen Rippen und Zwerch-

---

*) Freilich ist diese Kante, d. h. die Zwerchfell-Mittellinie, wie gesagt, eine gebrochene Linie und genauer genommen bildet daher des Zwerchfell in Inspiration eine vierseitige schiefe Pyramide, deren Spitze das foramen venae cavae ist.

**) An der Leiche findet sich das Zwerchfell in der Regel im Exspirationszustande, jedoch keineswegs schlaff, wie man nach obigem annehmen könnte, sondern straff nach der Brusthöhle eingezogen, so dass man Mühe hat, es nach der Bauchhöhle zurückzuziehen, auch wenn die Baucheingeweide schon entfernt sind. Es kommt das daher, dass die Lungen ausgeathmet haben, daher verkleinert sind und dass das Zwerchfell, weil kein leerer Raum entstehen konnte, den zurückweichenden Lungen brustwärts folgen musste. Da an dieser Zwerchfellstellung das Vordrängen der Baucheingeweide unbetheiligt ist, braucht sie (namentlich die Lage des Hohlvenenschlitzes) nicht ganz die Form der natürlichen Exspirationsstellung haben.

fellfleisch (pag. 12, oben) zusammengedrückt und damit die Brusthöhle verkürzt. Andrerseits bildet jetzt die Mittellinie nicht mehr die am weitesten vorgeschobene Kante, sondern das ganze Centrum tendineum ist etwa ebenso weit vorgeschoben und aus der Pyramidenkante ist jetzt eine, mit der Höhlung bauchwärts gekehrte Schale geworden.

Der Mittelstreifen des Zwerchfells ist entspannt, nur der Hohlvenenschlitz ist in der oben beschriebenen Weise festgelegt. Daher wölbt sich jetzt auch der Mittelstreifen zwischen Hohlvenenschlitz und Brustbein vorwärts und andrerseits zwischen Hohlvenenschlitz und Lende vorwärts aufwärts. Der dorsale Theil des Zwerchfells nähert sich dadurch der Rückenwand und legt sich hinten derselben m. o. w. weit an, wodurch der hinterste dorsale Raum der Brusthöhle niedriger und ebenfalls verkürzt wird.

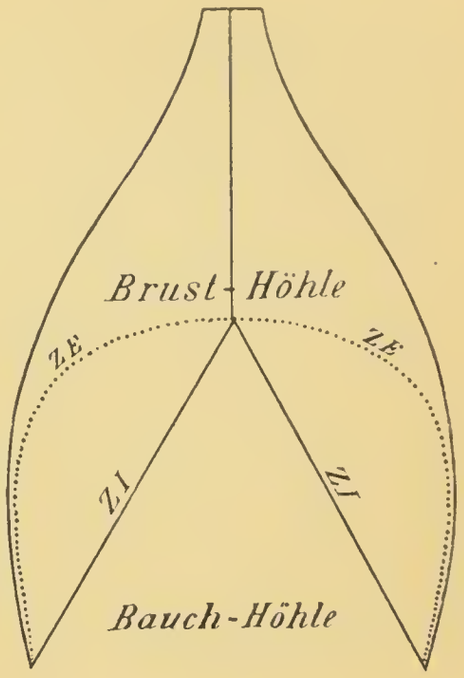

Fig. 3.
Schematischer Horizontaldurchschnitt des Brustkorbes.
ZI die Stellung der Zwerchfellshälften bei der Inspiration;
ZE desgleichen bei der Exspiration.

In Folge jener Hebung des Mittelstreifens oberhalb des Hohlvenenschlitzes liegt bei der Exspiration der hiatus oesophageus in nächster Nähe des hiatus aorticus*). Auch der Hohlvenenschlitz ist nicht unbeträchtlich gehoben und nicht mehr in der Mitte (s. pg. 10), sondern im oberen Drittel der Rumpfhöhe gelegen. Dabei ist er auch ein wenig (um höchstens einen Intercostalraum) weiter vorwärts geschoben als in Inspirationsstellung.

Eine derartig begrenzte Vorschiebung des Hohlvenenschlitzes wird durch die Befestigung desselben an der Hohlvene nicht gehindert. Denn die in der Exspiration erfolgende Hebung und Vorschiebung des Hohlvenenschlitzes sind in ihrer Wirkung auf die Hohlvene entgegengesetzt, gleichen sich mithin darin aus. Die Vorschiebung verkürzt nämlich die Entfernung des Hohlvenenschlitzes vom Herzen und diese Verkürzung wird durch die Hebung ausgeglichen. Andrerseits verkürzt die Annäherung des Hohlvenenschlitzes an den Rücken die vom Bauchstück der Hohlvene zu durchlaufende Strecke; deshalb gestattet dieses eine ebensogrosse Vorschiebung des Hohlvenenschlitzes. Bei der folgenden Inspiration wird der Hohlvenenschlitz aus denselben Gründen natürlich ebensoweit beckenwärts

*) Wie ich an Gefrierschnitten beim Rinde festgestellt habe und Ellenberger u. Baum auch für das Pferd bestätigt fanden.

abwärts sich bewegen können und daher die früher (pg. 10) beschriebene Stellung einnehmen.

Diese beschränkte Wechselbewegung des foramen venae cavae muss von grossem Einfluss auf die **Circulation in der Hohlvene** sein. Schon Barry und Gurlt (Physiologie 1847, pg. 224) haben durch directe Untersuchung, indem sie von der Bauchhöhle her durch das Zwerchfell in die Brusthöhle eingingen, beim Pferde festgestellt, dass das Brststück der hinteren Hohlvene bei jeder Inspiration sich strotzend füllt, bei der Exspiration dagegen fast leer ist. Man hat diese als richtig erkannte Thatsache indessen ausschliesslich aus den wechselnden Druckverhältnissen in der Brusthöhle erklärt. Es ist jedoch ganz klar, dass der mechanischen Wirkung der Zwerchfellbewegung das alleinige Verdienst daran zufällt. Es erklärt sich dies wie folgt:

Warum eine Verschiebung des Hohlvenenschlitzes in gewissen Grenzen möglich ist, wurde oben erörtert. Einem weiteren Fortschreiten der Bewegung muss sich aber die im Hohlvenenschlitz festgewachsene hintere Hohlvene entgegenstellen. Der exspiratorischen Vorwärtsbewegung gebietet das Bauchstück und dem inspiratorischen Zurückgehen das Brststück der Vene Halt. Da die Bewegung aber so weit als möglich geht, so muss jedesmal das der Bewegung entgegengesetzte Hohlvenenstück angespannt werden.

Die Spannung der Vene muss aber eine volle Oeffnung ihres Lumens bewirken und zugleich dieselbe zu einem starrwandigen Gefäss machen, welches ebenso, wie die Arterien (und in noch höherem Grade), gegen äusseren Druck widerstandsfähig ist.

Das Brststück der Hohlvene wird während der Inspiration gespannt und ihr Lumen umsomehr erweitert als die Contraction der Zwerchfellmuskulatur auf den Hohlvenenschlitz von allen Seiten einen Zug ausübt, ihn gewissermassen auseinanderzieht. Diese vom Blutzufluss unabhängige, inspiratorische Erweiterung der Vene muss eine Ansaugung ausüben (die übrigens auch auf die Lebervenen wirken wird). Zugleich ist durch die als Folge der Spannung eintretende Starrwandigkeit jeder auf das Gefäss von aussen wirkende Druck abgewehrt. Nur so ist es zu erklären, dass gerade bei der Inspiration eine strotzende Füllung der Vene sich einstellt. Denn die sich inspiratorisch ausdehnende Lunge müsste die von ihr völlig umschlossene Hohlvene ja sonst zusammendrücken und nur das Zurückweichen der exspirirenden Lunge würde den Einlauf in die Hohlvene freigeben. Würden die Druckverhältnisse im Brustkorb die Circulation in der Hohlvene bestimmen, so müsste die Hohlvene also bei der Inspiration zusammengedrückt und bei der Exspiration voll sein. Die von Gurlt festgestellte gerade umgekehrte Thatsache beweist, dass nicht der Lungendruck und -zug die Hohlvenencirculation beherrscht, dass sie vielmehr von diesem unabhängig gemacht ist und dass die Spannung und Entspannung durch die Zwerchfellbewegung das entscheidende ist.

Die inspiratorische Unabhängigkeit des Brststücks der Hohlvene vom endothoracalen Druck muss übrigens eine noch höhere Bedeutung gewinnen unter abnormen Verhältnissen. Verdichtungen in der Lunge oder umfangreiche Exsudate in der Brusthöhle müssten die Hohlvene dauernd zusammendrücken und dadurch die Circulation ganz anders, als dies thatsächlich geschieht, behindern, wenn nicht eben jede inspiratorische Spannung der Hohlvenenwand den auf ihr lastenden Druck abschüttelte.

Ganz ähnliche Umstände werden auf das Bauchstück der Hohlvene einwirken, nur mit dem Unterschied, dass dessen Spannung bei der exspiratorischen Vorschiebung des Hohlvenenschlitzes eintreten muss. Auch hier wird die erweiternde Spannung eine Ansaugung, namentlich nach Schenkel- und Beckenvenen hin, ausüben, zugleich aber einer Behinderung des Blutlaufs durch etwaigen Druck der Baucheingeweide wehren.

Die Bewegung des Zwerchfells muss also die Circulation in der mit ihm fest verbundenen Hohlvene wesentlich unterstützen und zwar abwechselnd bei der Inspiration im Brusttheil, bei der Exspiration im Bauchtheil der Hohlvene.

Eintheilung der Brusthöhle.

Die Form der Brusthöhle ist hinten, wie sich aus der Betrachtung des Zwerchfells ergiebt, von dessen Form, Vorsprung und Wechselbewegung beeinflusst und mit dem Raum des Brustkorbes nicht identisch, sondern in allen Fällen kleiner.

Nur den vorderen, jedoch namentlich zwischen den Gliedmassen sehr verschmälerten Theil des Brustkorbes nimmt die Brusthöhle ganz ein, und zwar bis zwischen die siebenten Rippen. Hier findet die Brusthöhle hinter dem Herzen einen Abschluss durch den steilen unteren Theil des Zwerchfells.

Von diesem am weitesten (bis nahe an das Herz) vorgeschobenen Zwerchfelltheil ab tritt das Zwerchfell sowohl lendenwärts bis zum 17. Brustwirbel als seitwärts bis zu den Rippenbögen zurück. Dementsprechend bildet die Brusthöhle gewissermassen drei lange, immer schmäler auslaufende Taschen, eine dorsale, die auf dem Zwerchfell liegt und zwei seitliche, die jederseits zwischen Zwerchfell und falschen Rippen liegen.

Diese Buchten haben in der Inspirationsstellung ihre grösste Länge und verkürzen sich bei der Exspiration sehr erheblich dadurch, dass das Zwerchfell sich dem Rücken und den Rippen spannenbreit anlegt. Auch im verkürzten Zustand aber gewähren die am Zwerchfell liegenden Theile der Brusthöhle den Lungen den grössten Raum, weil der vordere Theil der Brusthöhle zwischen den Gliedmassen sehr verschmälert ist und überdies grossentheils vom Herzen ausgefüllt wird.

Der Raum des Brustkorbes gehört also, wenigstens bei der Inspiration, thatsächlich seitlich bis nahe an die Rippenbögen und oben bis gegen die Lende zur Brusthöhle. Aber die Mitte des hinteren Brustkorbraumes wird durch die keilförmige (in der Exspiration kalottenförmige) Vorbuchtung des Zwerchfelles gewissermassen aus der Brusthöhle herausgeschnitten und der Bauchhöhle hinzugefügt, zu der ausserdem der ganze Brustkorb-Ausschnitt gehört. Ein grosser Theil der Baucheingeweide liegt

somit im Bereich des Brustkorbes, d. h. zwischen den falschen Rippen. Bei der Inspiration liegen lateral (und dorsal) neben diesen Baucheingeweiden (von aussen nach innen gezählt) falsche Rippen, Lungen, Zwerchfell; bei der Exspiration dagegen bloss Rippen und Zwerchfell, indem dieses sich den Rippen direct anlegt und die Lungen brustwärts zurückdrängt. In jedem Falle aber wird innerhalb der Rippen die Wand der Bauchhöhle allein durch das Zwerchfell gebildet, nirgends durch die Rippenwand unmittelbar. (Beim Rinde z. B. verhält sich dies anders.)

Die Durchmesser der Brusthöhle: Der dorsale Längendurchmesser entspricht in der Inspiration ungefähr dem des Brustkorbes, verkürzt sich aber, wie gesagt, bei der Exspiration. Als mittleren Längendurchmesser kann man die Horizontale ansehen, welche den Hohlvenenschlitz trifft (obwohl derselbe sich ja hebt und senkt), welche also durchschnittlich bis zwischen die 8. Rippen reicht (vgl. pg. 10). Von da abwärts verkleinert sich der Längendurchmesser nur wenig wegen des steilen Zwerchfell-Abfalles. Der dorso-ventrale (Tiefen-)Durchmesser ist vom Brusteingang bis zum Brustbeinende identisch mit dem des Brustkorbes: dasselbe gilt vom Breitendurchmesser. Von da ab, wo die Buchten der Brusthöhle um das Zwerchfell herum beginnen, kann von einem einheitlichen Tiefen- und Breitendurchmesser der Brusthöhle nicht wohl mehr gesprochen werden.

Zu beachten bleibt, dass bei der Athmung nicht nur die caudale Ausdehnung der Brusthöhle durch die Zwerchfellstellung sich verändert, sondern dass auch durch die Rippenhebung alle transversalen Durchmesser eine Zunahme erfahren. Diese Zunahme kommt namentlich auch den lateralen Buchten der Brusthöhle zu gut, welche also bei der Inspiration sowohl durch das Abziehen des Zwerchfells von den Rippen, als durch die Hebung der Rippen nach aussen eine Erweiterung erfahren.

Die Gegenden der Brusthöhle: Um die Beschreibung der Eingeweide und namentlich auch die Lagebestimmung örtlicher Abnormitäten zu erleichtern, theilt man die grossen Körperhöhlen in sogenannte Gegenden ein, indem man sie sich durch bestimmte Ebenen zerlegt denkt. Dies hat nur dann Werth, wenn die Lage dieser Ebenen an der Aussenfläche des Körpers (also auch am lebenden Pferd) genau bestimmt werden kann. Ausserdem wird man bei der Abgrenzung der Gegenden auch auf die Lage der grössten Eingeweide möglichst Rücksicht nehmen. Nach diesen Gesichtspunkten ist folgende Eintheilung der Brusthöhle (vgl. Fig. 2, pg. 11) zweckmässig:

Das manubrium sterni ist beim Pferde deutlich zu fühlen, der untere Winkel des Brusteinganges ist also zu bestimmen. Die von diesem Winkel aus gezogene Horizontale halbirt ungefähr den Höhendurchmesser der Brusthöhle über dem Brustbeinende, ist also die mittlere Höhenlinie derselben. Sie verläuft dicht über der Herzbasis, trifft ungefähr den Hohlvenenschlitz und liegt übrigens in Höhe des (ebenfalls fühlbaren) unteren Endes der 16. Rippe. Eine durch diese Linie gelegte Horizontalebene (mittlere Horizontalebene) wird demnach die Körperwand in einer Linie schneiden, welche vom unteren Winkel des Brusteinganges zum Ende der 16. Rippe geht (und welche man mit Kreide auf der Haut markiren kann).

Die so bestimmte mittlere Horizontalebne giebt die passende Grundlage für die Eintheilung der Brusthöhle an. Man lege nun drei Segmentalebenen durch den hinteren Rand der dritten, der sechsten und der neunten Rippe (vergleiche die Abbildung). Die erste wird durch den vordersten Punkt der Widerristkante, die zweite etwa durch den Ellbogenhöcker, die dritte durch das (fühlbare) untere Ende der neunten Rippe selbst bestimmt.

Dadurch wird die Brusthöhle in vier hintereinander liegende Abtheilungen zerlegt. Jede derselben zerfällt durch die mittlere Horizontalebene in eine dorsale und eine sternale Hälfte; nur die hinterste Gegend hat allein die dorsale Abtheilung, weil die ventrale schon ganz hinter das Zwerchfell, also in das Bereich der Bauchhöhle fällt.

Ihre Benennungen richten sich am besten nach ihrem Inhalt: Die vorderste Abtheilung wäre recht wohl als vestibulum thoracis zu bezeichnen. Ihre dorsale Hälfte kann noch besonders als regio vasorum, die ventrale als regio apicis unterschieden werden, weil erstere die Durchgangspforte der grossen Gefässe ist, letztere die Lungenspitzen enthält. Die 2. Abtheilung zwischen der 3. und 6. Rippe umfasst unterhalb der mittleren Horizontalen das Herz, regio cordis; in der dorsalen Hälfte liegt die Lungenwurzel, regio radicis (pulmonum). Die folgenden Gegenden liegen vor und neben dem Zwerchfell; sie enthalten die Haupttheile der Lungen. In der 3. Abtheilung, zwischen der 6. und 9. Rippe wird die dorsale Hälfte als regio pulmonum superior, die ventrale als regio pulmonum inferior zu bezeichnen sein. Die hinter der 3. Segmentalebene über dem Zwerchfell liegende 4. Abtheilung endlich, welche ebenfalls von der Lunge ausgefüllt ist, von der Athembewegung aber besonders verändert wird, möchte ich vorschlagen excavatio supraphrenica zu nennen.

Die Brustwände.

Die Kenntniss der Bestandtheile der Brustwände ist für die Untersuchung der inneren Organe nothwendig. Beim Menschen bilden Rücken und Sternalfläche die hauptsächlichen Untersuchungsfelder (vgl. pg. 6). Beim Pferde sind diese so verschmälert und mit Muskeln belegt, dass sie für die Untersuchung gar nicht in Betracht kommen. Hier sind die Brusteingeweide vielmehr nur von der Seitenbrust aus zugänglich.

Muskeln.

Zwischen den Rippen liegen die Zwischenrippen-Muskeln. Die Rippen werden aber ausserdem durch folgende Muskellagen gedeckt: Die oberen Enden verschwinden unter der gewaltigen Rückenmusculatur, deren lateraler Rand etwa den (deutlich sichtbaren) Seitenrand der Lende horizontal halswärts fortsetzt. Desshalb ist die Lage der oberen Rippenenden bzw. der Brustwirbel ganz unbestimmbar.

Die ganze vordere Partie des Brustkorbes (die Blatt-Gegend) bis zur 6. Rippe ist von den Brustgliedmassen eingeschlossen. Der dreieckige Raum zwischen Schulterblatt, Armbein und Ellbogen ist von den mächtigen Streckern des Ellbogens ausgefüllt. Dieselben treten wie ein dickes Kissen an der Brustseite hervor und machen die hier liegenden Organe für die Untersuchung unzugänglich. Ihr hinterer Rand bezeichnet also die Grenze, von wo ab die Brusteingeweide untersucht werden können. Die Ellbogenstrecker decken namentlich das Herz vollkommen. Wenn man jedoch die Gliedmassen vorwärts zieht, so wird ein grosser Theil der Herzgegend von diesem Muskelpolster befreit.

Hinter den Ellbogenstreckern treten auch noch die letzten Zacken des serratus anterior hervor. Vom Rücken zieht der latissimus dorsi nach dem Armbein. Die unteren Theile der falschen Rippen verschwinden in den Zacken des m. obliquus abdominis externus. Die ganze Brustseite ist schliesslich vom Hautmuskel bedeckt, der bei kräftigen Pferden eine beträchtliche Entwicklung erreicht.

Diese beiden letzten genannten Muskeln hindern freilich die Untersuchung der inneren Organe nicht. Man kann auch die unteren Rippenenden durch den obliquus deutlich fühlen. Immerhin werden aber die Rippen am deutlichsten hervortreten in der Gegend zwischen dem schrägen unteren Rand des latissimus dorsi und dem ebenfalls schrägen Ursprungsrand des obliquus externus, wo die Brustwand am dünnsten, d. h. nur von den Rippen und Zwischenrippenmuskeln nebst dem Hautmuskel gebildet ist. Die Grenzlinien dieses Feldes construirt

man, wie folgt: 1. Halbire die vom hinteren Schulterblattwinkel auf den Ellbogenhöcker gefällte Verticale und ziehe von ihrem Mittelpunkt eine Linie nach dem tuber sacrale (Kruppengipfel). 2. Ziehe eine Linie vom Ellbogenhöcker nach dem untersten Punkt des Hüfthöckers.

Gefässe, Nerven.

In der Brustwand liegen die Zwischenrippen-Arterien, -Venen und -Nerven. Oberhalb des Brustbeins verläuft eine oft stark hervortretende Vene, die „Sporader", vena thoracalis lateralis. In den Brustmuskeln längs des Brustbeins liegen die Aeste der a. (v.) mammaria interna; diese selbst geht als epigastrica anterior auf die Bauchdecken über und sendet die art. musculo-phrenica in die pars costalis des Zwerchfells. An den Brustmuskeln verlaufen auch Aeste vom Achselgeflecht (nn. thoracales anteriores).

Das Percussionsfeld.

Soweit die Lungen reichen, giebt das Beklopfen der Brustwand (Percussion) einen lauten Schall, ausgenommen an der Blattpartie, wo die dicke Schultermusculatur dies hindert. Diese physicalische Erscheinung wird zur Untersuchung der Lungen verwendet. Das Gebiet dieser Untersuchung heisst das Percussionsfeld.

Dasselbe ist ein Dreieck und wird begrenzt oben vom lateralen Rand der Rückenmusculatur, vorn vom hinteren Rand der Ellenbogenstrecker; beide Grenzlinien stossen am hinteren Winkel des Schulterblattes rechtwinklig zusammen. Die Hypothenuse des Dreiecks ist (Fröhner, klinische Untersuchungsmethoden) eine Linie vom Ellbogenhöcker zum Rippen-Lendenwinkel. In der Herzgegend (3.—6. Rippe), welche zwar von den Ellbogenstreckern bedeckt ist, aber deren hinteren Rand etwas überschreitet, namentlich jedoch beim Vorziehen der Gliedmasse freigelegt werden kann, besteht die Herzdämpfung. Hier kann man das Herz behorchen (auscultiren).

Zum Zwecke genauer Bezeichnung einer im Percussionsfeld gefundenen Stelle empfiehlt Fröhner, die Höhe des Percussionsfeldes zu dritteln und dasselbe nach den Rippen in hintereinander liegende Abschnitte einzutheilen. Die anatomische Eintheilung der Brusthöhlen-Gegenden wird davon nicht berührt.

Inneres.

Im Inneren der Brusthöhle liegen noch zwei Muskeln. Der m. sternalis (transversus thoracis) bedeckt das Brustbein. Der m. longus

colli, der sämmtliche Halswirbel ventral auspolstert, entspringt ventral an den Körpern der ersten 6 Brustwirbel und füllt den oberen Winkel der apertura thoracis anterior aus. Hinter ihm erreicht dann die hintere aorta die Wirbelkörper.

Zu beachten ist, dass die Reihe der Wirbelkörper, namentlich mit longus colli bzw. aorta vereint, eine überraschend tief in den Brustraum vorspringende Kante bildet, während zu deren beiden Seiten die oberen Lungenränder hoch aufragen. Es kommt dies davon, dass die Rippen von den foveae costales der Wirbel ab zunächst erheblich und ziemlich steil sich aufwärts wölben.

Die fascia endothoracica endlich ist die innerste Schicht der Wände der Brusthöhle, von der serosa abgesehen. Sie überzieht als ziemlich dünne elastische Bindegewebshaut die Rippenflächen und vordere Zwerchfellsfläche.

II. Abschnitt.

Topographische Beschreibung der Brusteingeweide.

Die Brusthöhle stellt keinen einheitlichen Raum dar. Sie zerfällt vielmehr durch eine, von der pleura (siehe pg. 35) gebildete doppelte verticale Scheidewand (das Mittelfell, mediastinum) in zwei Seitentheile, die Pleurasäcke, während zwischen den beiden Blättern der Scheidewand selber ein dritter grosser Raum, der Mittelfellsraum, verbleibt.

In diesen drei Räumen liegen die Brusteingeweide, welche in der Hauptsache aus den beiden Lungen mit Luftröhre und aus dem Herzen nebst den grossen Gefässen bestehen. Jeder Pleurasack enthält eine Lunge; das Herz mit den grossen Gefässen und die Luftröhre füllen den Mittelfellsraum aus.

Das Weitere kann sich erst aus der Einzelbeschreibung dieser Organe ergeben.

Das Herz.

Gestalt des Herzens.

Das Herz, cor, hat die Form eines mit der Basis aufwärts gekehrten Kegels und ist ein grosser Muskel, welcher 4 Hohlräume, die beiden Herzkammern (ventriculi), und die beiden Vorkammern (atria), einschliesst. Alle diese Räume sind von einer mit Endothel belegten bindegewebigen

Haut, dem endocardium, ausgekleidet. Bei der Contraction zieht sich das Herz unter Verkleinerung (Systole) der Hohlräume in sich selbst zusammen und dehnt sich beim Nachlassen der Contraction entsprechend aus (Diastole). Der Umfang des Herzens ist also im Rahmen der Contractionsgrösse veränderlich. Am todten m. o. w. contrahirten Herzen hat die Basis des Herzkegels einen Umfang von 60 cm und seine Länge beträgt 19 cm (Frank). Das Gewicht des Herzens beläuft sich durchschnittlich auf 9—10 Pfund, im Ganzen etwa auf 1 Procent des Körpergewichtes (Frank).*)

Die Herzkammern, wie die Vorkammern, werden als rechte und linke unterschieden. Dementsprechend muss für die Beschreibung des Herzens, wobei seine Lage in der Brusthöhle noch nicht in Betracht kommen kann, dasselbe in einer Stellung gedacht werden, bei welcher die rechte Herzkammer nach rechts, die linke nach links gewendet ist. Die Bezeichnung der Lage der einzelnen Herztheile hat sich nach dieser gedachten Stellung des Herzens zu richten, was im Folgenden auch geschieht.

Die Herzkammern bilden allein den eigentlichen Herzkegel, dessen Basis durch eine ringförmige Einschnürung, die Kranzfurche, sulcus coronarius, bezeichnet wird.

Die beiden Herzkammern sind aber wieder nicht gleichmässig an der Bildung des Herzkegels betheiligt. Die Grundgestalt desselben wird durch die linke Herzkammer mit ihren dicken Muskelwänden hergestellt. Der Kammerraum ist ca. 17 cm hoch, reicht also von der Kegelbasis bis zur Spitze und ist auf dem Querschnitt rundlich. Die rechte Herzkammer setzt sich nun von der Herzbasis abwärts an die rechte Wand der linken Herzkammer (etwa in der Form eines Schwalbennestes) derart an, dass der betreffende Theil der Wand der linken Kammer zugleich die Innenwand der rechten Kammer bildet. Der so zwischen beiden Kammern liegende Wandtheil wird zur Scheidewand (septum) zwischen beiden Herzkammern. Da dieselbe nach der rechten Herzkammer hin gewölbt ist, so wird der Hohlraum dieser Kammer auf dem Querschnitt

---

*) Bei einem Clydesdale-Hengst von colossalem Knochenbau und $13^1/_2$ Ctr. Gewicht wog das Herz 10 Pfund 200 gr. Es betrugen: Die Höhe (Basis bis Spitze) 23 cm, Umfang 62 cm; Kammern beide 20 cm hoch; Wandstärke links 5, rechts 2,4 cm; Durchmesser an den Atrien 25 cm, in der Kranzfurche von Längen- zu Längen-Furche 12 cm. Andrerseits fand sich z. B. bei einem nicht grossen Anatomie-Pferd ein nicht viel kleineres Herz. Gewicht $9^1/_2$ Pfund. Höhe 23, Umfang 61,5: Durchmesser an den Atrien 24, in der Kranzfurche 12 cm; rechte Kammer 19, linke 20 cm hoch; Wandstärke links 4,5, rechts 2,5 cm.

etwa halbmondförmig. Die rechte Herzkammer ist im Mittel nur etwa 15 cm hoch und reicht nicht neben den untersten Theil der linken Herzkammer, welche somit allein die Herzspitze bildet. Freilich ist der Unterschied in der lichten Höhe der beiden Kammern, wenn man nach dem tiefsten Punkt der rechten Kammer misst, oft sehr unbedeutend (vgl. pg. 21, Anm.); die Sohle der rechten Kammer steigt aber von ihrem tiefsten Punkt (entsprechend dem Verlauf der linken Längenfurche) schräg gegen die Basis empor. Die Wandstärke beträgt an der Aussenwand der linken Kammer ca. 5, am septum ca. 3,5, an der rechten Kammer nur 2 cm; die Differenzen betragen also jedesmal 1,5 cm. Die dünne rechte Kammerwand ist am leeren Herzen daher schlaff, die Kammer zusammengefallen.

Der ganze so gebildete Herzkegel ist seitlich etwas zusammengedrückt und seine Spitze etwas nach hinten gebogen. An ihm verlaufen von der Basis herab zwei Längsfurchen, sulci longitudinales, in denen Gefässe liegen. Dieselben deuten aussen die Linien an, in denen die Scheidewand der Herzkammern in die Aussenwände des Herzens übergeht. Die eine, die hintere (rechte) Längsfurche, geht geradlinig bis an die Herzspitze; die andere, vordere (linke), bezeichnet den vorderen und unteren Rand der rechten Herzkammer und bildet einen die Herzspitze nicht erreichenden Bogen.

An der durch die Kreisfurche erheblich eingeengten Basis des Herzkegels besitzt jede Herzkammer zwei Oeffnungen.

Die eine, weitere, ist die Atrio-Ventricularöffnung, ostium venosum, welche die Herzkammer mit der Vorkammer verbindet. Dieselbe ist von der Herzkammer aus durch eine Klappe verschliessbar, welche in der linken Kammer in zwei Zipfel (valvula bicuspidalis), in der rechten dagegen in drei Zipfel (valvula tricuspidalis), ausläuft. Die Ränder dieser Zipfel sind durch Sehnenfäden, chordae tendineae, an musculöse Vorsprünge der Kammerwände, musculi papillares, befestigt. Die rechte Herzkammer besitzt drei m. papill. (zwei an der Scheidewand, einen an der Aussenwand), die linke Herzkammer nur zwei an der Aussenwand.

Die zweite Oeffnung, das ostium arteriosum, führt aus der rechten Herzkammer (conus arteriosus) in die Lungenarterie (ostium pulmonale) aus der linken Kammer in die aorta (ostium aorticum). Diese arteriellen Oeffnungen sind durch je drei taschenartige Klappen, valvulae semilunares, gegen die Kammer hin verschliessbar; die Klappen haben in der Mitte ihres freien Randes ein Knötchen, nodulus valvulae (Arantii).

In der rechten Herzkammer liegt die arterielle Oeffnung im vorderen Winkel, die Atrio-Ventricularöffnung dahinter; in der linken

Herzkammer befindet sich die arterielle Oeffnung unmittelbar rechts neben der Atrio-Ventricularöffnung. Die Aortenöffnung bildet gewissermassen den Mittelpunkt, um welchen sich die anderen 3 Oeffnungen gruppiren (s. a. pg. 25).

Jede der 4 Oeffnungen ist von einem bindegewebigen Ring, annulus fibrosus, umgeben (der annulus fibr. aorticus enthält die Herzknorpel). Da die Kranzfurche eine starke Einschnürung (vgl. Anm. pg. 21) bildet, so wird ihr Binnenraum durch die vier Ostien mit ihren Faserringen vollkommen ausgefüllt. Indem die Faserringe zwischen den Oeffnungen zusammenstossen, bilden sie einen vollkommenen Abschluss der Musculatur der Ventrikelwände. Dadurch wird diese Musculatur von derjenigen der Vorkammern vollständig getrennt, was nothwendig ist, weil Ventrikel und Atrien sich gesondert und zu verschiedenen Zeiten contrahiren müssen.

Die Vorkammern haben nur etwa ½ cm dicke Wände. Sie liegen über der Kranzfurche, gewissermassen als Aufsatz auf der Herzbasis. Ueber der hinteren Längsfurche stossen sie äusserlich zusammen, wobei sie im Inneren jedoch ebenfalls durch eine Scheidewand getrennt werden, und ziehen sich nach ihren entgegengesetzten Enden jede in eine zipfelartige Ausstülpung, das Herzohr, auriculum cordis, aus.

Sie bilden zusammen einen Bogen, dessen Enden, die Herzohren, sich bis auf ca. 7 cm einander nähern. Dieser Bogen umfasst die aorta, während die Lungenarterie zwischen die Enden des Bogens, d. h. zwischen die beiden Herzohren, eingeschaltet ist und so die offen bleibende Stelle des Bogens ausfüllt. Die aorta liegt also im Centrum des von der Lungenarterie zum Kreise geschlossenen Vorkammerbogens und zwischen ihr und jenem bleibt ein halbmondförmiger Spalt, der sinus transversus pericardii. Die Lungenarterie liegt dabei gerade über der vorderen (linken) Längsfurche, während über der hinteren Längsfurche das septum atriorum zu suchen ist.

In die linke Vorkammer münden die Lungenvenen. In die rechte Vorkammer senkt sich von hinten her die hintere Hohlvene; von vorn her kommt die vordere Hohlvene jener gerade entgegen. Die beiden Venenströme sind mithin gerade einander entgegengerichtet; sie werden jedoch beide abwärts abgebogen dadurch, dass sich vom Dach der Vorkammer zwischen beide Venenmündungen ein Muskelwulst, tuberculum intervenosum [Loweri], herabsenkt. Der die weite Mündung der vorderen Hohlvene aufnehmende Theil der Vorkammer liegt über dem Herzohr und heisst sinus venosus. Die Herzmuskelfasern setzen sich eine Strecke auf die Venenwand fort. Jede der beiden Hohlvenen nimmt an ihrer

Mündung noch eine grosse Vene auf, welche eigentlich schon direct in das atrium mündet. Mit der vorderen Hohlvene trifft von oben her die vena azygos (pg. 28), mit der hinteren Hohlvene von unten her die vena magna cordis (s. unten) zusammen. Hinter dem tuberculum intervenosum, also im Bereich der hinteren Hohlvene, liegt im septum atriorum eine Grube, fossa ovalis, der Ueberrest des im embryonalen Leben hier vorhandenen Verbindungsloches (foramen ovale).

Die Gefässe des Herzens sind sehr gross, da das Herzfleisch bei seiner Arbeit grosser Blutzufuhr bedarf.

Die rechte und linke Kranzarterie (aa. coronariae) des Herzens treten aus dem Aortenanfang an der Lungenarterie vorbei in die Kreisfurche. Hier läuft die rechte Kranzarterie über der Basis der rechten Kammer bis zur hinteren Längsfurche und in dieser hinab; die linke Kranzarterie entsendet einen Ast in die vordere Längsfurche und läuft dann ebenfalls in der Kranzfurche über der Basis der linken Kammer nach hinten.

In der hinteren Längsfurche steigt ebenso eine Vene, die mittlere Herzvene, aufwärts und mündet in die grosse Kranzvene des Herzens, vena magna cordis. Letztere verläuft in der vorderen Längsfurche aufwärts bis zur Kranzfurche und dann in dieser über der linken Herzkammer bis zu ihrer Einmündung in die rechte Vorkammer (siehe oben).

Lage des Herzens.

Das Herz nimmt in der Brusthöhle die mittlere Abtheilung der Brustbeinhälfte (Herzgegend vgl. pg. 17) ein, von der 3. bis zur 6. Rippe. Sein hinterer Rand liegt neben der 6. Rippe bzw. in dem Intercostalraum zwischen der 6. und 7. Rippe.*) Die Herzbasis liegt unmittelbar unter der mittleren Horizontalebene der Brusthöhle (s. pg. 17, oben), welche nur ein schmaler Streifen des Vorkammerbogens überragt. Die Herzspitze liegt über dem Brustbein, am todten, contrahirten Herzen 1—2 cm davon entfernt; sie fällt in die hintere Grenzlinie des Herzens.

Das Herz füllt die regio cordis der Brusthöhle grösstentheils aus und wird demnach von der Medianebene des Körpers geschnitten, indessen so, dass $^3/_5$ links, $^2/_5$ rechts von der Medianebene liegen. Das Herz liegt also etwas mehr nach links und berührt zwischen der 4. Rippe und dem vorderen Rand der sechsten Rippe mit dem mittleren Theil seiner linken Seitenfläche unmittelbar die Brustwand. An die rechte Brustwand

*) Also von aussen fast ganz durch die Brustgliedmasse bedeckt (vergl. pg. 19, Percussionsfeld).

reicht es, wenn auch nicht gleichmässig, ebenfalls heran, aber nur mit einem schmalen, genau von der 4. Rippe bedeckten Streifen, und zwar wohl nur bei der Exspiration.

Die Längsaxe des Herzens ist schräg von oben-vorn nach hinten-unten gerichtet. Die Scheidewand der Herzkammern aber ist der Medianebene des Körpers nicht parallel, sondern schneidet dieselbe von vorn-links nach hinten-rechts. Demnach liegen die Kammern nicht einfach nach rechts oder links, sondern die rechte liegt nach vorn und rechts, die linke nach hinten und links. Der vordere mediane Rand des Herzens fällt daher fast in die Mitte der rechten Herzkammer; der hintere mediane Rand liegt ebenso an der linken Kammer. Die hintere gradlinige Längsfurche fällt nach rechts-hinten in die rechte Seitenfläche des ganzen Herzens und wird demnach (nicht sehr vortheilhaft) vielfach auch rechte Längsfurche genannt; die vordere gebogene Längsfurche liegt anfänglich (oben) an der linken Herz-Seitenfläche und biegt sich abwärts auf die vordere Fläche, sie wird auch als linke Längsfurche bezeichnet.

An der Herzbasis liegt die Aortenöffnung (s. pg. 23, oben) in der Mitte, die anderen drei Ostien um sie herum, und zwar das ostium pulmonale vor ihr und am weitesten nach links, die rechte Atrio-Ventrikularöffnung vor und rechts neben ihr, die linke Atrio-Ventikularöffnung hinter und links neben ihr. Die Convexität des von den Vorkammern gebildeten Bogens wendet sich nach rechts und etwas nach hinten, seine Oeffnung mit den Spitzen der Herzohren, welche die Lungenarterie zwischen sich nehmen, sieht nach links-vorn.

Der Herzbeutel.

Der Herzbeutel, pericardium, bildet einen geschlossenen Sack, welcher das ganze Herz und die Anfangs- bzw. Endstücken der an die Herzbasis anschliessenden grossen Gefässe umgiebt. Nur mit diesen steht der Sack in fester Verbindung, während der Herzkegel selbst ganz frei in demselben gelegen ist. Der Herzbeutelsack ist so weit, dass er das Herz in seiner Ausdehnung (Diastole) nicht behindert und wird daher vom todten contrahirten Herzen nicht ganz ausgefüllt.

Der Herzbeutel besteht aus einem fibrösen und einem serösen Blatte. Das fibröse Blatt (welches als eine Fortsetzung der fascia endothoracica gedeutet wird) ist die eigentliche Grundlage des Herzbeutels und geht oberhalb der Aortentheilung aus der Wand der hinteren aorta hervor. Der somit an dieser Stelle fixirte und von hier abwärts gehende Herzbeutel schliesst demnach ausser dem Herzen die Aorten-

theilung, fast den ganzen Stamm der vorderen aorta, den ganzen Bogen der Lungenarterie (welcher sich nicht bis zur Höhe der Aortentheilung erhebt) und Stücke der in die Vorkammern mündenden Venen ein.

Das seröse Blatt des Herzbeutels kleidet als parietales seröses Blatt die Innenfläche des fibrösen Herzbeutelblattes aus, schlägt sich oben an den grossen Gefässen auf diese um, steigt mit ihnen zum Herzen hinab und überzieht nun vollständig das Herz als viscerales seröses Blatt, epicardium.

Der zwischen Herz und Herzbeutel bleibende Raum (cavum pericardii) liegt somit zwischen einander zugekehrten serösen Flächen und ist eine seröse Höhle. Dieselbe enthält, wie alle serösen Höhlen, Flüssigkeit, liquor pericardii, normal etwa einen Theelöffel voll.

Der Herzbeutel ist, von vorn nach hinten gemessen, an der Herzbasis 23 cm, kurz über dem Brustbein noch 18 cm breit. Sein unteres Ende heftet sich an das Brustbein, von der Insertionsstelle der 5. bis zu derjenigen der 8. Rippe, durch straffes Bindegewebe fest an, wobei sein fibröses Blatt auch unten in die fascia endothoracica übergeht. Die Anheftungsstelle ist 14 cm lang und etwa 7 cm breit, nach hinten sich etwas verbreiternd.

Der Herzbeutel ist demnach zwischen seiner Befestigung an den ihrerseits (durch ihre Aeste) fixirten Gefässen und zwischen seiner Anheftung am Brustbein ausgespannt und in seiner Lage vollständig unveränderlich. Indem er das Herz umschliesst, bestimmt er gleichzeitig auch dessen Lage. Trotzdem also das Herz nur an der Basis durch die Gefässe feste Verbindungen besitzt und im übrigen frei in der Herzbeutelhöhle liegt, erhält seine Lage doch durch den Herzbeutel auch nach unten hin eine feste Richtung, ohne dass seine Contractionsbewegung dadurch beeinträchtigt werden könnte.

Nachbarschaft des vom Herzbeutel umschlossenen Herzens.

Der vordere Rand des Herzbeutels zieht (der Richtung der Längsachse des Herzens entsprechend) schräg von der 3. Rippe (vorderster Punkt der Herzbasis) nach der Insertionsstelle der 5. hin. Der vor ihm liegende Raum (die Lungenspitzengegend) ist gegen 10 cm lang (von vorn nach hinten gemessen). Das hintere Ende der Anheftung des Herzbeutels an dem Brustbein bleibt nur etwa einen Finger breit von dem Schaufelknorpeltheil des Zwerchfells entfernt. Von hier steigt der hintere Rand des Herzbeutels fast senkrecht in die Höhe, während das Zwerchfell schräg nach hinten-oben zurücktritt; damit vergrössert sich noth-

wendig die Entfernung zwischen beiden und beträgt in der Höhe der Herzbasis etwa 12 cm. Dieser hinter dem Herzbeutel gelegene Raum ist von der Lunge, nämlich vom lobus medianus (s. pg. 34) ausgefüllt.*)

Ueber dem Herzen, rechts von der aus ihm aufsteigenden aorta liegt die Luftröhre, die Theilung derselben und die Lungenwurzel. Ueber dem hinteren Rand der Herzbasis treten auch die Lungengefässe in die Lungen hinein. Der Herzbeutel ist an dieser Stelle dadurch mit den Lungen verbunden, dass deren seröser Ueberzug mit den genannten Gefässen auf ihn übertritt (siehe pag. 41, unten). In allen übrigen Theilen ist das Herz bzw. der Herzbeutel von den ihm frei aufliegenden Lungen umgeben, mit Ausnahme natürlich der Brustbein-Anheftung und derjenigen (pg. 24, unten näher beschriebenen) Theile, welche der Brustwand unmittelbar anliegen.

Die grossen Blutgefässe.

Lungengefässe.

Die Lungenarterie biegt sich vom Ursprung ab sofort in flachem Bogen nach hinten, hat eine kleinfingerstarke (nur im embryonalen Leben offene) Verbindung mit der aorta, den ductus arteriosus [Botalli], tritt aus dem Herzbeutel hervor und gabelt sich noch über der Herzbasis (unterhalb der Luftröhrengabel) in zwei Aeste für beide Lungen.

Die Lungenvenen gehen aus der Lungenwurzel (pg. 32) direct in die hintere Wand des linken atrium. Es sind zwar 4—5—9 Stämme, doch sind zwei davon die weitaus grössten und bilden unterhalb der Arteriengabel eine ganz ähnliche Gabel.

Hintere Aorta und Hohlvene.

Die aorta steigt aus dem Centrum der Herzbasis senkrecht empor, giebt unmittelbar an ihrem Anfang die aa. coronariae cordis (pg. 24) und noch innerhalb des Herzbeutels, ca. 7 cm über ihrem Ursprung, die aorta ascendens ab. Der fortlaufende Stamm heisst aorta descendens, hat die obliterirte Verbindung mit der Lungenarterie, den ductus arteriosus, und steigt (den Herzbeutel verlassend) in einem nach vorn convexen Bogen (arcus aortae) in der Medianebene gegen die Wirbelsäule auf, die

*) Für die Percussion ist nur ein etwa 12 cm breiter Streifen hinter der Herzgegend zu verwenden. Weiter nach hinten, wo der Brustraum sich schon zwischen Zwerchfell und Rippenwand einschiebt, wird die Lunge immer schmäler und andererseits machen sich die hier medial am Zwerchfell liegenden Baucheingeweide bereits geltend.

am 6. Brustwirbel erreicht wird. Von da ab verläuft die aorta im Anschluss an die Wirbelkörper bis zum hiatus aorticus des Zwerchfells und durch diesen in die Bauchhöhle. [Sie ist rechts begleitet vom ductus thoracicus, (pg. 32) und der vena azygos, s. unten]. In jedem Zwischenrippenraum giebt die aorta beiderseits eine art. intercostalis ab und ist durch diese gleichzeitig in ihrer Lage fixirt. Ausserdem entspringt aus der aorta rechtsseitig unter dem 6. Brustwirbel der gemeinschaftliche Stamm der art. oesophagea et bronchialis. Letztere begleitet die Luftröhrenäste in der Lunge als Ernährerin des Bindegewebes etc., begiebt sich daher zur Lungenwurzel.

Die hintere Hohlvene, v. cava inferior, geht durch das foramen venae cavae und verläuft in Mittelhöhe der Brusthöhle (wagerecht oder etwas vorwärts geneigt) rechts von der Medianebene im rechten Pleurasack (vgl. pg. 39) direct nach der Herzbasis bzw. dem rechten atrium. Sie ist mithin weit von der ihr entsprechenden Schlagader und weit von der Wirbelsäule entfernt. Desshalb kann sie auch die den aa. intercostales entsprechenden Venen nicht nach der Wirbelsäule entsenden (resp. von dort empfangen). An der Wirbelsäule liegt daher, und zwar rechts neben der aorta, eine besondere Vene, die vena azygos [manchmal links noch eine schwache v. hemiazygos], deren Aeste die vv. intercostales bilden. Obwohl sie so eine Ergänzung der hinteren Hohlvene darstellt, weil sie mit dieser zusammen der hinteren aorta entspricht, steht ihre Mündung im atrium doch mit der vorderen Hohlvene im Zusammenhang; vgl. pg. 24, oben.

[Ueber die Bedeutung der Lage der hinteren Hohlvene vgl. pg. 14.]

Vordere Aorta und Hohlvene.

Die aorta ascendens oder vordere aorta liegt mit ihrem 5—6 cm langen Stamm noch grösstentheils im Herzbeutel, durchbohrt denselben und theilt sich unterhalb der Luftröhre. Die Theilung ist eigentlich ein Dreifuss und besteht aus dem mittleren unpaaren Stamm der beiden Carotiden und aus der rechten und linken art. subclavia. Da jedoch der Carotis-Stamm mit der art. subclavia dextra noch ein kurzes Stück gemeinsamen Stammes besitzt, so benennt man letzteren besonders als anonyma und spricht von einer Gabelung in art. anonyma und subclavia sinistra. Jedenfalls wird aber nach Abzweigung der Carotiden aus der art. anonyma die subclavia dextra, welche der subclavia sinistra ganz gleich ist.

Der Carotiden-Stamm tritt unterhalb der Luftröhre aus dem Brusteingang; seine beiden Aeste ziehen dann an der dorsalen Fläche der Luftröhre kopfwärts. Die linke subclavia liegt links neben der Luft-

röhre, die rechte bleibt mehr unter die Luftröhre gedrängt, weil rechts neben dieser die vordere Hohlvene liegt. Jedenfalls lösen sich beide Subclavien noch innerhalb der Brusthöhle in ihre Aeste auf.

Die Zweige jeder subclavia sind folgende:

Abwärts gehen 5 Aeste der subclavia, nämlich

1. art. axillaris, Hauptast, um die erste Rippe nach aussen an die mediale Fläche der Schulter;
2. art. thoracalis lateralis, schwach, kann als ein Ast der vorigen gelten; vor der ersten Rippe in die Brustmuskeln;
3. art. mammaria, innen an der ersten Rippe und längs der Höhlenfläche des Brustbeins (vgl. pg. 19).
4. art. transversa scapulae, schwach, durch den Brusteingang in die seitliche Brustfurche (zwischen m. cleidomastoideus und pectoralis superficialis).
5. art. cervicalis ascendens, schwach, mit 4 gemeinsam entspringend, seitwärts neben der Luftröhre in die Kehlmuskeln;

Wirbelwärts gehen 3 Aeste, nämlich von hinten nach vorn gezählt

6. art. intercostalis suprema, giebt die 2.—4. Zwischenrippenarterien ab;
7. art. cervicalis profunda, hinter der ersten Rippe aus dem thorax, zugleich die erste Zwischenrippenarterie vertretend;
8. art. vertebralis, in den canalis transversarius der Halswirbel.

Die vordere Hohlvene, vena cava superior, deren Zusammenhang mit dem rechten atrium pg. 23 beschrieben ist, liegt rechts neben der Luftröhre und der vorderen aorta bzw. anonyma.*) Sie theilt sich nicht der aorta entsprechend, sondern löst sich wie folgt auf: Der Hohlvenenstamm selbst giebt nach beiden Seiten intercostalis suprema, cervicalis prof., vertebralis und mammaria interna ab. Im Brusteingang bildet er dann eine Viertheilung, bestehend aus den beiden venae jugulares und rechts und links davon je einer v. axillaris. Die v. axillaris giebt stets auch die thoracalis lateralis (Sporader, s. pg. 19) ab. Die v. jugularis, welche der carotis entspricht, giebt ab die v. cervicalis ascendens und die grosse vena cephalica; letztere läuft in der seitlichen Brustfurche herab, entspricht hier der art. transversa scapulae und wird dann Hautvene der Gliedmasse. In die Gabel der beiden jugulares senkt sich der ductus thoracicus, vgl. pg. 32.

Luftröhre, Speiseröhre, Lymphdrüsen und Nerven.

Luftröhre, Speiseröhre, Gefässe, Lymphdrüsen und Nerven drängen sich im vorderen Brusteingang (diesen ausfüllend) und in der vorderen

*) Ebenfalls rechts von der aorta liegt auch die hintere Hohlvene in der Bauchhöhle und die vena azygos in der Brusthöhle.

Abtheilung der Brusthöhle zusammen. Alle die genannten Organe stehen daher ihrer Lage nach in so engen Beziehungen zu einander, dass es sich empfiehlt, sie alle in der Beschreibung zusammenzufassen, wobei aber hinsichtlich der Gefässe auf das bereits oben Gesagte Bezug genommen werden kann.

Die Luftröhre, trachea, tritt mit dem (erst links neben, dann über ihr liegenden) oesophagus dicht unter den mm. longi colli in den Brusteingang und füllt den oberen Theil desselben aus. Sie geht von hier, den oesophagus stets über sich behaltend, schräg abwärts nach hinten, liegt unter dem 4. Brustwirbel noch 9 cm oberhalb der Herzbasis, tritt hier rechts neben die hintere aorta und theilt sich im Niveau des 6. Brustwirbels über der rechten Vorkammer (etwa 11 cm unter der Wirbelsäule) in zwei Aeste für die beiden Lungen; diese Theilung heisst bifurcatio tracheae.

Der oesophagus trennt sich hier von der Luftröhre und läuft etwa wagerecht in der Medianebene zum hiatus oesophageus des Zwerchfells.

Der Brusttheil der Luftröhre ist bis zur Aortenwurzel hin von den Zweigen der vorderen aorta und Hohlvene umsponnen, welche unter und neben der trachea den Brusteingang füllen helfen. Links neben der Luftröhre verläuft der Stamm der vorderen aorta und als ihre Fortsetzung der Bogen der art. subclavia sinistra, deren obere Aeste neben der Luftröhre in die Höhe steigen. Unter der Luftröhre liegen die art. anonyma, der aus dieser entspringende Stamm der aa. carotides, und der Auslauf der vorderen Hohlvene in venae jugulares und venae axillares (s. pag. 29). Die vordere Hohlvene selbst liegt rechts neben der Luftröhre etwas tiefer als diese und durch die art. anonyma von ihr getrennt. Die oberen Zweige der vorderen Hohlvene und der art. subclavia dextra liegen rechts neben der Luftröhre. (Beschreibung der Gefässe siehe 28, 29.)

Dieser von der Luftröhre und den Gefässen gefüllte Raum ist die regio vasorum, d. h. die vordere Abtheilung der Rückenhälfte der Brusthöhle (vgl. pg. 17).

Zwischen den um die Luftröhre gelagerten grossen Gefässen finden sich zahlreiche Nerven, in der Hauptsache drei grossen Stämmen (sympathicus, vagus, phrenicus) angehörend, welche neben und unter der Luftröhre den Brusteingang passiren.

Neben der Luftröhre (die art. carotis begleitend) laufen jederseits die mit einander verbundenen Stämme des nerv. sympathicus und des nerv. vagus herab. Im Brusteingang biegt der nerv. sympathicus

wirbelwärts ab, bildet das ganglion cervicale inferius und gleich darüber das ganglion thoracale primum. Aus beiden Ganglien gehen zahlreiche Zweige in das Herz- und Lungengeflecht. Der Stamm des nerv. sympathicus aber verläuft zunächst am m. longus colli, dann neben den Wirbelkörpern über der aorta nach hinten, um neben dem hiatus aorticus in die Bauchhöhle einzudringen.

Der nerv. vagus geht nach der Trennung vom nerv. sympathicus linkerseits unter der art. subclavia durch, dann links am oberen Herzbeutelrand hin und giebt hinter der Aorta den nervus recurrens (unteren Kehlkopfnerv) ab, welcher um den arcus aortae herum (von aussen nach innen) und dann unter der Luftröhre nach vorn zurückläuft. Darauf steigt der nerv. vagus selbst links neben der Lungenwurzel in die Höhe und teilt sich am oesophagus in einen oberen und einen unteren Ast, welche über und unter der Speiseröhre mit denen der andern Seite zum hiatus oesophageus laufen und diesen passiren. An der rechten Körperseite giebt der nerv. vagus schon an der art. intercostalis suprema den nerv. recurrens ab, der sonst ähnlich wie links verläuft, und zieht dann rechts neben und über der Luftröhre bis zur Theilung derselben, um, wie oben beschrieben, sich zu theilen.

Der nerv. phrenicus (Zwerchfellsnerv) tritt als Halsnerv jederseits mit mehreren Wurzeln aus dem Halswirbelkanal über den musc. scalenus hervor, geht durch den Brusteingang, kreuzt die vorgenannten Stämme, liegt in der Brusthöhle am weitesten abwärts, geht neben dem Herzbeutel vorbei und hinter demselben an das Zwerchfell (vgl. pg. 40).

Der unter der Luftröhre und den Gefässen noch frei bleibende Raum des Brusteinganges wird durch Fett und in dasselbe eingebettete Lymphdrüsen ausgefüllt. Es sind dies die sehr zahlreichen unteren Hals-Lymphdrüsen, lymphoglandulae cervicales profundae inferiores, welche bis in die Brusthöhle hineinreichen, während sie vor dem Brusteingang seitwärts an die Bug-Lymphdrüsen, lg. cervicales superficiales, stossen. Die letzeren liegen seitlich vor dem Brusteingang, auf dem m. omohyoïdeus bzw. scalenus und vom m. cleidomastoïdeus bedeckt.

In der Brusthöhle schliessen sich an die unteren Hals-Lymphdrüsen die vorderen Mittelfell-Lymphdrüsen, lgg. mediastinales anteriores, an, um die vordere Hohlvene herum liegend. Die hinteren Mittelfell-Lymphdrüsen liegen über der Herzbasis unter der hinteren aorta und am oesophagus: endlich die Bronchial-Lymphdrüsen, lgg. bronchiales, an der Luftröhrentheilung und im Verlauf der Bronchien.

Die Mediastinal- und Bronchial-Lymphdrüsen sind die Lymphdrüsen

der Brusteingeweide. Als parietale Lymphdrüsen finden sich eine dorsale Reihe an den Wirbelkörpern und eine ventrale am Brustbein (sehr klein).

Der ductus thoracicus oder Milchbrustgang, der grosse Hauptstamm des Lymphgefässsystems, kommt aus der Lendencysterne, cysterna chyli, (siehe pg. 105) mit der aorta durch den hiatus aorticus. Mit der v. azygos begleitet er die rechte Seite der aorta; oft ist ein die linke Aortenseite begleitender Nebenast vorhanden. Vom 6. Brustwirbel ab senken sich alle 3 Gefässe in Bogen abwärts, die aorta median, die vena azygos zum rechten atrium und der ductus thoracicus vor dem arcus aortae bis an die linke Seite der Luftröhre. Neben dieser läuft er bis in den Brusteingang und senkt sich hier von oben herin die Gabelung der vv. jugulares (pg. 29) ein, so seinen Inhalt der Blutbahn zuführend.

Alle Gefässe und Nerven sind hier nur soweit beschrieben, als ihre Hauptstämme für die Section und den situs viscerum in Betracht kommen. Ihre genaue Bearbeitung und daher Beschreibung gehört zur Präparation des Brustkorbes mit Inhalt; sie findet sich im Theil II der Präparirübungen.

Bei dem Fohlen liegt unter der Luftröhre nach hinten bis zum Herzbeutel, vorwärts aus dem Brusteingang herausreichend die Thymusdrüse, ein anfangs drüsiges, später lymphatisches Organ, welches schliesslich vollständig verschwindet.

Die Lungen, pulmones*).

Die Lunge besteht aus zwei annähernd gleich geformten Hälften, welche in der Längsrichtung neben einander liegen und als Lungenflügel oder aber besser als rechte und linke Lunge bezeichnet werden.

Jede Lunge baut sich um einen der beiden grossen Luftröhren-Aeste und dessen Verzweigungen, die Bronchien, auf: beide sind daher an der Luftröhrengabelung mit einander verbunden. Diese Stelle heisst die Lungenwurzel (radix pulmonum).

Die linke Lunge ist kleiner als die rechte; das Grössenverhältniss ist etwa wie 3 : 4.

Die Form der Lungen erscheint in dem geöffneten Brustkorb des Kadavers ganz anders, als sie bei Lebzeiten wirklich besteht. Die Lungen sind nämlich zusammengefallen, hängen schlaff von ihren Befestigungen herab und füllen den Raum des Brustkorbes

*) Griech. πνεύμονες (pneumones). Diesem Wortstamm sind ebenfalls auf die Lunge bezügliche Bezeichnungen nachgebildet, z. B. Pneumonie (Lungenentzündung).

keineswegs aus. Man kann an jeder Lunge dabei unterscheiden einen oberen stumpfen Rand (welcher aber oft, am aufrecht gestellten Brustkorb stets) nach der Aussenfläche herabsinkt, ferner eine äussere gegen die Rippen gekehrte und eine innere, der Medianebene und der anderen Lunge zugewendete bzw. dem Herzen und Zwerchfell aufliegende Fläche. Beide Flächen stossen unten und hinten unter zunehmender Verdünnung der Lunge in einem scharfen Rande zusammen. Vorn zieht sich jede Lunge, indem der untere Rand bogig ausgeschweift ist, in einen bedeutend schmäleren Teil aus, welcher die Lungenspitze (apex pulmonis) oder der vordere Lungenlappen genannt wird.

Bei dem lebenden Thier (bzw. an künstlich aufgeblasenen Lungen) ist dagegen die Form und Ausdehnung der Lungen eine ganz andere (siehe Fig. 4 u. 5, pg. 38). Dieselbe wechselt zwar auch in Folge der Atmungsbewegungen, wie die Grösse der Brusthöhle selbst. Immer aber bleibt die Ausdehnung der Lungen derjenigen des Brustkorbes entsprechend: die Lungen füllen bei Inspiration und Exspiration auf das Genaueste den ganzen von den vorher beschriebenen Organen übrig gelassenen Raum der Brusthöhle aus.

Die äussere Fläche, Rippenfläche, jeder Lunge entspricht überall genau der Brustwand und berührt von derselben nur denjenigen Theil nicht, an welchen das Herz unmittelbar anstösst (s. pg. 24, unten).

Entsprechend der Wölbung der Rippen neben der Wirbelsäule wölbt sich die äussere Lungenfläche, vorn steiler, hinten in weiterem Bogen (siehe die Durchschnitte pg. 38, 39) unter dem Rücken nach innen bis gegen die Wirbelkörper, wo sie in die Innenfläche der Lunge übergeht. Diese Wölbung wird als der obere stumpfe Lungenrand oder besser als Lungenrücken bezeichnet.

Von der Wirbelsäule senken sich nun die Innenflächen beider Lungen zunächst senkrecht herab, sind dabei einander benachbart und haben nur oben die Aorta und weiter abwärts den oesophagus zwischen sich. Vorn nehmen die Innenflächen der Lungen zwischen sich den Aortenbogen und dann die Luftröhre, welche über dem Herzen ihre Aeste in sie hineinschickt.

Die Lungenwurzel liegt also inmitten der Innenflächen der Lungen, welche von ihr aus ebensowohl nach vorn als nach hinten sich ausbreiten.

Unter der Lungenwurzel müssen die Innenflächen der Lungen nach beiden Seiten dem Herzen ausweichen, welches sie oben und seitlich bedecken, soweit als es nicht direkt der Brustwand anliegt. Vor dem Herzen treten unter der Luftröhre und den Gefässen die Innenflächen

der vorderen Lungenlappen wieder einander gegenüber; ebenso hinter dem Herzen bis zur Mittellinie des Zwerchfells hin. Von da ab aber schiebt sich das Zwerchfell trennend zwischen die Lungen, deren Innenflächen hier also den Zwerchfells-Seitenflächen aufliegen.

Die den Brustkorb ausfüllende Lunge unterscheidet sich mithin von der nach Oeffnung des Brustkorbes zusammengefallenen*) Lunge, abgesehen von ihrer Ausdehnung noch besonders dadurch, dass sie eine hohe, der Höhe der Brusthöhle entsprechende mediale oder Innenfläche bekommt, welche an der zusammengefallenen Lunge zu dem abgerundeten oberen Rande zusammenschrumpft. Die Innenflächen beider Lungen stehen vertical, soweit sie nur das mediastinum zwischen sich haben, und werden schräg, soweit sie dem Herzen und dem Zwerchfell aufliegen. Diesen schrägen Theil noch besonders als untere Lungenfläche (über dem Zwerchfell als Lungen-Basis) zu unterscheiden, wie dies mehrfach geschieht, liegt kein Grund vor. Der untere Lungenrand bleibt auch in natürlichem Zustande scharf und hat neben dem Herzen einen m. o. w. hoch hinaufreichenden Ausschnitt, durch welchen sich die Lungenspitze (Vorderlappen) von dem Haupttheil der Lunge abgrenzt.

Einer besonderen Erwähnung bedarf jedoch noch ein Lungentheil, welcher gewöhnlich zur rechten Lunge gerechnet wird, eigentlich jedoch zwischen beiden Lungen eingeschaltet ist, der lobus medianus, Schaltlappen oder mittlere Lungenlappen. Dieser bedeckt nämlich die radix pulmonum, d. h. die Luftröhrengabel und die Gefässgabeln, von unten und schliesst sich an seiner Basis sowohl der rechten als der linken Lunge an. Beide Lungen sind durch ihn verbunden und an dieser Stelle nicht, wie sonst überall, durch das Mittelfell von einander getrennt (siehe pg. 41). Dieser Schaltlappen empfängt jedoch seinen bronchius vom rechten Hauptast der Luftröhre und zieht sich abwärts in

*) An der Lunge sind 4 Luftfüllungs-Zustände zu unterscheiden: die Luftleere, der zusammengefallene Zustand, der Exspirations- und Inspirations-Zustand. In den letzteren beiden Zuständen füllt die Lunge den Raum der Brusthöhle aus. Bei der Exspiration verkleinert sich die Ausdehnung und damit der Luftgehalt der Lunge gegenüber der Inspiration nur insoweit, als der Brustraum sich verkleinert. Wenn jedoch der Brustkorb geöffnet wird, so bewirkt die Füllung desselben mit Aussenluft eine Zurückdrängung der Lunge von den Brustwänden und damit eben jenes Zusammenfallen. Die Lunge wird dabei erheblich kleiner als auch im Exspirationszustand, aber keineswegs luftleer; es verbleibt ihr vielmehr noch ein Luftquantum, die Residualluft. Gänzliche Leere der Alveolen (Atelectase) tritt an einer gesunden Lunge, die einmal geathmet hat, nicht wieder ein, ist mithin nur vor der Geburt vorhanden. Vergleiche übrigens Seite 51.

einen Zipfel aus, der im rechten Pleurasack liegt. Deshalb wird der Lappen, wie schon gesagt, zur rechten Lunge gerechnet.

Die hintere Hohlvene, welche bekanntlich im rechten Pleurasack (siehe pg. 28) liegt, zieht an der Innenfläche des Hauptlappens vorbei und geräth dabei zwischen diesen und den Zipfel des Schaltlappens. Letzterer füllt den Raum zwischen Hohlvene und Mittelfell hinter dem Herzen allein aus (vgl. pg. 40, oben). Die Hohlvene ist dadurch vollständig in die rechte Lunge eingeschlossen.

Die Lungen nehmen also, abgesehen von oesophagus, Luftröhre und Gefässen, die ganze Rückenhälfte der Brusthöhle ein, steigen dann jederseits neben dem Herzen abwärts, soweit dieses nicht der Brustwand unmittelbar anliegt, und füllen ganz den Raum zwischen Herz und Zwerchfell (mit dem mittleren Lungenlappen), und denjenigen vor dem Herzen neben Luftröhre und Gefässen (mit den Lungenspitzen) aus. Sie schieben sich endlich hinten jederseits zwischen Zwerchfellseiten und Rippenwände in die Zipfel der Brusthöhle ein.

Die Lungen erstrecken sich demnach in alle Gegenden der Brusthöhle und ihr Volumen richtet sich überall nach dem für sie verfügbaren Raum derselben. Dieser Raum wird in der vorderen Abtheilung der Brusthöhle sehr niedrig und schmal, zu beiden Seiten des Herzens sehr schmal sein und ebenso in den Zipfeln der Brusthöhle nach hinten immer schmäler und flacher werden. Die grösste Ausdehnung haben daher die Lungen (sowohl bei der Inspiration als bei der Exspiration) in der mittleren und hinteren Abtheilung der Rückenhälfte der Brusthöhle, sowie zwischen Herzen und Zwerchfell.

Sie werden dabei eigentlich durch die Brustwände, deren Bewegungen sie genau folgen, vollständig in der Lage erhalten. Indessen haben sie noch besondere, ihre Beweglichkeit nicht beeinträchtigende Befestigungen, durch welche sie auch am geöffneten Brustkorb noch festgehalten werden. Dieselben werden zunächst hergestellt an der Lungenwurzel durch die Luftröhren-Aeste und die hier ebenfalls ein- und austretenden Blutgefässe, ausserdem aber durch das Brustfell, welches in Form eines Bandes an die Innenflächen der Lungen tritt und gleichzeitig ihnen einen serösen Ueberzug liefert, wie in folgendem beschrieben wird.

Das Brustfell, pleura.

Die Brusthöhle erhält eine seröse Auskleidung, das Brustfell, die pleura, welche sowohl die Wände der Brusthöhle bekleidet, als auch Einstülpungen in das Innere sendet, welche die Brusteingeweide über-

ziehen. Man muss deshalb an dem Brustfell ein parietales oder Wandblatt und ein viscerales oder Eingeweideblatt unterscheiden.

Das Brustfell ist im Ganzen viel einfacher, als das Bauchfell (siehe dieses) gestaltet, weil die Zahl der Einstülpungen und der zu überziehenden Eingeweide geringer ist. Gleichzeitig aber zeigt das Brustfell die Eigenthümlichkeit, dass durch seine Einstülpungen zwei sagittale Scheidewände gebildet werden, welche den Raum der Brusthöhle in drei nebeneinander liegende Abtheilungen zerlegen, nämlich in eine mittlere, zwischen den Scheidewänden eingeschlossene Abtheilung (hauptsächlich für das Herz) und in zwei seitliche Abtheilungen (für die beiden Lungen). Jene Scheidewände heissen zusammen das Mittelfell, mediastinum.

Der Verlauf des Brustfelles in seiner Gesammtheit gestaltet sich dabei folgendermassen:

Von der Wirbelsäule geht das Brustfell in der ganzen Länge des Brustkorbes als rechtes Mittelfellblatt (dessen Endothelfläche nach rechts, dessen subseröse Fläche nach links liegt) in der Medianebene abwärts in die Brusthöhle hinein. Während demselben von rechts her die rechte Lunge anliegt, hat es links neben sich Aorta, Schlund und Luftröhre mit Gefässen etc., deren rechte Seite es direct überzieht.

Dabei gelangt es auf die Luftröhrentheilung und Lungenwurzel, wo es weder rechts noch links vorbeigehen kann, ohne auf die Lungen zu gerathen. Das Mittelfellblatt schlägt sich daher an der oberen Fläche der Lungenwurzel, sowie von da ab zwerchfellwärts in einer wagerechten Linie nach rechts um, tritt an die ihm benachbarte Innenfläche der rechten Lunge und überzieht dieselbe aufwärts (sowie vorwärts die vor der Lungenwurzel gelegenen Theile), geht über den Lungenrücken bzw. um die Lungenspitze auf die äussere Lungenfläche, bekleidet diese ebenfalls, biegt um den unteren Rand der Lunge wieder auf deren Innenfläche zurück, überzieht dieselbe jetzt von unten her einschliesslich des Anhangslappens und kehrt so an die untere Fläche der Lungenwurzel bzw. hinter derselben genau zu jener Linie zurück, in welcher es auf die Innenfläche der Lunge übergetreten war.

Die rechte Lunge hat dadurch einen vollständigen Ueberzug erhalten, das Lungenfell, (pleura pulmonalis), welcher nur an der Lungenwurzel wegen der hier ein- und austretenden Kanäle (Bronchien und Gefässe) und wegen des Zusammenstossens beider Lungen sich nicht völlig schliessen kann und ein Stück Lunge freilässt (vgl. pg. 34). Dieser Lungenüberzug ist somit eine Ausstülpung des rechten Mittelfellblattes, wodurch die Lungen-Innenfläche zugleich in der ganzen Ausstülpungslinie, d. h. von der Lungenwurzel bis zum Zwerchfell, mit

dem Mittelfell verbunden wird*), während die vor der Lungenwurzel zu beiden Seiten der Luftröhre liegenden Lungentheile nicht am Mittelfell festhaften. Da die Lunge dem Mittelfell indessen dicht anliegt, so ist diese bandartige Verbindung ausserordentlich kurz und nur am Zwerchfell zieht sie sich als dreieckiges Band, Zwerchfell-Lungenband, lig. pulmonale, länger aus.

Nachdem das Brustfell von der Lunge her wieder zum Mittelfell zurückgekehrt ist, setzt es sich wieder als rechtes Mittelfellblatt bis auf den Boden der Brusthöhle fort.

Vor dem Herzen liegt es, wie schon oben gesagt, rechts von der Luftröhre und den grossen Gefässen, überzieht dieselben rechterseits, biegt auf ihre untere Fläche um und tritt von hier abwärts zum Brustbein, aber nicht in der Medianebene, sondern so weit nach links, dass seine Anheftung links neben dem Brustbeinkörper erfolgt.

Im mittleren Theil der Brusthöhle biegt das Mittelfell dagegen am Herzbeutel nach rechts aus, überzieht die rechte Hälfte desselben locker (meist Fett-Einlagerung), und heftet sich rechts neben dessen Brustbein-Anheftung an.

Von der rechten Seite des Herzbeutels biegt das Mittelfell wieder nach links hinüber und überzieht dabei die hintere Herzbeutelfläche, zu welcher es gerade von der Lungenwurzel und dem mittleren Lungenlappen herabsteigt.

Hinter dem Herzen liegt deshalb das Mittelfell wieder links von der Medianebene und zwar ziemlich weit. Seine untere Anheftungslinie erreicht den Ansatz der linken 7. Rippe am Brustbein und verläuft von hier an den Knorpeln der 7. und 8. Rippe entlang bis zum Winkel der 8. Rippe mit ihrem Knorpel (hier 13 cm links von der Medianebene), von da ab am Fleischtheil des Zwerchfelles nach innen und aufwärts. Erst im Niveau der 9. Rippe erreicht die Anheftungslinie den Sehnentheil des Zwerchfelles wieder und biegt jetzt scharf nach der Medianebene, zu der sie unter dem hiatus oesophagus gelangt.

Die untere Anheftungslinie des rechten Mittelfellblattes ist also keine gerade Linie, sondern biegt neben dem Herzen rechts, vor und besonders hinter dem Herzen aber nach links von der Medianebene aus. Von dieser ganzen ventralen Anheftungslinie schlägt sich nun das rechte Mittelfellblatt nach rechts um und läuft über die rechte Seitenfläche

*) Wird der Brustkorb in einer dem stehenden Pferde entsprechenden Lage geöffnet, so hängt die Lunge an dieser Verbindung fest, und der darüber liegende Theil der Lunge mit dem oberen Rand sinkt seitwärts herab.

des Zwerchfelles (pleura diaphragmatica) und im übrigen an der rechten Brustwand aufwärts (als Rippenfell, pleura costalis), und

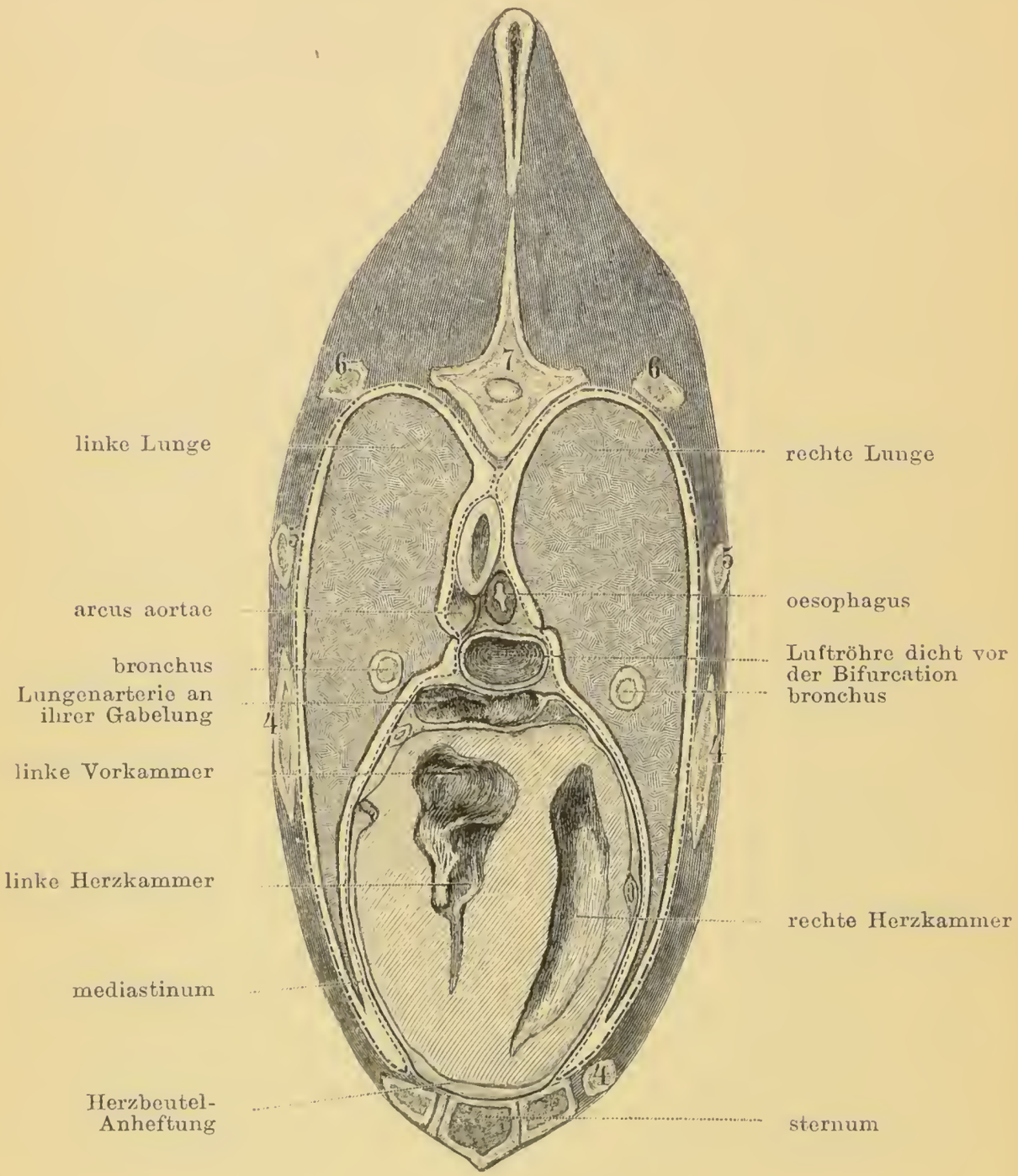

Fig. 4. Segmentalschnitt des Brustkorbes;
durch den 6. Brustwirbel (4. Intercostalraum), von hinten gesehen.

–·–·– pleura costalis, ----- pleura mediastinalis.

Die pleura pulmonalis wird durch die starke Grenzlinie der Lungen angegeben. Jederseits oberhalb der trachea ist der Anschluss der pleura pulmonalis an das mediastinum sichtbar.

kehrt zu seiner Ausgangslinie an der Wirbelsäule zurück. Damit ist der rechte Pleurasack (cavum pleurae dextrum) gebildet.

Im rechten Pleurasack findet sich jedoch noch eine besondere,

vorher unerwähnt gelassene Brustfellfalte, die Hohlvenenfalte. Vom Zwerchfell bzw. Brustbein, einige Centimeter neben der Medianebene steigt

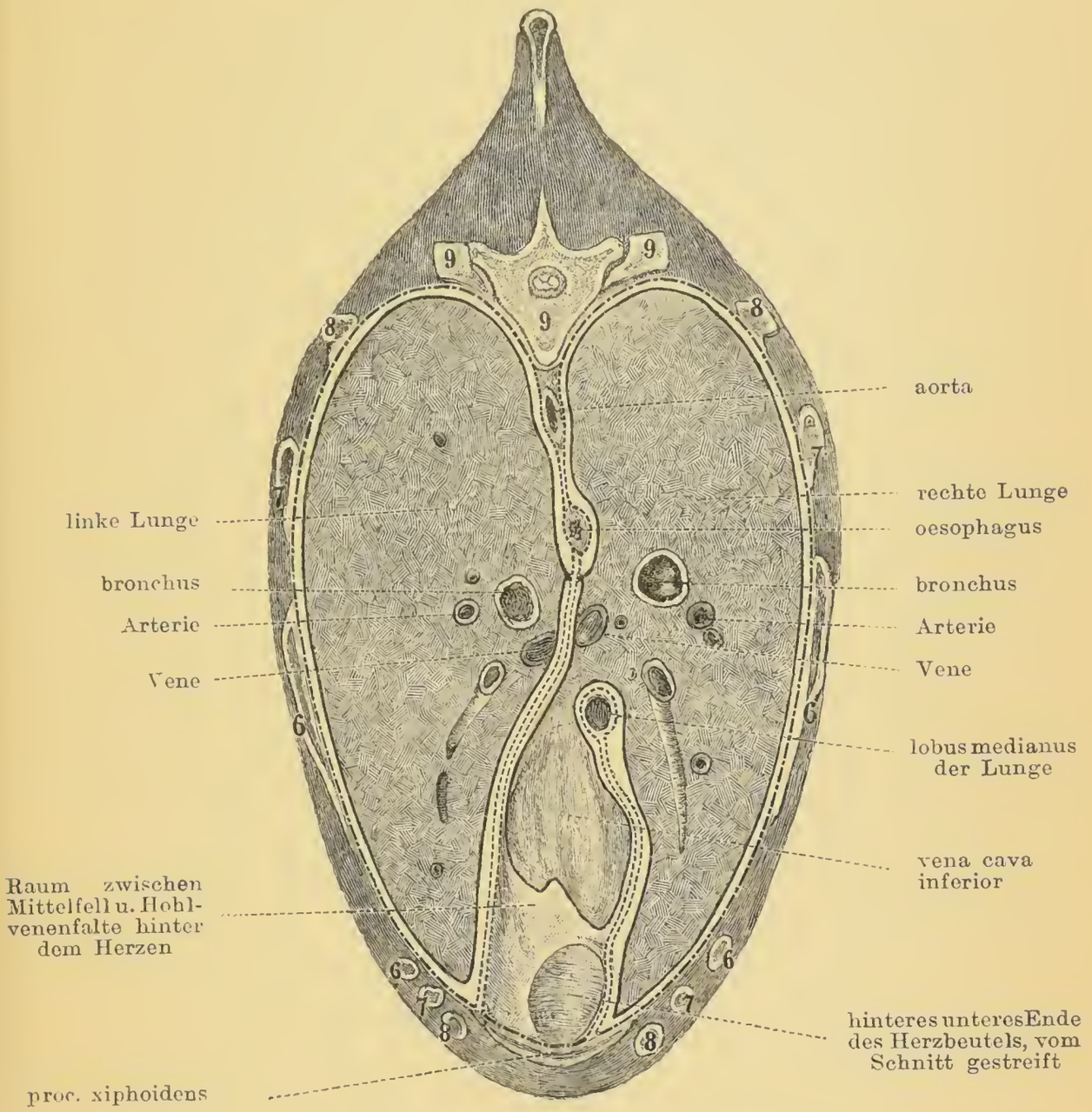

Fig. 5. Segmentalschnitt des Brustkorbes;
durch den 9. Brustwirbel hinter dem Herzen, von hinten gesehen.
—·—·— pleura costalis; ---- pleura mediastinalis und Hohlvenenblatt.

Die beiden Blätter des Mittelfells, welche in Figur 4 das Herz zwischen sich haben, liegen in Figur 5 einander an. Dagegen tritt im rechten Pleurasack die hinter dem Herzen liegende Hohlvenenfalte neu hinzu.

die pleura aufwärts zur Hohlvene, schlägt sich über dieselbe um und kehrt wieder zum Boden zurück, um von da ab an Zwerchfell und Rippen weiter zu ziehen. Diese, wie jede seröse Falte, aus zwei nebeneinander

liegenden Blättern bestehende, übrigens äusserst dünne Hohlvenenfalte reicht also vom Boden des Pleurasackes bis zur Hohlvene*) und mit dieser bis zum Herzen, wo sie sich an dessen serösen Ueberzug anschliesst. Dadurch wird unterhalb der mittleren Horizontalebene vom rechten Pleurasack ein Raum abgezweigt, welcher zwischen Mittelfell und Hohlvenenblatt, Herz und Zwerchfell liegt. Dieser Raum beherbergt den lobus medianus der Lunge. Von rechts her gelangt man in diesen Raum über die Hohlvene hinweg; er ist also vom rechten Pleurasack keineswegs abgeschlossen. (Im Hohlvenenblatt liegt hinter dem Herzen der rechte nerv. phrenicus. Derselbe lag zwischen den Mittelfellblättern, ist dabei rechts am Herzen vorbeigegangen und durch den Anschluss, welchen die Hohlvenenfalte an den serösen Herzbeutelüberzug nimmt, in diese Falte übergetreten.)

Dicht neben dem rechten Mittelfellblatt geht von der Wirbelsäule das linke Mittelfellblatt ebenso wie das rechte Mittelfellblatt abwärts. Seine nach rechts gekehrte subseröse Fläche verbindet sich mit derjenigen des rechten Mittelfellblattes und beide Blätter treten nur da auseinander, wo sie Brusteingeweide zwischen sich nehmen. Dies sind zunächst aorta, oesophagus, Luftröhre mit Gefässen etc., an denen das linke Mittelfellblatt links vorbeigeht. Es überzieht dabei die linken Seiten der genannten Organe und legt sich unter ihnen wieder dem rechten Blatt an. An der Lungenwurzel und von da bis zum Zwerchfell schlägt sich das linke Mittelfell ganz wie das rechte Blatt nach links um, überzieht ganz ebenso die linke Lunge, kehrt zur Ausstülpungslinie zurück, welche es nur an der Lungenwurzel nicht erreicht, schlägt sich von da wieder nach unten um und geht abwärts bis auf den Boden der Brusthöhle. Vor dem Herzen liegt das linke Mittelfellblatt unter der Luftröhre und den Gefässen dem rechten Blatt dicht an und nimmt dieselbe Anheftung wie dieses. (So lange die Thymusdrüse vorhanden ist, liegt dieselbe hier noch zwischen beiden Mittelfellblättern.) Am Herzbeutel trennen sich beide Blätter und das linke überzieht nun die linke Herzbeutelhälfte. Hinter dem Herzbeutel tritt das linke Mittelfellblatt mit dem rechten wieder zusammen, liegt jenem dicht an (beide den linken nerv. phrenicus einschliessend) und heftet sich mit jenem zusammen in der oben schon beschriebenen Anheftungslinie an. Die Anheftungslinie des linken Mittel-

*) Früher ist das Hohlvenenblatt mit dem Mittelfell zusammengeworfen und als rechtes Blatt des Mittelfells bezeichnet worden, ein längst beseitigter Irrthum. Derselbe ist, von allem Andern abgesehen, schon dadurch auf den ersten Blick ausgeschlossen, dass das Mittelfell vom sternum bis zur Wirbelsäule geht, das Hohlvenenblatt aber eben nur bis zur Hohlvene.

fellblattes ist also sonst genau, wie die des rechten, aber am Herzbeutel nach der entgegengesetzten Seite gekrümmt; sie liegt deshalb durchweg links von der Medianebene. Von dieser Linie ab schlägt sich das Brustfell in derselben Weise, wie dies schon oben für die rechte Seite beschrieben wurde, auf die linke Zwerchfellseite und linke Brustwand um, überzieht dieselben ohne Unterbrechung aufwärts und kehrt unter der Wirbelsäule ebenfalls zu seiner Ausgangslinie zurück. Damit ist der linke Pleurasack gebildet.

Die beiden Pleurasäcke sind also einander in Form und Inhalt ähnlich, aber nicht gleich. Der rechte Pleurasack ist vielmehr bedeutend grösser als der linke, weil das Mittelfell vor und hinter dem Herzen links neben die Medianebene fällt, auch das Herz selbst etwas mehr links liegt und daher den linken Pleurasack stärker beengt. Daher erklärt sich auch das grössere Volumen der rechten Lunge.

Der rechte Pleurasack besitzt ferner zwischen Herzbeutel und Zwerchfell eine besondere, durch das Hohlvenenblatt abgegrenzte, zwischen diesem und dem Mittelfell gelegene Abtheilung, deren Raum vom medianen Lungenlappen eingenommen wird. Es ist möglich, dass das Mittelfell hinter dem Herzen löcherig ist und so eine normale Communication beider Pleurasäcke entsteht, wie sie pathologisch (beim Uebertreten von Ergüssen) jedenfalls oft beobachtet wird.

Die beiden Lungen sind aber nicht ganz vollständig durch das Mittelfell geschieden. An der Lungenwurzel wäre nämlich eine solche Scheidung gar nicht möglich, weil hier beide Lungen durch Bronchien, Arterien und Venen verbunden sind. Das zwischen diesen Kanälen liegende Lungengewebe beider Lungen stösst daher direct zusammen und ist nur durch Bindegewebe abgegrenzt und gleichzeitig locker verbunden.

Auch hinter der Lungenwurzel ist noch ein handtellergrosses Stück des medianen Lungenlappens mit einem entsprechenden Stück der linken Lunge ebenso verbunden. Der seröse Ueberzug sowohl, wie die mediastinale seröse Scheidewand fehlen also an dieser Stelle. [Mit Bezug auf das oben (pag. 36) über die Entstehung des Lungenfells aus dem Mittelfell Gesagte ist das erklärlich. Das vom unteren Rand an der Innenfläche der Lunge heraufziehende Lungenfell kehrt eben so zu sagen dort früher um und geht als Mittelfell wieder abwärts, ohne die Linie, in welcher es vom Mittelfell sich umgestülpt hatte, erreicht zu haben.]

An den Lungengefässen schlägt sich übrigens das Lungenfell auch um und geht in das den Herzbeutel überziehende Mittelfell über. Dadurch kommt an der linken Vorkammer der Herzbeutel mit den Lungen in directen Zusammenhang.

Eine besondere Betrachtung erfordert das Mittelfell, mediastinum, und der in ihm eingeschlossene Raum, das cavum mediastinale, mit seinem Inhalt.

Wie wir gesehen haben, ist das Mittelfell eine (wenn auch nicht genau) mediane Scheidewand. Dieselbe ist zweiblättrig, denn sie besteht aus den medialen Wänden der beiden Pleurasäcke, welche einander ihre subserösen Flächen zukehren. Beide Blätter des mediastinum heften sich, wo nichts zwischen ihnen liegt, mit ihren subserösen Flächen aneinander und bilden zusammen scheinbar eine einzige, noch dazu sehr dünne, hinter dem Herzen spinnwebenartige, seröse Haut.

Andrerseits haben sie eine Anzahl von Organen zwischen sich, namentlich das Herz, ferner Luftröhre und Lungenwurzel (vgl. pg. 41), Speiseröhre, alle grossen Gefässe excl. v. cava inferior, alle Nervenstämme, excl. eines Theiles des phrenicus dexter, endlich die lymphoglandulae mediastinales. Die Mittelfellblätter überziehen diese Organe und weichen nur soweit auseinander, als jene Raum brauchen.

Alle diese Räume, welche somit von den Organen genau ausgefüllt werden, bilden zusammen das cavum mediastinale. Dieses ist also keine einheitliche Höhle, sondern besteht aus einer Anzahl von Räumen, deren grösster das Herz einschliesst, bzw. Röhren (für oesophagus etc.).*)

Dass der Mittelfellsraum keine seröse Höhle ist, wie die Pleurasäcke, wird ohne weiteres klar, wenn man bedenkt, dass jede seröse Höhle zwischen serösen (d. h. endotheltragenden) Flächen liegt, während der Mittelfellsraum zwischen subserösen Flächen liegt. Es ist also ein subseröser oder retroseröser oder da er nicht hinter einer, sondern zwischen zwei Serosen liegt, ein interseröser Raum.**)

---

*) Die Eintheilung aller Mittelfellsräume nach der Lage des Herzens in einen vorderen, mittleren (in diesem das Herz) und hinteren Mittelfellsraum hat keinen Zweck. Früher betrachtete man als hinteren Mittelfellsraum übrigens den Raum zwischen mediastinum und Hohlvenenblatt. Das Irrthümliche dieser Auffassung ergiebt sich aus pg. 40, Anm. Thatsächlich liegt zwerchfellwärts vom Herzen nur noch ein Stück Speiseröhre im mediastinum. Von einem hinteren Mittelfellsraum kann daher überhaupt nicht gesprochen werden; höchstens könnte man einen Herzraum und einen vor diesem liegenden Gefässraum (in dem trachea, oesophagus, aorta asc. und Hohlvene mit Aesten ein Bündel bilden) unterscheiden.

**) Practisch ist die obige Eintheilung der Brusthöhle in zwei seröse und eine interseröse Höhle unbedingt richtig, weil dabei das Augenfällige massgebend ist. Bei näherer Ueberlegung der obwaltenden Verhältnisse im Vergleich mit denen der einheitlichen Peritonaealhöhle ergiebt sich jedoch, dass der Gegensatz keineswegs ein unbedingter ist.

Wie dort (vgl. pg. 68 ff.) ausgeführt wird, liegt eigentlich überhaupt kein Ein-

Derselbe ist, ohne Oeffnung der Pleurasäcke, zugänglich zu machen vom Brusteingang und vom hiatus oesophageus her; ebenso natürlich

---

geweide innerhalb, d. h. frei, im Raum einer serösen Höhle. Sie liegen vielmehr alle ausserhalb des serösen Raumes selber, retroserös oder subserös. Sie senken sich aber (wenn man die fertigen Verhältnisse betrachtet und von ihrer Entwicklung absieht) von aussen her gegen den serösen Raum ein, indem sie dessen seröse Wand in Form von Falten in das Innere des Raumes hineindrängen. Diese serösen Falten umkleiden mit ihren subserösen Flächen das von ihnen eingeschlossene Eingeweide und werden deshalb als viscerale serosa bezeichnet; sie legen sich mit ihren beiden Blättern dicht aneinander, soweit diese nicht eben durch den Inhalt auseinander gedrängt werden. Von der retro-serösen Seite her kann man, ohne die seröse Höhle zu öffnen, zwischen die beiden Blätter jeder Falte eindringen.

Man sieht, dass das mediastinum zu den von ihm eingeschlossenen Organen in ganz demselben Verhältniss steht, wie z. B. jede seröse Bauchfellfalte zu ihrem Inhalt. Danach wäre das mediastinum eine viscerale Serosafalte; ihr Binnenraum wäre also nicht dem einer serösen Höhle, aber dem einer Serosafalte zu vergleichen.

Da man sich nun gewöhnt hat, den Inhalt der visceralen Serosafalten als Inhalt der serösen Höhle zu bezeichnen, weil diese Eingeweide thatsächlich den Raum der Höhle füllen, obwohl sie ihn nur von aussen eindrücken, so liegt in diesem uneigentlichen Sinne das Herz ebensogut „in“ der serösen Pleurahöhle, wie der Darm in der Peritonaealhöhle und wie die Lunge im Pleurasack. Will man dieser Auffassung Raum geben, so muss man eine einheitliche Pleurahöhle annehmen und das Mediastinum als eine viscerale Pleurafalte auffassen, die nur eben so tief in den Raum des cavum pleurae sich einstülpt, dass zwei seitliche Abtheilungen des cavum pleurae, die Pleurasäcke ganz von einander geschieden werden.

In diesem letzteren Umstande liegt nun aber zugleich derjenige Unterschied, welcher wesentlich genug ist, um die oben gegebene, zugleich practischere weil einfachere Auffassung von den 2 getrennten serösen Höhlen und dem interserösen Zwischenraum zu rechtfertigen.

Jede viscerale Bauchfellfalte z. B. springt nur von einer Linie der Bauchwand in die Peritonaealhöhle vor, ist nur von dieser einen Seite aus zugänglich und ragt in die Höhle mit einem blinden (eben das Eingeweide umschliessenden) Ende hinein.

Das mediastinum dagegen geht vom Rücken nach dem sternum, vom Eingang bis zum Ausgang der Pleurahöhle durch, hat kein blindes Ende und ist von allen Seiten zugänglich, verhält sich also doch wesentlich anders, als gewöhnliche Visceralfalten. Wenn man auf den Grund geht, so bleibt schliesslich kein principieller Unterschied bezüglich der Einlagerung des Herzens oder der Speiseröhre und des Darmes. Aber die äusserliche Verschiedenheit ist gross genug, um eine ganz andere Darstellung zu rechtfertigen. Wenn man, wie oben geschehen, in der Brusthöhle zwei seröse und eine interseröse Höhle annimmt, so bildet das mediastinum die medialen Wände der serösen Höhlen, ist danach also als wandbildende, parietale, nicht aber als viscerale pleura aufzufassen.

bei Abnahme des Brustbeins, wobei jedoch meist die Pleurasäcke zugleich geöffnet werden.

Zusammenfassung: Die Brusthöhle ist also ausgekleidet von der pleura. Der von dieser umschlossene Raum heisst zum Unterschiede die Pleurahöhle. Es giebt jedoch keine einheitliche Pleurahöhle, wie es eine Peritonaealhöhle giebt, sondern in Folge des eigenthümlichen Verlaufes der pleura bilden sich zwei vollkommen geschlossene Pleurasäcke (bzw. ein cavum pleurae dextrum et sinistrum), welche durch das Mittelfell getrennt sind und zwischen denen, im Mittelfell, ein interseröser Raum (cavum mediastinale) gelegen ist.

Die Brusthöhle ist dadurch in drei selbständige Räume zerlegt, von denen die beiden serösen Pleurasäcke je eine Lunge, der mittlere interseröse in der Hauptsache das Herz enthält. Der rechte Pleurasack ist grösser als der linke.

An der pleura sind folgende Haupttheile zu unterscheiden: die pleura costalis und pleura diaphragmatica (= pleura parietalis), das mediastinum (s. unten die Anmerkung) und die pleura pulmonalis, sowie die Hohlvenenfalte (= pleura visceralis). Die pleura pulmonalis entsteht vom mediastinum, doch ist der Uebergang auf die dicht anliegende Lunge so kurz, dass er als „Band“ (siehe Bauchhöhle pg. 70, oben) nur am Zwerchfell sich besonders bemerkbar macht.

Abschnitt III.

Demonstration und Exenteration der Brusteingeweide.

Methoden der Brustkorböffnung.

Die Eröffnung der Brusthöhle kann in drei Formen vorgenommen werden:

1. Das Zwerchfell wird durch einen Kreisschnitt von der Wirbelsäule, den falschen Rippen und dem Schaufelknorpel abgelöst, wobei die Bauchhöhle bereits entleert sein muss. Die Brusteingeweide können dann von hinten her wohl herausgenommen, aber nicht in der Lage demonstrirt werden. Diese Methode ist daher weder im Interesse der anatomischen Anschauung noch sorgfältiger pathologisch-anatomischen Untersuchungen empfehlenswerth.

2. Die Vordergliedmassen werden vom Brustkorb abgelöst. Die Seitenwände des Thorax werden jederseits oberhalb des Brustbeins in

den Vereinigungsstellen zwischen Rippen und Rippenknorpeln durchsägt. Nunmehr wird das Brustbein sammt den Rippenenden bzw. Rippenknorpeln von hinten nach vorn gehoben und nach vorn umgelegt, wobei die Zwerchfellanheftung davon abgetrennt wird. Dabei muss aber die ganze untere Anheftungslinie des Mittelfelles, sowie die Anheftung des Herzbeutels am Brustbein abgelöst werden. Dies wird bewirkt, indem man die eine Hand von hinten her an der nach unten gewendeten Brustseite neben dem Herzbeutel vorbei nach vorn schiebt, sie dann vor den Herzbeutel legt, sodass das ganze Herz mit dem Arm umfasst wird, und nun die Herzbeutel-Anheftung sammt dem Mittelfell von vorn nach hinten abreisst.

Weil dabei wichtige Verbindungen der Brustorgane mit der Umgebung gelöst und ihre Lage ganz verändert wird, ist auch diese Methode für anatomische Feststellungen unanwendbar.

3. Bei der in Berlin üblichen Lagerung des Kadavers liegt der Brustkorb auf der rechten Seite; seine linke Seite ist also dem Beschauer zugekehrt. Die linke Vordergliedmasse wird vom Brustkorb abgelöst. Die Brustmuskeln werden vollständig entfernt. Es werden dann die Rippen sammt den dazwischen liegenden Muskeln etwa bis zur 11. hin an den oberen Enden durchsägt, die ersten möglichst nahe an den Gelenken, die folgenden etwa am Seitenrand des langen Rückenmuskels. Ebenso wird ein Sägeschnitt durch die Knorpelansätze der Rippen geführt. Die hinteren Enden beider Schnitte werden durch einen etwa im 10. Intercostalraum entlang geführten Schnitt verbunden; dann wird die so ausgeschnittene Thoraxwand abgehoben. Dabei müssen die bindegewebigen Verbindungen der ersten beiden Rippen mit den zwischen ihnen eingeschlossenen Organen (Luftröhre, Gefässe, Nerven) vorsichtig und hart an den Rippen-Innenflächen getrennt werden und endlich auch die mm. scaleni vom vorderen Rand der ersten Rippen abgelöst werden.*)

Die Brustorgane, welche bei diesem Verfahren ihre Lage und Verbindungen vollständig beibehalten haben, lassen sich nun von der linken Seite her übersehen und demonstriren.

Uebersicht über die freigelegten Brustorgane.

Die zusammengefallenen Lungen füllen den Brustkorb nicht mehr aus. Die linke Lunge liegt mit der Rippenfläche frei vor Augen. Der

*) Die mm. scaleni werden am besten ganz entfernt, wodurch Luftröhre, Speiseröhre, Gefässe und Nerven noch eine Strecke vor dem Brusteingang freigelegt werden.

obere Theil der Lunge ist dabei event. soweit nach der Rippenfläche herabgesunken, dass die Lungenwurzel und die Verbindung der linken Lunge mit dem Mittelfell sichtbar sind; andernfalls wird der Lungenrücken soweit vom Mittelfell abgehoben. Dabei wird das Zwerchfell-Lungenband am hinteren Lungenrand angespannt und sichtbar. Der vordere Lungenlappen (Lungenspitze), welcher sonst neben dem Herzen liegt, ist meist nach hinten zurück gefallen. Zwischen dem Mittelfellrand der Lunge und der Wirbelsäule spannt sich der obere Theil des Mittelfelles aus. In demselben sieht man den oesophagus, über und unter ihm den oberen und unteren Ast des nerv. vagus.

Wird die ganze linke Lunge in die Höhe gehoben, so zeigt sich der von ihr vorher verdeckte, zwischen Herzbeutel und Zwerchfell ausgespannte untere Theil des Mittelfells, in welchem der linke nerv. phrenicus verläuft. Durch diese durchsichtige Scheidewand hindurch wird der Lungen-Schaltlappen (lobus medianus, pg. 34, 40) sichtbar. Da derselbe ebenfalls retrahirt ist und den Raum zwischen Mittelfell und Hohlvenenfalte des Brustfells nicht ausfüllt, so kann man auch diese Falte von links her sichtbar machen und in derselben den rechten Zwerchfellsnerv verlaufen sehen.

Grösstentheils ohne weiteres sichtbar und eventuell durch Abheben der Lunge vollends frei zu legen ist das vom Herzbeutel umschlossene Herz. Der Herzbeutel lässt meist das Herz soweit durchschimmern, dass man die einzelnen Theile erkennen kann. Das Herz befindet sich regelmässig, weil blutleer, im Zustand der Zusammenziehung (Systole). Es füllt daher das cavum pericardii (vgl. pg. 25) nicht ganz aus. Dieses ist daher vor und hinter dem Herzen zusammengefallen; die hier aneinander liegenden Herzbeutelwände erscheinen als ein weisslicher Streifen (dessen Deutung merkwürdig oft verkannt wird). Da die linke Seite des thorax geöffnet ist, so schimmern durch den Herzbeutel hindurch die vordere (linke) Längenfurche; darüber ein breiter gelber Fleck, die art. pulmonalis; vor und hinter dieser die Herzohren. Die Bestimmung der Lage der Herzkammern ergiebt sich daraus von selbst.

Dicht unter der Wirbelsäule liegt die hintere aorta, neben ihr der Stamm des nerv. sympathicus. Die aorta senkt sich, Luftröhre und oesophagus von links verdeckend, im Bogen nach unten. Da der Herzbeutel schon über ihrer Theilung sich ansetzt und diese verhüllt, so empfiehlt es sich, denselben an seinem oberen Theil zu spalten und zurückzuschlagen. Dann tritt auch die Lungenarterie frei zu Tage, welche ganz vom Herzbeutel bedeckt war, hinter ihr das linke, vor ihr das rechte Herzohr. Es werden ferner dadurch freigelegt die Aorten-

theilung und der Stamm der vorderen aorta. Die art. subclavia sinistra bildet mit der vorderen aorta zusammen einen nach oben konvexen Bogen neben und unter der Luftröhre. Aus dem oberen Rand dieses Bogens gehen drei Arterienstämme nach oben, hinten die art. intercostalis suprema, die art. cervicalis profunda in der Mitte und vorn die art. vertebralis. Die entsprechenden Venenstämme liegen tiefer, meist in Fett theilweise versteckt. In Fett verbergen sich auch der nerv. sympathicus, seine Ganglien und die zahlreichen von ihm zu Herz und Lungen gehenden Nervenzweige. Da die art. subclavia am vorderen Rand der ersten Rippe abgeschnitten ist (bei Ablösung der Gliedmasse), so sind ihre nach vorn und hinten gehenden Zweige nicht mehr festzustellen, nur noch die art. mammaria interna, welche innen an der ersten Rippe nach unten zum Brustbein läuft, ist erhalten, falls die erste Rippe vorsichtig abgelöst worden ist.

Vor dem Brusteingang werden unter der Luftröhre die Stämme der Carotiden und der Jugularvenen sichtbar. Neben der Luftröhre liegen hier vier Nervenstämme: 1. der nerv. phrenicus, welcher mit mehreren Wurzeln zwischen den mm. scaleni hervortritt*); 2. u. 3. die vereinigten nerv. vagus und sympathicus neben der art. carotis; und 4. der nervus recurrens, mehr der unteren Fläche der Luftröhre genähert, aber meist von Fett und Bindegewebe verhüllt. Indem die Nerven in die Brusthöhle eintreten, verändern sie ihre Lage zu einander. Der nerv. sympathicus liegt jetzt oben an der Wirbelsäule, der nerv. vagus in der Mitte neben der Herzbasis und der nerv. phrenicus am tiefsten neben dem Herzen, dann im Mittelfell.

In dem Dreieck oberhalb der Aortentheilung wird in dem Mittelfell als durchsichtiger Streifen der zur Vene herabsteigende ductus thoracicus (pag. 32) sichtbar. Manchmal prägt sich derselbe weniger aus; meist ist er etwas aufgebläht und sogar bläulich gefärbt durch Blut, welches von der Vene aus in ihn eingedrungen ist.

Unter der Luftröhre und den Gefässen sieht man bis zum Herzbeutel hin die beiden Mittelfellblätter wieder zusammentreten und als durchsichtige Scheidewand zum Brustbein herabziehen.

In dem Fettgewebe des Brusteinganges finden sich endlich noch die unteren Hals-Lymphdrüsen.

---

*) Bei entsprechend vorsichtiger Entfernung der mm. scaleni können die Wurzeln des nerv. phrenicus erhalten werden, welche dann aus den Halswirbeln hervortreten und zwar vor den Resten des Achselgeflechtes.

III. Abschnitt.

Die Exenteration der Brustorgane.

Im anatomischen Unterricht werden die Brustorgane sämmtlich im Zusammenhang herausgenommen, was ausserordentlich einfach zu bewerkstelligen ist. Denn die Verbindungen der Brusteingeweide liegen alle in bzw. neben der Medianebene und lassen sich also eigentlich durch einen grossen Kreisschnitt sämmtlich lösen.

Man beginnt vorn am unteren Winkel des Brusteinganges, löst hier die Anheftung des Mittelfelles bis zum Herzbeutel und trennt die Befestigung desselben am Brustbein, was ebenso gut durch kräftigen Zug mit der Hand von vorn her als auch mit dem Messer bewirkt werden kann. Dann durchschneidet man das Mittelfell hinter dem Herzen an seiner unteren Anheftung bis zum hiatus oesophageus des Zwerchfelles hinauf; im Anschluss hieran wird ebenso die Hohlvenenfalte des Brustfells vom Brustbein und Zwerchfell bis zum Hohlvenenschlitz und hier die Hohlvene selbst abgeschnitten.

Dann wird der oesophagus aus dem hiatus gelöst und weiter aufwärts am Zwerchfell gleichzeitig mit beiden Lungen-Zwerchfellbändern das Mittelfell bis zum Aortenschlitz abgetrennt. Hier wird die aorta quer durchschnitten und nun nach vorwärts (zusammen mit ductus thoracicus und v. azygos) unter Durchschneidung der Zwischenrippengefässe von der Wirbelsäule abgelöst. Der Ursprung des Mittelfells an der Wirbelsäule wird damit ebenfalls abgetrennt. Dann werden am Brusteingang Speiseröhre und Luftröhre sammt den ihnen anliegenden Gefässen und Nerven mit einem Schnitt quer durchschnitten. Damit ist der vom Messer beschriebene Kreis geschlossen, sämmtliche Befestigungen der Brustorgane sind gelöst und diese lassen sich nun im Zusammenhang aus der Brusthöhle herausnehmen (Präparation s. pag. 50).

Abweichungen in der Sectionsmethode bei pathologisch-anatomischen Untersuchungen.

Der Brustkorb wird nach der pg. 44 unter 2. angegebenen Methode durch Ablösung des Brustbeins geöffnet. (Vorschrift siehe in: Beyer, Viehseuchengesetze, Obductionsverfahren.)

Der Herzbeutel wird in seiner Lage von der Basis nicht ganz bis zur Spitze aufgeschnitten und sein Inhalt geprüft.

Das Herz wird mit der Spitze herausgehoben und ebenfalls in der

Lage geöffnet.*) Dann wird dasselbe an der Spitze erfasst, kräftig angezogen; hierauf werden die vordere und hintere Aorta, die Lungenarterie an ihrer Bifurcation, die Lungenvenen dicht hinter der linken Vorkammer und endlich die vordere und hintere Hohlvene durchschnitten und nun das Herz aus dem Herzbeutel herausgenommen. Vorsicht erfordert dabei nur die Abtrennung der kurzen Lungenvenen, damit weder Verletzungen des Herzens noch der Lungen vorkommen. Der Herzbeutel wird dann vorn und hinten vom Mittelfell und oben von den Gefässstümpfen abgetrennt und entfernt.

Darauf ist die Theilung der Luftröhre aufzusuchen und der linke Bronchius vor dem Lungengewebe zu durchschneiden. Von hier ab ist die Verbindung der Lunge mit dem Mittelfell und das linke Zwerchfell-Lungenband abzutrennen. Die linke Lunge wird dann etwas angezogen und der Zusammenhang zwischen ihr und dem Schaltlappen d. h. der rechten Lunge vorsichtig getrennt, was bei krankhaften Veränderungen oft nicht ganz leicht ist.

Die rechte Lunge wird dann in ganz derselben Weise herausgeschnitten, was sich nun noch leichter bewirken lässt.

Die aorta wird gewöhnlich (nach Auslösung des Zwerchfells durch einen Kreisschnitt) im Ganzen bis zur Beckenhöhle hin von der Wirbelsäule abgelöst.

Der oesophagus wird vom hiatus und aus den Mittelfellblättern gelöst, der Luftröhrenstumpf ebenso von den ihn umgebenden Gefässen und vom musc. longus colli. Beide Organe werden dann aus dem Brusteingange nach vorn herausgezogen.

Die Abweichungen der Exenterationsmethoden beruhen demnach darauf, dass dort die Organe im Zusammenhang, hier einzeln aus der Brusthöhle herausgenommen werden.

*) Die Oeffnung des Herzens bei pathologisch-anatomischen Untersuchungen erfolgt in zwei Abschnitten folgendermassen: In den vorderen Rand des Herzens d. h. etwa in die Mitte der rechten Herzkammer wird ein Schnitt gelegt, welcher vom unteren Rand derselben bis zur Kreisfurche geht, diese überspringt und nun in der Vorkammer und zwar möglichst zwischen beiden Hohlvenen sich fortsetzt. Ein zweiter Schnitt wird in den hinteren Rand des Herzens d. h. in die Mitte der linken Herzkammer gelegt, welcher ebenso die Basis überspringt und dann in der linken Vorkammer fortgesetzt wird. Dieser Schnitt muss von der Herzspitze ausgehen und das Secirmesser muss wegen der grossen Wandstärke der linken Kammer fast senkrecht in diese eingestossen und so vorwärts geführt werden. Diese beiden Schnitte werden ausgeführt, wenn das Herz sich noch in der Lage befindet, die folgenden indessen immer erst nach Herausnahme desselben. Es werden nämlich dann noch zwei weitere Schnitte in die Herzwände

IV. Abschnitt.

Präparat von Herz und Lunge.

Einleitung.

Man lege sich die Brusteingeweide, die sich im natürlichen Zusammenhange befinden, zurecht, so dass die Lungen ihre Aussenflächen und oberen Ränder aufwärts kehren und das Herz zwischen sich haben. Der Rest der Speiseröhre kann gleich entfernt werden.

Die Wichtigkeit der Eingeweidepräparate kann nicht genug betont werden. Die Eingeweide sind der Sitz der wichtigsten Krankheiten. Ihre krankhaften Veränderungen klar beurtheilen zu können, ist eine Hauptaufgabe des Arztes. Die Grundbedingung für diese Fähigkeit ist aber die Kenntniss der normalen Beschaffenheit der Organe und diese muss im Präparirsaal erworben werden.

Man prüfe daher zunächst Form und Beschaffenheit der Lungen, wobei jedoch jede Verletzung des Lungenfells sorgfältig zu vermeiden ist.

In der gegebenen Lage zeigt jede Lunge die Form eines Keils, dessen Kante der scharfe untere Lungenrand bildet. Die normale Lunge ist zusammengefallen, d. h. sie ist kleiner als im Exspirationszustande, aber lufthaltig; das in ihr noch enthaltene Luftquantum heisst die Residualluft (vgl. pg. 34, Anm.). Das Zusammenfallen beruht auf der Zusammenziehung des elastischen Gewebes der Lungen, welches durch die Athmung gedehnt war. Das Lungenfell ist normal vollkommen durchsichtig, zeigt sich aber m. o. w. leicht gerunzelt, in Folge der Verkleinerung der Lungen. Unter der pleura erscheinen Lymphgefässe. Die Abgrenzung der Lungenläppchen ist nicht scharf ausgeprägt.

Die Farbe der Lunge ist, wie auch ihre Ausdehnung und ihre Consistenz, von dem Inhalt der Lungenalveolen und der Füllung der Blutgefässe abhängig.

---

gelegt, welche beiderseits neben der vorderen, also der gebogenen Längsfurche verlaufen. Der erste wird parallel und dicht an dieser Längsfurche in der Wand des rechten Ventrikels geführt und endet in der Lungenarterie, welche dabei noch aufgespalten werden kann. Der zweite wird ebenso an der linken Längsfurche in der dicken linken Kammerwand nach der Basis hin gezogen: mit demselben gelangt man in die Aortenöffnung. Soll die aorta gespalten werden, so muss vorher die Lungenarterie von ihr abpräparirt sein. Die beiden ersten Schnitte können später noch durch die Kreisfurche hindurch geführt werden. [Oeffnung des Herzens zu anatomischen Zwecken s. pg. 56.]

Der Luftgehalt macht die Lungenfärbung hell, weisslich; der Blutgehalt (in den Gefässen) färbt die Lunge m. o. w. dunkelroth. Luftgehalt und Blutgehalt treten daher bei der Färbung der Lunge in Concurrenz. Wenn die Alveolen luftleer sind (ohne zugleich an Stelle der Luft etwas anderes zu enthalten), so ist die Lunge dunkelroth. Dieser Zustand, die Atelectase, kommt jedoch nur als Abnormität an einzelnen Lungen-Abschnitten vor (vgl. pg. 34, Anm.), die dann auch gegen ihre Umgebung eingesunken erscheinen (weil die leeren Alveolen ganz zusammengefallen sind). Bei normalem Luftgehalt und leeren oder fast leeren Blutgefässen ist die Lunge hellrosa; dies ist die Farbe der normalen Lunge bei ausgebluteten Thieren, wie sie im Präparirsaal meist zu beobachten ist. Je mehr Blut nun in den Gefässen zurückgeblieben ist, um so röther erscheint die Lunge. Auch bei geschlachteten Thieren kann der Blutgehalt in einer Lunge resp. in bestimmten Abschnitten grösser sein, als in anderen. Bei gestorbenen Thieren werden die Lungen im Ganzen erheblich dunkler sein als bei ausgebluteten Thieren. Oft ist die Lunge der Seite, auf welcher die Thiere gelegen haben, erheblich dunkler, als die andere. Vergrössert man den Luftgehalt der Lunge durch Aufblasen (s. unten), so wird die Farbe in jedem Falle heller, an der ausgebluteten Lunge weissgelblich. Alle diese Farbenverschiedenheiten finden sich an der völlig normalen Lunge.

Die normale Lunge fühlt sich puffig, elastisch an; sie knistert beim Einschneiden und Stückchen schwimmen auf dem Wasser, wovon man sich später überzeugen kann (vgl. pg. 55).

Abnormitäten verändern natürlich die Beschaffenheit der Lunge. Es kann zunächst der Luftgehalt der Lunge zu gross sein, indem die Alveolenwände, also das eigentliche Lungengewebe, theilweise geschwunden und die Alveolen gruppenweise zu grösseren Luftblasen zusammengeflossen sind (Emphysem). Diese Veränderung findet sich häufig namentlich an den Lungenspitzen und den scharfen Rändern. Die betroffenen Theile sind ausgedehnt, weil sie infolge der Verminderung der elastischen Substanz sich nicht normal zusammenziehen konnten; sie sind weisslich und starkpuffig; durch die pleura schimmern die Luftbläschen durch.

Die Alveolen können aber statt Luft auch einen flüssigen oder festen Inhalt haben. Das erstere ist z. B. der Fall beim Lungenödem, das letztere bei gewissen entzündlichen Veränderungen. In beiden Fällen sind die Alveolen stärker ausgedehnt, als an der zusammengefallenen normalen Lunge. Das Volumen der betroffenen Partien ist also im allgemeinen vergrössert. Stückchen schwimmen nicht auf dem Wasser;

beim Einschneiden ist kein Knistern hörbar. Die Consistenz ist beim Oedem festweich (Fingereindrücke bleiben stehen), nicht elastisch, bei Entzündungen in verschiedener Weise derb (leberartige Beschaffenheit, Hepatisation). Die Farbe ist verschieden. Wenn die Alveolen mit farbloser Flüssigkeit gefüllt sind, ist der betr. Lungentheil ebenfalls blass. Bei frischen Entzündungen ist er, infolge vermehrten Blutgehalts der Gefässe, m. o. w. dunkelroth. In anderen Fällen können gelbe, graue und weissliche Verfärbungen auftreten. Oft erstreckt sich die Entzündung nicht auf grössere zusammenhängende Abschnitte, sondern es finden sich m. o. w. zahlreich verstreute Entzündungsheerde, welche dann meist als derbe Knoten vom umgebenden lufthaltigen Lungengewebe sich unterscheiden. Solche Knoten sind oft an der Oberfläche der Lungen nicht sichtbar, werden aber im Inneren fühlbar, wenn man mit der Hand über die Lunge streicht. [In solchen Fällen ist vor der weiteren Bearbeitung dem im Präparirsaal die Aufsicht Führenden Mittheilung zu machen, da die Möglichkeit, dass eine für den Menschen ansteckende Krankheit (Rotz) vorliege, nicht gänzlich ausgeschlossen ist.]

Nachdem man sich so über die normale resp. veränderte Beschaffenheit der Lunge, soweit als hier erforderlich, Aufklärung verschafft hat, wird die Lunge aufgeblasen, um ihre Ausdehnungsfähigkeit und die Veränderung ihrer Gestalt bei der Inspiration annähernd kennen zu lernen.

Zu diesem Zwecke wird die Canüle eines Blasebalges in die Luftröhre eingeführt und letztere (in dem Zwischenraum zwischen zwei Knorpelringen) fest darauf verschnürt. War vorher die pleura verletzt, so lässt sich die Lunge nicht vollkommen aufblasen. Nach Füllung der Lunge kann man die Luftröhre mit einem Holzpflock verschliessen. Doch lässt sich die vollständige Ausdehnung der Lunge meist nicht lange erhalten; es würde dies übrigens auch keinen besonderen Zweck haben.

Die Lunge des Pferdes fasst nach Franck ca. 15 Liter Luft. Ihr Gewicht wird erheblich vom Blutgehalt beeinflusst, ist also bei geschlachteten Thieren geringer als bei gestorbenen. Je nachdem beträgt es durchschnittlich $1^1/_2$—2 Procent des Körpergewichts.

Nachdem man die Lunge aufgeblasen hatte, kann die Präparation begonnen werden.

Präparation der Lungen.

Lege die Lungen auf ihre dorsale Fläche und breite sie aus. Die Lungenspitzen bezeichnen das Vorderende des Präparates. Lege das

Herz so zwischen den Lungenspitzen zurecht, dass die Herzspitze vorwärts gekehrt ist.

Vom Herzbeutel (d. h. zunächst nur von der freiliegenden Seite desselben) wird das Mediastinum abgezogen, was leicht mit dem Finger zu bewerkstelligen ist. Der Herzbeutel wird damit reinpräparirt. Es zeigt sich, dass die serosa vom Herzbeutel auf die Basalfläche der Lungen übergeht. Das Lungengewebe scheint mit der Herzbasis zusammen zu hängen und tritt dicht an den Herzbeutel heran. Unmittelbar vor den Lungen tritt aus dem Herzbeutel eine weite dünnwandige Röhre, die hintere Hohlvene, hervor, die geschont und reinpräparirt wird.

Die Basalfläche der Lungen ist völlig zu übersehen. Aus ihr tritt unmittelbar hinter dem Herzen die Spitze des medianen Lungenlappens (Schalt- oder Zwischenlappens) der Lungen hervor. Die Basis des Lappens ist breit und verbindet beide Lungen miteinander, so dass diese erst hinter dem Lappen durch das Mediastinum getrennt werden.

Der Zwischen-Lappen bedeckt die ventrale Seite der radix pulmonum. Hier treten in die Lunge die trachea und die Gefässe. Die trachea gabelt sich. Die Lungenarterie gabelt sich ebenfalls. Auch unter den Venen bilden die zwei grössten eine Gabel; daneben sind mehrere kleine Venen vorhanden. Die Luftröhrengabel liegt dorsal, die Venengabel ventral, die Arteriengabel zwischen beiden. Da am Präparat die ventrale Lungenfläche aufwärts gekehrt ist, so wird man bei der Freilegung zuerst auf die Venen, dann auf die Arterien und zuletzt auf die Luftröhrenäste stossen.

Zur Präparation der radix pulmonum wird der Zwischen-Lappen von der linken, wie von der rechten Lunge getrennt. Die Basis des Lappens grenzt sich (Anspannung!) durch feine seichte, aber unverkennbare Furchen von dem Gewebe der linken und rechten Lunge ab. An die linke Lunge schliesst sich der Zwischenlappen nur in einer graden Linie an, welche in der Richtung des Zwischenraumes zwischen beiden Lungen (bzw. des Mediastinums) liegt. Mit der rechten Lunge dagegen verbindet sich der Zwischenlappen nicht bloss durch eine Anschlusslinie, sondern durch eine ziemlich breite dreieckige Anschlussfläche, von der er abgehoben werden muss.

Man trenne den Schaltlappen erst von der linken Lunge, bis man auf die grosse linke Lungenvene stösst, die geschont wird. Man hebe ihn dann von der rechten Lunge ab und zwar vom hinteren Winkel der Verbindungsfläche her. Es erscheint die grosse rechte Lungenvene und rechts daneben der in den Lappen gehende kleinfingerstarke Luftröhren-

ast (vom rechten Hauptbronchus). Der Zwischenlappen wird soweit abgelöst, dass er nur noch an seinem Luftröhrenast, wie an einem Stiele, hängt. Der Lappen ist von den beiden Lungen durch eine zwar durchsichtige, aber doch hinreichend dichte Bindegewebslage abgegrenzt, sodass die Trennung nicht schwer ist und man es sogleich bemerkt, wenn man die Grenzfläche verlässt und in das Lungengewebe einschneidet. Nur am bronchius wird die Abgrenzung des Gewebes von dem der rechten Lunge undeutlich.

Lege die beiden Venenäste etwa 5 cm lang frei. Unterhöhle sie dann, so dass sie sammt ihrem Stamm völlig vom Lungengewebe abgehoben werden können. Präparire ferner die Lungen zu beiden Seiten des grossen Venenstammes vom Herzbeutel (der nicht angeschnitten werden darf) ab. Dabei erscheinen die kleinen Venen, welche aus dem Lungengewebe unmittelbar in das linke atrium eintreten und durchschnitten werden.

Indem dies ausgeführt wird, tauchen die Aeste der Lungenarterie auf und in der Tiefe zugleich die der Luftröhre. Die Gabelung der Arterie liegt dicht am Herzen und Herzbeutel. Darauf werden diese Aeste ebenfalls eine kleine Strecke weit freigelegt, die Arterien zugleich von den Luftröhrenästen abgehoben und am rechten Hauptbronchus die Abzweigung des Astes für den Zwischenlappen nachgewiesen. (An der bifurcatio tracheae sitzen lymphoglandulae bronchiales; vgl. pg. 31.)

Lege nunmehr die Lungen auf ihre ventrale Fläche. Befreie den Herzbeutel im ganzen Umfange von den anhaftenden Resten des mediastinum und präparire seine Anheftung an den grossen Gefässen. Links neben der aorta sieht man Nerven den Herzbeutel durchbohren.

Präparire die hintere aorta rein, soweit sie ausserhalb des Herzbeutels liegt. Entferne die anhaftenden Reste des mediastinum. An der rechten Seite der aorta ascendens findet man die vordere Hohlvene (hintere H. s. pg. 53 oben), die freilich meist dicht vor dem Herzbeutel abgeschnitten ist. Endlich wird alles Gewebe zwischen den genannten Gefässen und der rechts von jenen liegenden Luftröhre entfernt. Die bifurcatio tracheae wird nun auch dorsal vollkommen freigelegt.

Indem man das Präparat an der Luftröhre emporhebt, lässt sich die radix pulmonum mit ihren drei Gabeln von allen Seiten besehen. Hierauf werden die Arterien- und die Venen-Gabel durchschnitten und so Lunge und Herz von einander getrennt.

An der Lunge betrachte man das Lungenfell, die unter demselben verlaufenden Lymphgefässe, sowie die äussere Beschaffenheit des Lungengewebes. Man prüfe, wie sich die unveränderte Lunge anfühlt,

mache an einer normalen Stelle einen kleinen Einschnitt, lasse eventuell ein herausgeschnittenes Stückchen auf dem Wasser schwimmen.

Dann lege man den Bronchialbaum in einer Lunge frei, wobei man an der dorsalen Fläche der bifurcatio tracheae beginnt. Das Lungengewebe wird von den Bronchien am bequemsten mit den Fingern abgezogen bzw. abgekratzt, was bei seiner Weichheit keine Unbequemlichkeiten macht. Die aus der Wand der Bronchien hervortretenden Spitzen der Knorpelspangen werden so am besten erhalten. Neben den Bronchien verlaufen die Gefässe.

Präparation des Herzens.

(Vgl. pg. 20 ff.)

Aussenfläche.

Man betrachte den Herzbeutel, das Hervortreten der Gefässe aus demselben und überzeuge sich, dass der Herzbeutel von dem (im Tode) zusammengezogenen Herzen bei weitem nicht ausgefüllt wird. Spalte dann den Herzbeutel von der Spitze bis gegen die Herzbasis und schneide ihn dort mit einem Kreisschnitt so ab, dass zunächst seine Anheftung an den grossen Gefässen als breiter Streifen erhalten bleibt. Prüfe dann, wie weit die grossen Gefässe innerhalb des Herzbeutels selbst liegen. Von der Anheftungslinie an den Gefässen ab überzieht die seröse Innenschicht des pericardium die Gefässe bis zum Herzen und tritt auf dieses als epicardium über. Unter dem epicardium liegt meist zwischen den Gefässen reichliches Fett. Nach Feststellung dieser Verhältnisse wird das pericardium an seiner Anheftungslinie von den Gefässen und den Atrien abgeschnitten, wobei die dünnen Hohlvenen sorgsam herauspräparirt werden müssen.

Nunmehr sind zunächst aorta und arteria pulmonalis bis zu den ostia arteriosa vollkommen frei zu präpariren. Entferne das epicardium sammt dem darunter liegenden Fett von der Lungenarterie und zwischen dieser und der aorta. Es erscheint zunächst der ductus arteriosus Botalli. Dann tauchen die arteriae coronariae cordis auf, welche unmittelbar über dem ostium aus der aorta entspringen und die art. pulmonalis scheerenartig umfassen.

Die eine, hinter der Lungenarterie hervortretende Kranzarterie sendet einen Ast in die vordere (linke) Längsfurche (welche am ostium pulmonale ihren Anfang nimmt). Ein schwächerer Ast zieht in der Kranzfurche bis gegen die geradlinige hintere (rechte) Längsfurche.

Die andere Kranzarterie tritt zwischen der Lungenarterie und dem

rechten Herzohr hervor und verläuft in der Kranzfurche unter dem rechten atrium zur hinteren (rechten) Längsfurche, in der sie herabsteigt.

Ueber der linken Kammer verläuft in der Kranzfurche von der vorderen bis zur hinteren Längsfurche die vena magna cordis, welche aus jeder Längsfurche einen starken Ast aufnimmt und unmittelbar unterhalb der vena cava inferior die Wand des rechten atrium durchbohrt. (Die Venen der rechten Kammer münden einzeln im rechten Theil der Kranzfurche direct ins atrium.)

Befreie diese Gefässe von dem sie bedeckenden Fett, durchschneide die Kranzarterien nahe ihrem Ursprung, und hebe sie aus den Furchen heraus; entferne ebenso die vena magna cordis.

Lege das Herz auf die linke Seite (auf das ostium pulmonale). Spanne beide Hohlvenen straff an. Befreie die Aussenwand des rechten atrium vom epicardium und hebe dieses auch von den Hohlvenenmündungen ab. Es zeigt sich, dass die Herzmuskelfasern sich auf die Hohlvenenwand fortsetzen. (In die vordere Hohlvene mündet dorsal die vena azygos, was bei Präparation der Brustorgane in situ besser klarzustellen ist.)

Indem man nunmehr das Herz auf die Spitze stellt, kann man die Verhältnisse an der Herzbasis klar übersehen. Die Herzbasis ist durch die Kranzfurche stark eingeschnürt. Im Centrum des von der Kranzfurche gebildeten Ringes liegt die aorta. Um diese bilden beide Atrien einen Bogen, dessen Spitzen die Herzohren darstellen. Diese nehmen die Lungenarterie zwischen sich. Der Atrien-Bogen wird so durch die Lungenarterie zum Kreis geschlossen. Das septum atriorum liegt oberhalb der geraden, hinteren (rechten) Längsfurche. Der Zwischenraum zwischen dem Atrien-Bogen und der aorta ist der sinus transversus pericardii.

Oeffnung des Herzens.

Die Oeffnung des Herzens zu pathologisch-anatomischen Zwecken soll schon während der Section vorgenommen werden; die hierzu gewählte Form ist in einer Anmerkung zu pg. 49 angegeben. Diese Methode ist für anatomische Präparation nicht empfehlenswerth; vielmehr ist wie folgt zu verfahren.

Die Seitenwand der rechten Herzkammer wird im Ganzen abgehoben. Man legt unterhalb der Kranzfurche, dicht neben der schiefen Längsfurche einen Schnitt in die Wand der rechten Herzkammer. Da die Wand nicht stark ist, so muss der Einschnitt vorsichtig geschehen.

Ist eine Oeffnung hergestellt, so wird ein Finger eingeschoben, die Kammerwand hochgehoben und nun der Schnitt dicht neben der schiefen Längsfurche gegen die Herzspitze verlängert. Vom unteren Ende dieser Längsfurche führt man den Schnitt im Bogen um das untere Ende der Kammer herum bis zur geraden Längsfurche und im Verlauf der letzteren aufwärts bis unterhalb der Kranzfurche.

Danach lässt sich die ganze Seitenwand der Kammer abheben. Eine oder mehrere Fleischbälkchen, welche von der Seitenwand zum septum ziehen (und deshalb mit den von den Klappen kommenden chordae tendineae nicht verwechselt werden können), werden durchschnitten. Die Seitenwand wird nach der Herzbasis zurückgeschlagen. Die Flächenausdehnung, Länge und Breite der rechten Kammer sind zu überblicken.

Man sieht in die Atrioventricularöffnung hinein. Dieselbe ist von der dreilappigen valvula tricuspidalis eingefasst. Von deren Zipfeln gehen die chordae tendineae an die mm. papillares, von denen einer an der Seitenwand, zwei am septum sitzen. Jeder Zipfel verbindet sich mit zwei Papillarmuskeln. Der eine (mittlere) Zipfel liegt dem septum auf, die beiden seitlichen Zipfel greifen vom septum auf die Seitenwand über und stossen an dieser untereinander zusammen.

Der Zugang zum ostium pulmonale, dicht an der schiefen Längsfurche, liegt ebenfalls frei. Man kann die drei taschenförmigen valvulae semilunares sehen und, wenn man mit gekrümmtem Finger an der Gefässwand herzwärts zieht, sie abheben.

Eine Eröffnung der linken Kammer auf die vorbeschriebene Art würde im wesentlichen dasselbe Bild geben, abgesehen von der Zweilappigkeit der bicuspidalis. Desshalb wird die gleichartige Oeffnung der linken Kammer nicht vorgenommen, vielmehr jetzt ein Querschnitt durch das ganze Herz angelegt. Man bringe die Wand der rechten Kammer wieder in ihre natürliche Lage, presse sie an das Herz an und führe (mit langer Messerklinge und kräftigem Zuge) drei Fingerbreiten unterhalb der Kranzfurche und parallel derselben einen glatten Schnitt quer durch das ganze Herz.

Die Schnittfläche zeigt am besten die characteristische Gestalt der beiden Kammern und ihr Verhältniss zu einander, welches hier keiner weiteren Beschreibung bedarf. Man vergleiche namentlich auch die Stärken der linken Seitenwand, der Scheidewand und der rechten Seitenwand (siehe pg. 22, oben): betrachte auch die Herzspitze.

Stelle das Herz auf die Schnittfläche. Schneide dicht oberhalb der Kranzarterien die aorta und in gleicher Höhe auch die pulmonalis ab:

prüfe deren Wandstärken. Man sieht dann von oben in die ostia arteriosa hinein, kann die Semilunarklappen von der Gefässwand abdrücken und von ihrem Bau bzw. ihrem Zusammenschliessen ein Bild gewinnen.

Spalte das linke atrium an seiner dorsalen Fläche von der obersten Venen-Mündung bis in die Spitze des auriculum. Betrachte die Form des Atrium und die Atrioventricular-Oeffnung und spreize ihre Ränder auseinander. Schiebe in der linken Herzkammer die Finger aufwärts unter die beiden Zipfel der bicuspidalis und drücke dieselbe gegen das ostium, um dessen Verschliessbarkeit durch die bicuspidalis darzustellen.

Die venae cavae münden bekanntlich im rechten atrium einander gegenüber. Das auriculum liegt unterhalb und vor der vorderen Hohlvene. Spalte die letztere an ihrem ventralen, dem auriculum zugekehrten Rande auf und führe die Spaltung hinter dem auriculum durch die Aussenwand des atrium schräg abwärts bis zum sulcus coronarius. Ebenso wird die hintere Hohlvene ventral bis in das Atrium aufgespalten.

Das, die Hohlvenenmündungen umfassende Dach des atrium lässt sich danach aufwärts umlegen. Man sieht von ihm zwischen den Hohlvenenmündungen einen fingerstarken Muskelwall vorspringen, das tuberculum intervenosum (Loweri), wodurch die einander entgegengesetzten Venenströme in Curven nebeneinander geleitet werden.

Die mediale Wand des atrium ist zugleich das septum atriorum, wie man durch Fühlen vom linken atrium aus feststellt. In diesem septum fällt hinter dem tuberculum intervenosum (also im Bereich der hinteren Hohlvene) eine, zunächst wie ein Loch erscheinende, kleine Grube auf. Schiebt man den Scalpellstiel hinein, so wird derselbe im linken atrium wahrnehmbar und es zeigt sich, dass die Grube zwar das septum nicht perforirt, aber vom linken atrium nur durch eine Membran abgeschlossen ist. Es ist das foetale, jetzt obliterirte, foramen ovale. Schliesslich sieht man die Mündungen der vena magna cordis und vena azygos in der hinteren bzw. vorderen Hohlvene.

Indem man das Herz auf die Schnittfläche stellt, schneidet man schliesslich mit der Scheere die Atrien und die Arterien unmittelbar in der Kranzfurche ab. Alle 4 Ostien sind dann in ihrer Lage zu einander zu übersehen. Das ostium aorticum wird von den drei anderen umgeben. Die linke Atrioventricularöffnung liegt unmittelbar neben ihm. Dagegen bleibt zwischen dem ostium pulmonale und der rechten Atrioventricularöffnung eine fingerbreite Brücke, über welche die rechte Kranz-

arterie des Herzens hinweg lief. Es zeigt sich, wie die 4 Ostien den Binnenraum des sulcus coronarius ausfüllen und wie um sie bzw. zwischen ihnen die Kammermuskulatur überall bis an die annuli fibrosi eingeschnürt bzw. umgebogen ist, sodass sie von der Muskulatur der Atrien gesondert bleibt.

Der starke annulus fibrosus des ostium aorticum enthält den Herzknorpel. Derselbe liegt in demjenigen Theil, welcher dem hinteren Winkel der rechten Atrioventricularöffnung zugekehrt ist. Man fühlt die harte Stelle leicht und kann den Knorpel aus dem annulus herauspräpariren.

Schliesslich spalte man noch den Stumpf der linken Kammer und betrachte die bicuspidalis.

Die Bauchhöhle.

I. Abschnitt.

Form und Begrenzung der Bauchhöhle.

Wände der Bauchhöhle.

Die Bauchhöhle, cavum abdominis, ist die grösste Körperhöhle. Sie erstreckt sich vom Zwerchfell bis zum Beckenring*), der den Eingang zur Beckenhöhle umfasst.

Caudale Grenzebene.

Eine caudale Wand besitzt die Bauchhöhle überhaupt nicht. Denn der Beckenring umgiebt den weit offenen Eingang in die Beckenhöhle. Die Beckenhöhle fliesst mit der Bauchhöhle daher im ganzen Umfang zusammen. Die Zusammengehörigkeit beider Höhlen wird noch dadurch verstärkt, dass die seröse Auskleidung der Bauchhöhle in die Beckenhöhle hineinfluthet und dass Eingeweide-Apparate theils in der einen, theils in der anderen Höhle liegen. Ja die Gemeinsamkeit geht soweit, dass z. B. die Därme, obwohl Bauchhöhlenorgane, doch den in der Beckenhöhle jeweils verfügbaren Raum ausfüllen, und dass andererseits Beckenorgane, wie Gebärmutter und Harnblase, sich je nach ihrer Füllung verschieden weit in die Bauchhöhle erstrecken.

Man kann somit nur von einer caudalen Grenzebene der Bauchhöhle sprechen, welche, vom knöchernen Beckenring umfasst, eine etwas schräge Lage hat, von oben-vorn nach unten-hinten. Der Höhendurchmesser dieser Ebene heisst die conjugata vera; sein dorsaler

*) Unter Beckenring ist zu verstehen die Linie, welche vom promontorium (dem vordersten Punkt des Kreuzbeines) jederseits durch die Kreuzdarmbeingelenke an den Darmbeinsäulen herab und im vorderen Schambeinrand verläuft. Die Hüfthöcker liegen vor diesem Ringe.

Endpunkt liegt beiläufig 12—15 cm weiter vorn, als der ventrale. Beide Punkte lassen sich am lebenden Pferd bestimmen. Der dorsale liegt in der Segmentalebene des Gipfels der Kruppe (tubera sacralia des Darmbeins). Der ventrale liegt in der Segmentalebene des vordersten Höckers des trochanter major femoris (denn medial neben dem trochanter major anterior liegt das acetabulum und medial neben diesem der vordere Schambeinrand). Die Lage der hinteren Grenzebene wird daraus ersichtlich und lässt zugleich erkennen, dass der hintere Abschnitt der Bauchhöhle schon zwischen den Muskeln der Becken-Gliedmasse liegt (vgl. pg. 63, unten).

Die vordere Wand.

Die Bauchhöhle wird von der Brusthöhle durch das Zwerchfell geschieden, welches nur 3 enge Passagen lässt, den hiatus aorticus, den hiatus oesophageus und das foramen venae cavae. Das Zwerchfell und seine Stellung sind bereits pg. 7 ff. beschrieben worden.

Es ist daran zu erinnern, dass das Zwerchfell am Vorderende der Lendenwirbelsäule, längs der beiden Rippenbögen und am Schaufelknorpel entspringt. Sein Ursprungskreis hat also eine sehr schräge Lage. Sein dorso-ventrales Diameter endet oben unter dem 18. und unten in der Segmentalebene des 7. Brustwirbels, d. h. das untere Ende liegt um 40—50 cm weiter vorwärts, als das obere.

Das Zwerchfell liegt aber nur mit seinen Rändern in der Ebene dieses Ursprungskreises und springt im übrigen aus demselben brustwärts weit vor, bei Inspirationsstellung in Form einer Kante, bei Exspirationsstellung in Form einer noch weiter vorwärts gewölbten Schale.

Dieser Zwerchfellstellung entsprechend, erstreckt sich die Bauchhöhle zwischen die falschen Rippen hinein, welche demnach den vorderen Theil der Bauchhöhle mit umfassen, ohne jedoch direct an ihren Raum (der innerhalb der Zwerchfellhöhlung liegt) zu grenzen. Diese Einbuchtung der Bauchhöhle in den Brustkorb reicht unten viel weiter, als oben, nämlich bis in den VII. Intercostalraum.

Rückenwand.

Aus der Stellung des Zwerchfells und des Beckenringes ergiebt sich, dass die dorsale Wand der Bauchhöhle lediglich gebildet wird durch die Lendenwirbelsäule mit ihren breiten Rippenfortsätzen (processus costarii), die oben mit dem m. longissimus dorsi belegt sind, während ihre untere Fläche von der Lendenmuskulatur bedeckt wird. Unter den Wirbelkörpern liegen unmittelbar die grossen Gefässe, die aorta links,

die Hohlvene rechts. Jederseits daneben liegt der schmale musculus psoas minor mit glänzender Sehne und aussen von diesem der musculus psoas major, welche beide schon an den letzten Rückenwirbeln und Rippen entspringen. Der musculus quadratus lumborum liegt unmittelbar unter den Rippenfortsätzen zwischen diesen und den ihn von unten verdeckenden mm. psoas. Die Lendenmuskeln sind überzogen von der fascia iliaca, welche vorn dünn beginnt, aber neben dem tuber coxae sehr stark wird und neben dem Beckenring Anschluss an das ligamentum inguinale [Pouparti] gewinnt (vgl. Beckenhöhle, Leistenkanal).

Die Bauchdecken.

Ventral und seitlich bestehen die Wände der Bauchhöhle aus den Bauchmuskeln. Der von ihnen umfasste Raum ist auf dem Querschnitt kreisförmig. Ventrale Wand und Seitenwände wölben sich also ohne Abgrenzungen zusammen. Die Bauchmuskeln brauchen hier nicht beschrieben zu werden. Es sei nur an Folgendes erinnert:

Zwischen Brustbein und pecten (vorderem Schambeinrand) sind parallel zur Medianlinie die beiden mm. recti abdominis ausgespannt. Dieselben werden im mittleren Theil ihres Verlaufes so breit, dass sie die ganze ventrale Bauchfläche einnehmen und den eigentlichen Boden der Bauchhöhle allein bilden. Sie haben zwischen sich die linea alba, in welcher die embryonale Verwachsung der ursprünglich getrennten Bauchdecken stattgefunden hat und in welcher der Nabel liegt.

An den m. rectus schliessen sich die drei übrigen Bauchmuskeln an, scheiden ihn mit ihren Aponeurosen ein (Rectusscheide) und erreichen dabei sämmtlich die linea alba.

Der m. transversus abdominis kommt von der Innenfläche des arcus costarum und von der Lende. Seine Streifen laufen fast vertical herab und bilden eine Aponeurose, welche die Bauchhöhlenfläche des rectus überzieht (inneres Blatt der Rectus-Scheide). Der transversus umfasst den ganzen Brustkorb-Ausschnitt, liegt auch noch hinter den 18. Rippen, betheiligt sich aber nicht am Beckenanschluss der Bauchmuskeln.

Der obliquus abdominis internus entspringt an der Innenfläche des tuber coxae, theilweise an dem oben erwähnten ligamentum inguinale. Seine Zacken strahlen von hier fächerförmig derartig aus, dass die vorderste und zugleich oberste Zacke sich an das untere Stück der 18. Rippe befestigt, während die hinterste Zacke im Zuge des ligamentum inguinale vom tuber coxae zum pecten herabsteigt. In dem ganzen Feld zwischen diesen beiden Linien strahlt der obliquus in eine

Aponeurose aus, welche die Aussenfläche des m. rectus überzieht (äusseres Blatt der Rectus-Scheide).

Der m. obliquus abdominis externus entspringt an der Aussenfläche der letzten wahren und aller falschen Rippen, deren untere Stücke er bedeckt. Seine Ursprungslinie steigt dabei schräg gegen das tuber coxae aufwärts, an das sich die oberste Muskelzacke ansetzt. Letztere liegt dem Seitenrand der Lende nahe benachbart und erhält Anschluss an dieselbe. Die vordersten Zacken schliessen schon hinter dem Schaufelknorpel an den Seitenrand des m. rectus an. Von dieser ganzen langen Ursprungslinie gehen die Zacken des obliquus externus schräg nach hinten abwärts und strahlen in eine Aponeurose aus, welche, verstärkt durch die den grossen Herbivoren eigenthümliche tunica flava (gelbe Bauchhaut), den äusseren Ueberzug der Bauchdecken liefert und in der linea alba mit der der anderen Seite zusammenstösst; sie ist dabei am äusseren Blatt der Rectus-Scheide mit betheiligt. Der obliquus externus bildet mithin die äussere Schicht der ganzen Bauchwand vom Lendenrand bis zur ventralen Mittellinie.

Die Bauchmuskeln, im Ganzen als Bauchdecken bezeichnet, füllen also den Brustkorbausschnitt aus und erstrecken sich von den Rippenbogen und dem hinteren Rand der 18. Rippen bis zum Beckenring. Der Anschluss, den der rectus und die obliqui nehmen, ist später (vgl. männliche Beckenorgane, Leistenring) genauer zu beschreiben.

Die Wölbung der Bauchdecken hat vorn die Weite des hinteren Brustkorb-Randes, zieht sich aber nach hinten auf den sehr viel engeren Beckenring zusammen, der in der Breite höchstens die Hälfte, in der Höhe etwa ein Drittel des hinteren Brustkorb-Randes beträgt. Da der vordere Schambeinrand beiläufig 30 cm höher liegt als das Brustbeinende, so muss namentlich die untere Bauchwand beckenwärts ansteigen, zuletzt sogar ziemlich steil. Der Nabel ist schon nicht mehr der tiefste Punkt derselben. Der Nabel liegt in der Segmentalebene des 17. Rippen-Endes, wo der Bauch sich bereits hebt.

Seitlich wird der hintere, verengerte Abschnitt der Bauchdecken schon bedeckt von den Muskeln der Beckengliedmasse. Es sind das die Muskeln, welche den dreieckigen Raum ausfüllen, dessen Winkel-Punkte das tuber coxae oben, die patella unten und das Pfannengelenk hinten darstellen. Den vorderen Rand dieses dreieckigen Muskelfeldes bildet der tensor fasciae latae, an dessen Innenfläche also die Bauchdecken verschwinden. Die Kniescheibe, zu welcher der tensor fasciae herabzieht, liegt nicht mehr neben, sondern schon etwas unterhalb der Bauchdecken (bei leichtem Bauch wenigstens).

Die Bauchseite ist grösstentheils noch bedeckt von dem grossen Hautmuskel (m. subcutaneus; vgl. pg. 18). Derselbe läuft kniewärts in eine Spitze aus, welche sich von der Bauchdecke ablöst und lateral gegen die Kniescheibe resp. den vorderen Rand des tensor fasciae eine aponeurotische Ausstrahlung entsendet, welche nur von der äusseren Haut umhüllt ist. Die Haut bildet dementsprechend eine vom Bauch gegen die Kniescheibe ziehende Falte, die Kniefalte (an welcher die Pferde sehr kitzlich sind).

Betrachtet man den Bauch am lebenden Pferde, so fällt unterhalb des Seitenrandes der Lende eine dreieckige etwas eingesunkene Partie auf, die sogenannte Hungergrube, fossa lumbalis oder paralumbalis. Den schräg abwärts vom Hüfthöcker nach der letzten Rippe ziehenden unteren Rand derselben bildet die starke obere Zacke des obliquus internus, welche sich an die letzte Rippe inserirt und daher straff gespannt hervortritt. Ueber ihr ist die Bauchwand entspannt, daher leicht eingesunken. An der rechten Körperseite wird hier der Blinddarmstich gemacht. Die Bauchwand ist hier auch am dünnsten, denn sie besteht nur aus dem sehr dünnen Lendentheil des m. transversus und den obersten Zacken des obliquus externus. Zwischen dessen oberem Rand und dem Seitenrand des longissimus dorsi bleibt sogar noch ein schmaler Abstand, die schwächste Stelle der Bauchwand, das trigonum lumbale [Petiti]. Zwischen den vordersten processus costarii und der schräg nach hinten gestellten letzten Rippe zieht sich die fossa lumbalis zu einem spitzen Winkel, dem angulus lumbo-costalis (Rippen-Lenden-Winkel) aus.

Zu erwähnen ist noch, dass im Vorder-Winkel des Brustkorb-Ausschnittes, in welchem die cartilago xiphoïdea des Brustbeins liegt, die beiden mm. pectorales profundi sich den Bauchmuskeln auflegen. Ihre hinteren Ränder bilden einen vorwärts gerichteten Winkel, in dessen Spitze man den Schaufelknorpel findet.

Gefässe etc.: In der Kniefalte liegt ein Lymphdrüsenpacket; auch läuft zu ihr von der Lende ein Nerv (n. cutaneus femoris externus) und ein Ast der arteria circumflexa ilium profunda. Ein anderer Ast dieser Arterie verläuft in den obersten Zacken des m. obliquus internus. Im übrigen erhalten die Bauchmuskeln dorsal Aeste der aa. intercostales et lumbales, während ventral längs des m. rectus jederseits die art. epigastrica superior (Fortsetzung der art. mammaria interna) von vorn und die art. epigastrica inferior (aus der Schenkelarterie) vom Becken her verlaufen. Die Nerven kommen von den Intercostal- und Lendennerven und ziehen im allgemeinen parallel den Rippen abwärts.

Ausdehnung der Bauchhöhle.

Die Form der Bauchhöhle lässt sich auf eine einfache stereometrische Figur nicht zurückbeziehen. Ihre Länge entspricht dorsal nur der Lendenwirbelsäule, ventral der Entfernung zwischen Schaufelknorpel und pecten. Das Verhältniss beider Längen ist etwa 1 : 3 (30 zu 90 cm). Der mittlere Längendurchmesser würde etwa am Hohlvenenschlitz des Zwerchfells beginnen und unterhalb des pecten enden; seine Länge wird ca. 75 cm ($^5/_6$ der grössten Länge) betragen. Der dorso-ventrale Durchmesser ist am grössten zwischen den letzten Rippen, wo er sich von der Lende bis zum annähernd tiefsten Punkt der Bauchmittellinie erstreckt. Von da ab vorwärts verkürzt sich der Höhendurchmesser, weil die Bauchhöhle hier unter dem schrägen Zwerchfell liegt, und ebenso verkürzt er sich beckenwärts (bis auf $^1/_3$), weil die Bauchwand sich zur Höhe des pecten hinaufzieht. Der Breitendurchmesser ist ebenfalls am grössten zwischen den letzten Rippen, deren Spannung durchschnittlich etwa 60 cm (s. pg. 5) beträgt (natürlich verschieden je nach dem Rumpfumfang). Von hier ab beckenwärts verengt sich die Bauchhöhle allmählich etwa um die Hälfte, nämlich bis zur Breite des Beckenringes. Vorwärts dagegen wird die Bauchhöhle dadurch eingeengt, dass die Zwerchfellshälften sich in schräger Richtung allmählich zu der am weitesten vorgeschobenen Zwerchfellmittellinie einziehen. Nur ventral, im Brustkorbausschnitt, greift diese Verengung nicht Platz, da dieser Raum unterhalb des Zwerchfell-Ursprungs liegt.

Die Bauchhöhle ist also am weitesten im Bereich der letzten falschen Rippen und der ersten Lendenwirbel. Hier ist ihr Querschnitt ungefähr ein Kreis, welcher dem Umfang des Rumpfes entspricht. Von da ab brustwärts und beckenwärts wird der Raum der Bauchhöhle niedriger und enger.

Ganz besonders bemerkenswerth bleibt, dass ein sehr beträchtlicher vorderer Abschnitt der Bauchhöhle (fast zwei Drittel der unteren Länge) im Bereich des thorax liegt und dorsal wie lateral vom Zwerchfell begrenzt ist. Form und Ausdehnung dieses Theils der Bauchhöhle ist daher besonders von der Athembewegung des Zwerchfells beeinflusst. Bei der Exspiration wird er weiter und höher: namentlich legen sich seine Seitenwände (partes costales des Zwerchfells) grösstentheils den Rippen an, werden also der Medianebene fast parallel. Bei der Inspiration wird der Raum niedriger, kürzer und enger; die Zwerchfellseiten convergiren scharf nach der Mittellinie (Zwerchfellstellung pg. 12, oben). Demgemäss werden nicht allein die

Bauchorgane nach hinten gedrängt (was sich durch inspiratorische Umfangzunahme der Bauchwand ausgleicht), sondern es ändert sich auch die Stellung der dem Zwerchfell angeschlossenen Bauchorgane zur Medianebene.

Die Bauchgegenden.

Der Raum der Bauchhöhle wird zur besseren Orientirung nun in Regionen eingetheilt, wie dies schon bei der Brusthöhle begründet worden ist. Vergleiche Orientirungsebenen pg. 1 und die Abbildung pg. 11. Die Lage der Grenzebenen wird an der Bauchhöhle etwas verschieden bestimmt. Ich empfehle folgende Construction:

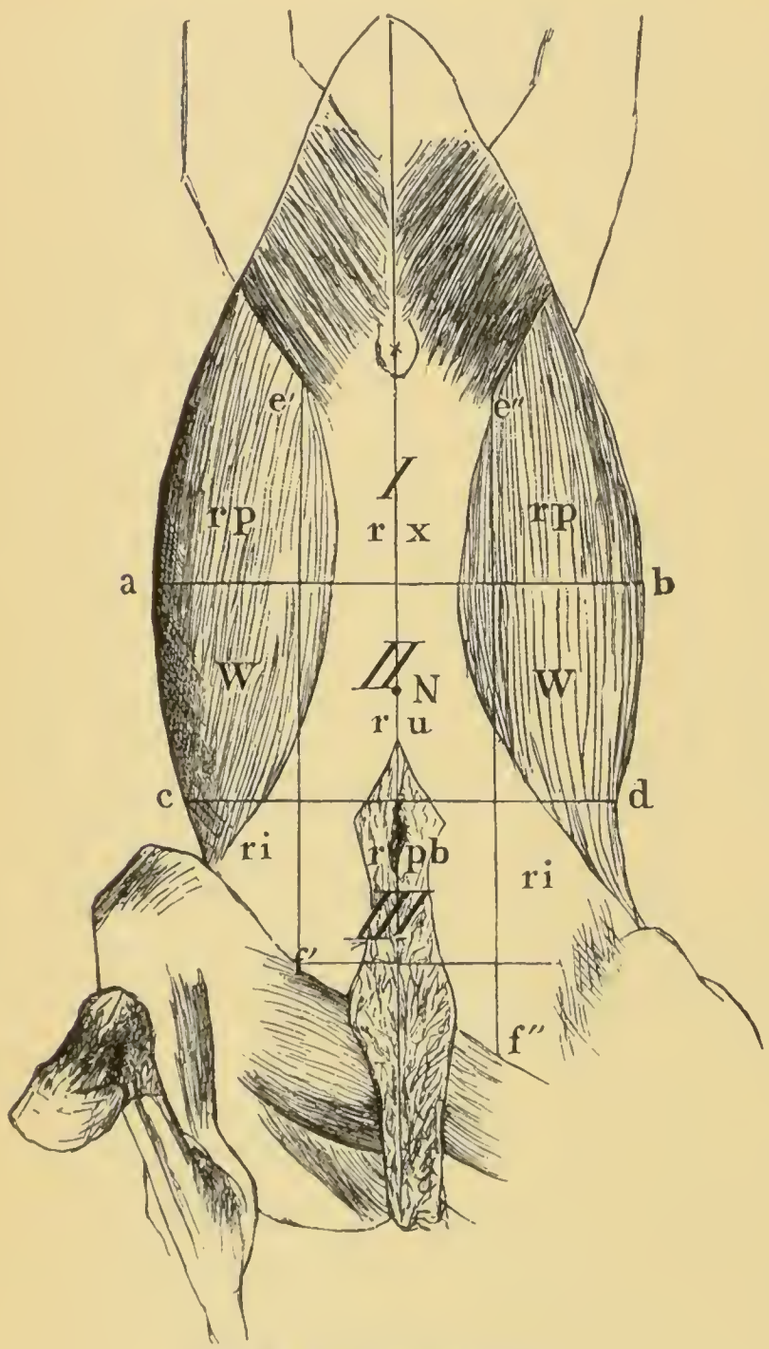

Fig 6. Bauchgegenden; ventral gesehen.
Erklärung im Text. Vergl. Fig. 2, pag. 11.

Die Bauchhöhle wird durch zwei Segmentalebenen in eine vordere, mittlere und hintere Hauptgegend zerlegt.

Die erste Segmentalebene (a b) wird durch die unteren Enden der 14. Rippen gelegt, welche an der Bauchwand ja leicht zu fühlen sind. (Diese Ebene trifft so etwa den 16. Rückenwirbel und den Aortenschlitz des Zwerchfells.)

Die zweite Segmentalebene (c d) wird durch die vordersten Punkte der Hüfthöcker, welche sichtbar hervortreten, gelegt.

Bei dieser Lage der Ebenen wird die mittlere Bauchgegend an Länge der vorderen fast gleich und hat den Nabel mitten in sich liegen. Die hintere Bauchgegend ist etwas kürzer als die beiden andern.

Zwei Sagittalebenen werden gleich weit von der Medianebene jederseits so gelegt, dass sie etwa die Innenflächen der Vorder- und Hinterschenkel tangiren; sie liegen etwa um je eine Handbreite von der Medianebene entfernt (e' f' und e'' f''). Indem diese die beiden Segmentalebenen rechtwinkelig schneiden, wird jede der drei hintereinander liegenden Bauchgegenden in drei nebeneinander liegende Abtheilungen getheilt, nämlich in eine mittlere, unpaare, zwischen den beiden Sagittalebenen und in zwei seitliche, symmetrische, lateral von diesen Ebenen gelegene.

In der vorderen Bauchgegend, regio epigastrica (I), heisst nun die mittlere Abtheilung Schaufelknorpelgegend oder regio xiphoïdea (r. x.), weil in sie der Schaufelknorpel des Brustbeins (x) hineinragt; die beiden seitlichen Abtheilungen sind die Nebenrippengegenden, regio parachondriaca (r. p.) dextra et sinistra, weil aussen neben ihnen die falschen Rippen liegen.

Die regio epigastrica ist demnach an den Seiten, vorn und oben lediglich vom Zwerchfell begrenzt und aussen noch von den falschen Rippen umfasst; nur im Brustkorbausschnitt ist sie von Bauchmuskeln begrenzt. Sie erleidet durch die Inspirationsstellung des Zwerchfells eine wesentliche Verkleinerung.

In der hinteren Bauchgegend oder regio hypogastrica (III) heisst die mittlere Abtheilung, an welcher Penis oder Euter liegen, Schamgegend oder regio pubis (r. pb.); die beiden seitlichen Abtheilungen sind die Leistengegenden oder regiones inguinales (r. i.). Die regio hypogastrica grenzt hinten an die Beckenhöhle.

Die mittlere Bauchgegend oder regio mesogastrica (II) hat den grössten Tiefendurchmesser; man unterscheidet in Folge dessen an jeder der nebeneinander liegenden Abtheilungen noch untere und obere (durch die mittlere Horizontalebene, Fig. 7 m h, getrennte) Hälften und benennt beide besonders.

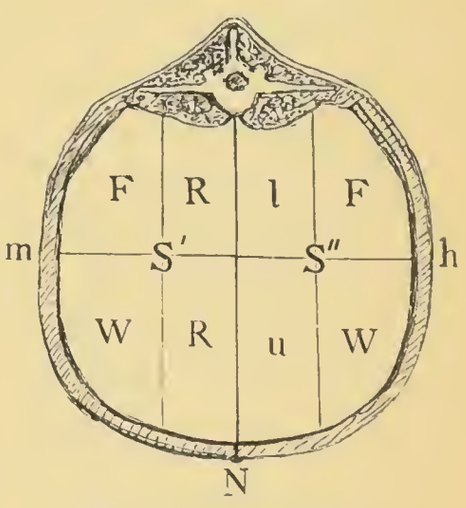

Fig. 7. Querschnitt der regio mesogastrica.

Die obere Hälfte der mittleren Abtheilung liegt unter den Lendenwirbeln und heisst Lendengegend (nicht Nierengegend) oder regio lumbalis (R. l.); die untere Hälfte enthält in der Bauchwand den Nabel und heisst Nabelgegend oder regio umbilicalis (R. u.). An jeder der beiden seitlichen Abtheilungen heist die obere Hälfte Flankengend (F.), die untere Hälfte Weichen-

gegend*) (W.). Neben der Lendengegend liegen also die beiden Flankengegenden und neben der Nabelgegend die beiden Weichengegenden, wie dies aus vorstehendem Durchschnitt ersichtlich wird.

Das Bauchfell.

Wie die Brusthöhle, so ist auch die Bauchhöhle von einer serösen Haut ausgekleidet, von dem Bauchfell, peritonaeum. Der vom peritonaeum umschlossene Raum wird besonders als cavum peritonaei, Peritonaeal-Höhle (Bauchfellsack) bezeichnet. Das cavum peritonaei erstreckt sich auch in die Beckenhöhle hinein.

Um das Verhältniss der die Bauchhöhle füllenden Eingeweide zum Bauchfell und zur Peritonaealhöhle zu verstehen, geht man vielleicht am besten von folgender Vorstellung aus:

Denkt man sich die Bauchhöhle ursprünglich ganz leer und nur vom peritonaeum an der Innenfläche belegt, so müsste dasselbe eine den Bauchwänden überall angeschmiegte Blase bilden, welche völlig geschlossen wäre und mit der hinteren Wand noch in die Beckenhöhle sich hineinwölbte (ohne diese ganz auszufüllen). Der völlig leere Binnenraum dieser Blase, die Peritonaealhöhle, würde sich in Form und Ausdehnung mit dem der Bauchhöhle decken.

Denkt man sich ferner, dass nun von aussen her sämmtliche Eingeweide zwischen die Bauchwand und das peritonaeum eingeschoben würden, so lägen sie wohl in der Bauchhöhle, aber nicht in der Peritonaealhöhle. Das peritonaeum würde dabei von den Bauchwänden durch die Eingeweide abgedrängt und der Raum der Peritonaealhöhle dementsprechend zusammengedrückt, so dass er nun nicht mehr dem der Bauchhöhle gleich wäre.

Stellen wir uns weiter vor, dass das peritonaeum eine dehnbare und elastische Haut sei, so würden nun die von aussen auf die Peritonaealblase drückenden Eingeweide in diese so völlig einsinken, dass das peritonaeum über ihnen zusammenschlagen und sie ganz umhüllen würde. Gleichzeitig würde es aber allerseits wieder so weit als möglich zwischen den Eingeweiden emporquellen und sich wieder überall den Bauchwänden anzulegen suchen.

*) Als Weichen bezeichnet man auch die Gesammtheit der weichen Bauchdecken bis aufwärts zur Lende. Die Worte „Weichen“ und „Flanken“ werden z. Th. synonym gebraucht. Doch versteht man meistens unter Flanke den oberen zwischen Hüfthöcker und letzter Rippe liegenden Theil der Bauchwand. Deshalb ist hier die Bezeichnung Flanke für den oberen, Weiche für den unteren Theil der Bauchdecken reservirt.

In der That bekleidet das peritonaeum die Bauchwände überall: es hat sich nur ausserdem noch mit vielen grossen und kleinen Falten, welche die Eingeweide umhüllen, in die Peritonaealhöhle eingesenkt. Diese Falten mit ihrem Inhalt haben von verschiedenen Seiten den eigentlichen Binnenraum des peritonaeum so eingeengt, dass derselbe nur noch aus einem Labyrinth feinster, zwischen jenen Einstülpungen liegender Spalten besteht. Die Gesammtheit der eingestülpten Bauchfellfalten nennt man das peritonaeum viscerale oder Eingeweideblatt des peritonaeum, weil es die Eingeweide umhüllt, während der an den Bauchwandungen glatt anliegende Theil das parietale oder Wandblatt darstellt.

In dem Bauchfellsack selbst liegt also nichts. Derselbe ist zwar von allen Seiten völlig zusammengedrückt, aber in sich leer und allenthalben abgeschlossen (nur bei weiblichen Thieren durch die Bauchöffnung der Eileiter mit zwei natürlichen, aber minimalen Zugängen von aussen versehen). Sämmtliche Eingeweide liegen wohl in der Bauchhöhle, aber ausserhalb der Peritonaealhöhle, deren Raum sich nun nicht mehr mit der Bauchhöhle deckt. Sie sind nur eingeschlossen in die Falten des peritonaeum, welche sich von aussen her in die Peritonaealhöhle hineinstülpen. Immerhin sieht es aber so aus, als ob die Eingeweide innerhalb der Peritonaealhöhle lägen, weil sie in diese eingesunken sind, und es ist daher gebräuchlich, wenn auch nicht ganz correct, von „im cavum peritonaei liegenden“ Eingeweiden zu sprechen.

Uebrigens sind durchaus nicht alle Eingeweide völlig in solche Peritonaealfalten versunken; so liegen die Nieren nur ganz flach dem Peritonaealsack auf, die weiblichen Geschlechtstheile und die Blase sind nur eine Strecke weit von hinten her eingestülpt und selbst der ganze Verdauungskanal, der Hauptinhalt der Bauchhöhle, ist insofern nicht vollständig vom peritonaeum umhüllt, als das Beckenstück des Mastdarmes frei daraus hervortritt.

Die meisten Eingeweide sind jedoch so tief in die Peritonaealblase eingesunken, dass die sie umhüllenden Falten lang ausgezogen sind. Im Charakter der Falte liegt es, dass jede aus zwei aneinander liegenden Schichten oder „Blättern“ des peritonaeum besteht. Beide Blätter kehren einander ihre subserösen Flächen zu und verbinden sich, soweit nicht eben das eingeschlossene Eingeweide sie auseinander drängt. Der Inhalt der Falte liegt natürlich an ihrer tiefsten Stelle (gewissermassen im blinden Ende), welche durch den Inhalt aufgetrieben erscheint. Der oberhalb des Inhalts liegende Theil der Bauchfellfalte, an dem beide Blätter sich aneinander legen, bildet dagegen eine dünne Platte, an der das Eingeweide befestigt und aufgehängt erscheint. Daher werden

diese leeren Theile der Falten meist als Bänder, ligamenta, bezeichnet. Es kommt auch vor, dass eine Peritonaealfalte mehrere Eingeweide umfasst; sie springt dann in Form von Bändern von einem zum andern über. Ueberhaupt bestehen complicirte Uebergänge zwischen den verschiedenen Bändern. Jede Falte steht natürlich an ihrer Ursprungslinie mit dem peritonaeum parietale in Verbindung, da sie ja nur eine Abzweigung desselben ist. Von dieser Verbindungslinie aus kann man zwischen die beiden Blätter der Falte eindringen und sie von einander trennen.

Jene Vorstellung von dem Versinken der Eingeweide von aussen her in eine fertige Peritonaealblase entspricht natürlich nicht den wirklichen Verhältnissen; vielmehr entwickelt sich das peritonaeum stückweise im Anschluss an die eingeschlossenen Organe und diese Stücke sind nur völlig zu einem Ganzen verlöthet. Jene Vorstellung soll nur das Verhalten des Bauchfelles im allgemeinen und den Unterschied zwischen Bauch- und Peritonaealhöhle aufklären. Dieselbe im Einzelnen weiter auszuführen und willkürlich den Verlauf des peritonaeum, von einem Punkt ausgehend, sich zu denken und zu beschreiben, scheint mir keinen wesentlichen Vortheil zu gewähren. Die Einzelheiten verstehen sich besser bei den einzelnen Organen und lassen sich dann leicht zusammenfügen.

Keine einzige Bauchfellfalte zweigt sich übrigens vom Boden der Peritonaealhöhle ab; alle kommen vielmehr vom Rücken oder vom Zwerchfell. An diesen sind also die Baucheingeweide befestigt, während sie mit der unteren Bauchwand keine Verbindungen haben. Je länger die Falten (ligamenta) sind, um so mehr Bewegungsfreiheit bleibt den in ihnen eingeschlossenen Organen.

Alle Gefässe und Nerven, deren Stämme sämmtlich am Rücken, retroperitonaeal liegen, treten an die Eingeweide in den Bauchfellfalten heran, zwischen deren Blättern auch Lymphdrüsen nebst oft reichlichem Fett liegen. Auch unter dem parietalen Bauchfellblatt häuft sich gern Fett an, namentlich um die Nieren herum (Nierenfett).

Bauch-Inhalt.

Der Inhalt der Bauchhöhle besteht hauptsächlich aus den Verdauungsorganen und erheblichen Theilen des Urogenitalapparates. Der Inhalt der Bauchhöhle soll, wie er sich beim lebenden (und stehenden) Pferde verhält, beschrieben werden. Dabei ergiebt sich für die Topographie der Baucheingeweide ganz von selbst eine

Theilung in zwei Gruppen. Leber, Magen mit Zwölffingerdarm, Bauchspeicheldrüse und Milz stehen ihrer Lage nach in engster Beziehung zu einander und müssen zusammen abgehandelt werden, während im übrigen der Darm ein einheitliches Ganzes für sich bildet und als solches zu schildern ist. Die Lage des Darmes wird erst verständlich, wenn die Lage der Leber, des Magens, der Bauchspeicheldrüse etc. bereits bekannt ist.

Bei der topographischen Beschreibung der Bauchhöhle empfiehlt es sich daher, diese Organe, welche zusammen hinter dem Zwerchfell liegen, zunächst und dann erst den Darm, welcher den ganzen hinteren Theil der Bauchhöhle ausfüllt, zu betrachten.

Bei der Exenteration dagegen bleibt nichts anderes übrig als den Darm, welcher nach Eröffnung der Bauchhöhle des Kadavers zuerst dem Beschauer entgegentritt, auch zuerst zu demonstriren und zu exenteriren, weil erst dann die übrigen Organe zugänglich werden und gehörig zu übersehen sind. In der Beschreibung der Demonstration und Exenteration, welche der topographischen Beschreibung der Bauchhöhle des lebenden Pferdes sich anschliesst, wird daher mit dem Darmkanal der Anfang gemacht.

II. Abschnitt.

Topographische Beschreibung von Leber, Magen, Zwölffingerdarm, Bauchspeicheldrüse und Milz.

Leber, Magen, Zwölffingerdarm, Bauchspeicheldrüse und Milz sind einander benachbart, haben unter sich mannigfache Verbindungen und werden auch bei der (anatomischen) Exenteration im Zusammenhang aus der Bauchhöhle gelöst.

Sie liegen im wesentlichen in der vorderen Bauchgegend (regio epigastrica). Da das Zwerchfell, wie oben bereits beschrieben wurde, sowohl die Seitenwände als auch die vordere und obere Wand der regio epigastrica bildet, so werden die genannten Organe vom Zwerchfell umgeben; die eigenthümliche Schräglage desselben ist daher auch bestimmend für ihre Lage. Da ferner die ganze vordere Bauchgegend in das Bereich der falschen Rippen fällt, so kann man von aussen her zu den in Rede stehenden Organen nur durch die Zwischenrippenräume (Intercostalräume) gelangen. Die Lage gewisser Theile kann somit nach den

Intercostalräumen bestimmt werden, in deren Segmentalebenen dieselben fallen.

Für die Beschreibung der Lage (des situs) empfiehlt sich folgende Disposition: Es ist zu erläutern

1. die Form und Gestalt des Organes*),
2. die Lage des Organes in allgemeinen Grundzügen,
3. die Nachbarschaft, welche das Organ in dieser Lage an seinen verschiedenen Grenzflächen hat (dabei ergeben sich die Einzelheiten seiner Lage),
4. die Verbindungen des Organs mit dieser Nachbarschaft und zwar
   a) hauptsächliche Verbindungen, welche das Organ selbst befestigen und seine Lage hauptsächlich bestimmen,
   b) nebensächliche Verbindungen, welche von dem Organ an andere, selber bewegliche Organe übertreten.**)

Die Leber.

Gestalt.

Die Leber, hepar (siehe Fig. 8, pg. 77), ist die grösste Drüse des Pferdes, 7—16 Pfund schwer, bei jüngeren und kleineren Thieren relativ am schwersten, im übrigen von sehr verschiedener Form und Grösse. Ihre Farbe ist eine wechselnde Nüance von Braun. Die Farbe ist dem Lebergewebe (Leber-Parenchym) eigenthümlich, welches durch den doppelten Ueberzug der Leber durchscheint; die Leber ist nämlich von einer Bindegewebskapsel und ausserdem natürlich vom peritonaeum umgeben. Ihr Produkt, die Galle, ergiesst sich durch ihren Ausführungsgang, den Lebergallengang (ductus hepaticus), in den Scheitel der flexura portalis (pg. 90) des Zwölffingerdarms. Der Pferdeleber fehlt im Gegensatz zu den meisten anderen Säugethieren eine Gallenblase, weshalb die Construction des Ausführungsganges auch eine besondere ist.

---

*) Es ist selbstverständlich, dass man die Lage eines Gegenstandes nicht schildern kann, ohne von seinen äusseren Umrissen eine Vorstellung zu geben. Gleichgültig ist aber dafür die feinere und grösstentheils auch die gröbere Struktur desselben. Es wäre daher fehlerhaft, diese in einem Vortrag über den situs viscerum mit zu behandeln; höchstens sind kurze Bemerkungen darüber erlaubt.

**) Hauptsächliche Verbindungen sind im wesentlichen solche, welche von den Bauchhöhlenwänden kommen und bei der Exenteration gelöst werden müssen, während die Verbindungen zwischen den Organen meist erhalten bleiben. Schon deswegen empfiehlt es sich, beide von vornherein zu unterscheiden.

Die Leber ist ein breites und plattes Organ, an dem nur zwei Flächen zu unterscheiden sind, eine vordere, facies diaphragmatica, und eine hintere, facies visceralis (so benannt, weil die erstere dem Zwerchfell, die letztere den übrigen Bauchorganen zugekehrt ist). Die beiden Flächen gehen ventral und seitlich mit einem scharfen, dorsal mit einem breiteren, abgerundeten Rande in einander über. Der dorsale Rand heisst margo fixus, weil an ihn die Ligamente der Leber herantreten, der ventrale Rand ist der margo liber.*)

Vom unteren Rande aus ziehen zwei tiefe Einschnitte, incisurae interlobares, in die Leber hinein und theilen dieselbe in drei Lappen (lobus dexter, intermedius, sinister), von denen der mittlere durch kleinere Einschnitte noch mehrfach eingekerbt ist.

Der rechte Lappen ist im allgemeinen breit und relativ kurz, der linke schmaler und langgezogen, im übrigen variirt die Form der Lappen ausserordentlich. Bei jungen Pferden ist regelmässig der rechte Lappen der grösste, der mittlere der kleinste. Mit zunehmendem Alter schwindet der rechte Lappen mehr oder weniger. Er wird daher kleiner als der linke, selbst als der mittlere und oft sogar auf ein Minimum reduzirt; es findet sich dann gewissermassen das leere Futteral des Lappens, die verdickte Bindegewebskapsel, vor und in ihr am dorsalen Rand die spärlichen Reste des Parenchyms. Dieser unzweifelhaft abnorme, aber fast regelmässige Vorgang des Schwundes (Atrophie) des rechten Leberlappens beruht auf der ungünstigen Lage desselben, ein Beispiel, dass auch „Unzweckmässiges“ im normal gebauten Körper vorkommt. Auf der hinteren Fläche des rechten Leberlappens lastet nämlich ein besonders grosser und meist stark gefüllter Theil des Dickdarms (colon). Dessen Druck presst die Blutgefässe in der Leber zusammen, beeinträchtigt also die Zufuhr von Nährmaterial in dieselbe, so dass das Parenchym gewissermassen hungert, abnimmt und schliesslich zu Grunde geht. Den Eindruck, welchen die Auflagerung des colon am rechten Leberlappen hervorruft, kann man als impressio colica bezeichnen.

Am oberen Rand der Leber befindet sich auf der Grenze zwischen dem linken und dem mittleren Lappen ein halbrunder Ausschnitt, wo der oesophagus über die Leber hinweg zum Magen geht (siehe Fig. pg. 77),

---

*) Diese Bezeichnungen sind mit Rücksicht auf die vergleichende Anatomie aller Hausthiere gewählt. Beim Rind z. B. liegt der dem dorsalen Leberrand des Pferdes entsprechende Rand nach links, müsste also seiner Lage nach eine ganz andere Bezeichnung erhalten. In Bezug auf die Fixirung dagegen stimmt er mit dem Pferde überein. Danach bezeichnet, können also beide denselben Namen erhalten, woraus ihre Uebereinstimmung sich ohne weiteres ergiebt.

die impressio oesophagea genannt. Rechts davon, auf der Grenze zwischen dem mittleren und rechten Lappen hat die Leber einen Ausschnitt, welcher völlig von der Hohlvene ausgefüllt wird, die hier von hinten und oben her über den oberen Rand auf die vordere Fläche der Leber tritt, um an dieser bis zum foramen venae cavae des Zwerchfells (vgl. pg. 9) herabzusteigen. Rechts neben diesem Eintritt der Hohlvene, also am rechten Lappen, ist der obere Rand zu einer länglichen Grube vertieft, an der die rechte Niere liegt (daher impressio renalis).

Unmittelbar unter der Eintrittsstelle der Hohlvene setzt sich auf der hinteren Leberfläche ein kleiner zungenförmiger Anhangslappen der Leber an. Er wurde früher der Spigelsche Lappen genannt, was jedoch nicht ganz richtig war. Es ist beim Pferde nur der Rest bzw. ein Theil eines bei andern Thieren vollkommner entwickelten Lappens; diesem Ueberbleibsel kommt der Name processus caudatus zu. Weiter abwärts, ebenfalls auf der Grenze zwischen dem rechten und mittleren Lappen, tritt die Pfortader in die Leber hinein. Diese Stelle heisst die Leberpforte, porta hepatis. Sie bildet eine mit Bindegewebe (Glissonsche Kapsel) ausgefüllte Rinne, die ventral und links zur Mitte des mittleren Lappens zieht. Dieselbe schliesst ausser der Pfortader und ihren grossen Aesten noch die Leberarterie, sowie in ihrem untersten Theil den Lebergallengang ein, welcher hier aus dem mittleren Leberlappen hervortritt.

Auf der vorderen Fläche der Leber verläuft, ebenfalls in einer Rinne des Lebergewebes, die schon oben erwähnte Hohlvene, und zwar schräg von rechts nach links bis zur Mittellinie des mittleren Lappens. Sie erreicht indessen nicht dessen unteren Rand, da derselbe erheblich unterhalb des foramen venae cavae diaphragmatis (siehe oben) liegt.

Soweit die Hohlvene in der Leberrinne liegt, ist sie mit der Leber verwachsen; besonders im oberen Theil wird sie von dünnen Schichten des Lebergewebes oft zu zwei Dritteln, manchmal sogar vollständig ringförmig umgeben, während sie abwärts nur flach in die Leber eingebettet ist. In der zur Leber gekehrten Wand der Hohlvene befinden sich zahlreiche Löcher, die Mündungen kleinerer Lebervenen; kurz bevor sie in den Hohlvenenschlitz tritt, münden drei grosse Lebervenen mit weiten Oeffnungen (in die man einen Finger einführen kann). Die Hohlvene characterisirt die vordere Leberfläche. Ein weniger sicheres Kennzeichen derselben (an der exenterirten Leber) ist ihre Wölbung, welche bisweilen auch der hinteren Fläche zukommt; ausserdem ist infolge der Reibung am Zwerchfell die serosa der Leber an der vorderen Fläche dicker, weniger durchsichtig und oft rauh und zottig.

Lage.

Die so gestaltete Leber liegt **1**) quer in der Bauchhöhle, die drei Lappen neben einander, in der regio epigastrica.

Sie liegt **2**) unmittelbar hinter dem Zwerchfell und passt sich der Lage desselben völlig an. Daher zieht sie **a**) wie das Zwerchfell insgesammt schräg von oben und hinten (margo fixus) nach unten und vorn (margo liber). Ausserdem aber ist auch **b**) die in die Medianebene fallende Partie des mittleren Leberlappens im Verhältniss zu den in gleicher Höhe liegenden Theilen des linken und rechten Lappens stets am weitesten vorgeschoben, während sich rechter und linker Lappen mehr oder weniger lateral und beckenwärts zurückbiegen, und zwar der rechte weiter als der linke.*)

Die Leber liegt **3**) mit dem rechten Lappen höher dorsal und deshalb auch weiter beckenwärts**) als mit dem linken Lappen. Der obere Rand des rechten Leberlappens reicht bis an die rechte Niere und unter den 16. Brustwirbel, der obere Rand des linken Lappens reicht aber nur bis zum hiatus oesophageus des Zwerchfells und fällt dabei etwa in die Segmentalebene des 12. Wirbels. Der untere Rand des linken Lappens liegt durchschnittlich in der Segmentalebene des 7. Intercostalraumes.

Die Leber liegt **4**) zum grösseren Theil rechts von der Medianebene (nämlich mit dem breiten rechten und mit dem grössten Stück des mittleren Lappens) und nur mit einem bedeutend schmäleren Theil links von derselben (nämlich mit einem Streifen des mittleren und mit dem schmalen linken Lappen).

Im ganzen liegt also die Leber in der ganzen rechten Nebenrippengegend und reicht durch die Schaufelknorpelgegend in die linke Nebenrippengegend hinein. Sie erstreckt sich dabei von rechts-oben-hinten nach links-unten-vorn bis zur Medianebene; von da ab zieht sie zwar noch weiter nach links-unten, biegt sich aber, entsprechend der Stellung der linken Zwerchfellhälfte, an dieser mit dem linken Lappen wieder nach hinten zurück. Durch die Athembewegung und die damit verbundene Formveränderung des Zwerchfells wird zwar die Lage der Leber, der Grad der Schrägheit der einzelnen

---

*) Weil die Zwerchfellshälften von der Mittellinie schräg nach hinten und aussen gerichtet sind, vgl. pg. 10.

**) Weil das Zwerchfell schräg nach oben und hinten zieht, jeder höhere Punkt desselben also auch weiter hinten liegen muss, was natürlich auch für die dem Zwerchfell angeschmiegten Organe gilt.

Lappen etc. beeinflusst, das Princip der Lage ändert sich aber ebensowenig, wie das Princip der Stellung des Zwerchfells, das trotz der Bewegung immer die zweifache Schräglage der Zwerchfellshälften (vgl. pg. 10 u. 11) erkennen lässt.

Nachbarschaft.

Die vordere Fläche der Leber liegt überall dem Zwerchfell an, und zwar der Regel nach nur dem sehnigen Theile desselben. Der rechte Lappen liegt oben lateral neben dem rechten Zwerchfellpfeiler: der linke unterhalb des hiatus oesophageus an der linken Hälfte des centrum tendineum*).

Die hintere Fläche hat eine complicirtere Nachbarschaft. Auf dem oberen Theil des linken Lappens liegt ein Theil (Pförtnerhälfte) der vorderen lateralen Seitenfläche des Magens. Der vom Magen ausgehende Zwölffingerdarm legt sich mit seiner flexura portalis (pg. 90) und pars ascendens an den oberen Theil des mittleren Lappens und an den angrenzenden Streifen des rechten Lappens. Die flexura portalis umkränzt und der in jene eingeschobene Pancreaskörper bedeckt die Leberpforte. Die in letztere eintretende Pfortader wird deshalb vom Pancreaskörper umhüllt bezw. von hinten her bedeckt; der ductus hepaticus geht aus dem unteren Theil der Leberpforte in den anliegenden Bogen des Zwölffingerdarmes hinein.

An dem oberen Rande des rechten Lappens, in der impressio renalis, liegt der Vorderrand der rechten Niere. Der unter der Niere gelegene Gipfel des Blinddarmgrundes stösst ebenfalls hier noch an die Leber.

Alle übrigen Theile der Leber werden von hinten her durch Grimmdarmtheile (vgl. pg. 123 ff.) bedeckt, und zwar der untere Theil des linken Lappens und des mittleren Lappens vom oberen Quercolon, der rechte Lappen vom Magenbogen bzw. der magenähnlichen Erweiterung des Grimmdarmes. Dieser Theil übt den Druck aus, welcher das Schwinden des rechten Lappens veranlasst. Das untere Quercolon kann die Leber in der Regel nicht erreichen. Nur wenn der linke Leber-Lappen sich bis gegen den Schaufelknorpel verlängert, kann seiner Visceralfläche das untere Quercolon anliegen.

*) In der Regel gelangt er nicht bis zum Fleischtheil, doch kommt es vor, dass der sonst normale linke Leberlappen ausserordentlich lang ist und sogar bis auf den Schaufelknorpel reicht, wenn er sich nämlich zum Ausgleich für den Schwund des rechten Lappens (pg. 73) verlängert hat.

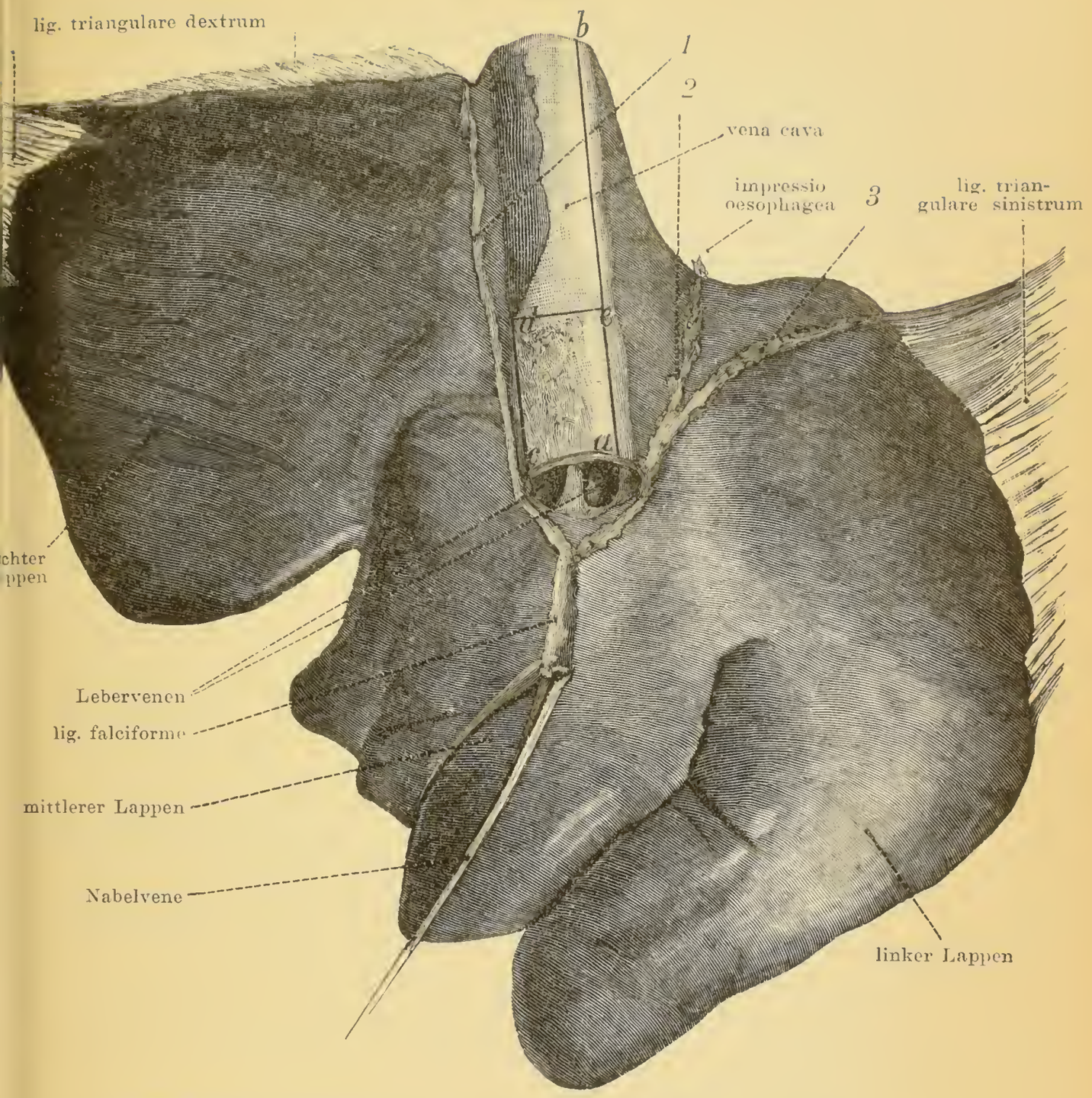

Fig. 8. Zwerchfellfläche der Leber in natürlicher Stellung.

1, 2, 3 ligamentum coronarium, rechter, mittlerer und linker Schenkel. Zwischen ihnen die Netzbeuteltasche (vgl. pg. 134 oben). a b Spaltung der Hohlvene. c d e a das herauszupräparirende Stück (vgl. pg. 155).

Verbindungen.

Die hauptsächlichen Verbindungen, welche die Lage der Leber bestimmen, befestigen sie ausschliesslich an das Zwerchfell. Diese Verbindungen werden hergestellt durch die Hohlvene und die Zwerchfell-Leber-Bänder. Die Hohlvene (vgl. pg. 74 unten) verbindet

sich in der Nähe des Hohlvenenschlitzes innig mit dem Zwerchfell und befestigt so die Leber an dasselbe. Auf der Abbildung (pg. 77) ist die Hohlvene am Zwerchfellloch abgeschnitten. (Der mit dem Zwerchfell verwachsen gewesene und von diesem lospräparirte Theil ist von den Linien c d e a umgeben.)

Als L e b e r - Z w e r c h f e l l - B a n d würde man am besten die G e s a m m t h e i t der vom Zwerchfell zur Leber gehenden Bauchfellfalten bezeichnen, da diese alle ohne erkennbare Grenzen in einander übergehen und ein Ganzes bilden, wie auch die Anheftungslinien an der Abbildung zeigen. Dem (von der Nomenclatur-Commission beibehaltenen) Gebrauche nach unterscheidet mán dabei aber eine Anzahl von Bändern.

Etwa von der Mittellinie des Zwerchfells ab geht das sichelförmige Band, l i g a m e n t u m f a l c i f o r m e, vom Schaufelknorpel aufwärts an die vordere Fläche des mittleren Leberlappens bis zum Hohlvenenschlitz hinauf. In seinem durchsichtigen Rande ist ein stärkerer drehrunder weisslicher Strang eingeschlossen, der mit dem Bande zur Leber geht. Es ist ein ehemaliges (embryonales) Blutgefäss, die obliterirte N a b e l v e n e. Dieselbe beginnt schon am Nabel, verläuft längs der linea alba (pg. 62) unter dem Bauchfell, gelangt so an den Schaufelknorpel und schliesst sich hier dem lig. falciforme an. (Sie wird auch als ligamentum teres bezeichnet.)

An der Hohlvene spaltet sich das lig. falciforme in drei Schenkel (siehe Abbild.) oder vielmehr zunächst in zwei, von denen der linke sich nochmals gabelt. Diese Schenkel erhalten aber zusammen den Namen l i g. c o r o n a r i u m (obwohl es den Verhältnissen beim Pferde wenig entspricht, dass sie als e i n Band bezeichnet werden). Der rechte Schenkel des lig. coronarium begleitet den rechten Rand der Hohlvene, der mittlere Schenkel zieht zur impressio oesophagea und schliesst an den oesophagus (u. das lig. gastro-phrenicum, s. pg. 84) an, der linke Schenkel biegt nach links aus.

Sowohl der rechte als der linke Schenkel treffen am oberen Rand des rechten bzw. linken Leberlappens mit je einem langen und breiten, ebenfalls vom Zwerchfell kommenden Bande zusammen, welches vom Treffpunkt ab lateral an den oberen Leberrand geht. Diese beiden Bänder heissen das rechte und linke breite Band, lig. t r i a n g u l a r e dextrum et sinistrum; das linke ist das längste.

Alle diese Bänder kommen also vom Zwerchfell und gehen an den oberen Rand und die vordere Fläche der Leber. Ihre Anheftungslinien an dieser hängen alle zusammen und bilden eine fast lyraförmige Figur.

Die Leber giebt ihrerseits folgende Bänder ab (nebensächliche Verbindungen):

1. Das Leber-Magen-Band, ligamentum hepato-gastricum. Das Band entspringt an der hinteren Fläche der Leber von der impressio oesophagea bis zur Leberpforte und geht an den Pförtnertheil der kleinen Kurvatur des Magens. Es wird auch als kleines Netz, omentum minus, bezeichnet (vgl. Netzbeutel, pg. 130).

2. Das Leber-Zwölffingerdarm-Band, ligam. hepato-duodenale. Das Band ist sowohl an seinem Leber-Ursprung wie an seiner jenseitigen Anheftung eine Fortsetzung des vorigen. Da, wo der Magen in den Zwölffingerdarm übergeht, am pylorus, erhält das lig. hepato-gastricum eben den Namen lig. hepato-duodenale. Dieses heftet sich dann vom Pförtner ab an den Zwölffingerdarm an. Es entspringt im Umkreis der Leberpforte, geht an die flexura portalis und schliesst an deren Gipfel den Lebergallengang ein. Längs der pars ascendens des Zwölffingerdarms erstreckt es sich aufwärts rechts neben der Leberpforte und dem Pancreas-Körper bis zu der Wurzel des processus caudatus bzw. bis zum foramen epiploicum (s. pg. 92 und 98, No. 9) und schliesst hier an die plica gastropancreatica an, was pg. 93 ff. zu beschreiben sein wird.

3. Das Leber-Nieren-Band, ligam. hepato-renale, ist eine Bauchfellfalte, welche von dem vorderen Rand der rechten Niere an den hinteren Rand der impressio renalis tritt, während das lig. triangulare dextrum an den Vorderrand der impressio sich ansetzt. Das lig. hepato-renale tritt auch an den proc. caudatus und schliesst ebenfalls an die plica gastropancreatica an (pg. 101, No. 24).

Der Magen.

Gestalt.

Der Magen, ventriculus, ist ein musculöser Sack, aussen vom Bauchfell überzogen, innen von einer Schleimhaut ausgekleidet. Er vermag durchschnittlich 12 Liter Inhalt zu fassen und wird durch die vollständige Füllung stark ausgedehnt, so dass der Grössenunterschied zwischen dem vollen, ausgedehnten und dem leeren, zusammengezogenen Magen ein sehr bedeutender ist.

Die Enden des Magens sind wesentlich verschieden. Das eine (linke) stellt einen weiten Blindsack, saccus caecus, dar; das entgegengesetzte dagegen ist verjüngt, offen und geht in den Zwölffingerdarm über. Die Uebergangsstelle heisst der Pförtner, pylorus, und markirt

sich aussen durch eine ringförmige Einschnürung, innen durch eine ebensolche Muskelwulst; letztere bildet mit ihrem Schleimhautüberzug die Pförtnerklappe und umschliesst die bei Pferden offen stehende Pförtneröffnung. Etwa 4—6 cm vor dem Pförtner besitzt der Magen eine andere seichtere Einschnürung: der zwischen dieser und dem Pförtner liegende enge Theil des Magens heisst die Pförtnerhöhle, antrum pylori.

Während so an das Pförtnerende des Magens der Zwölffingerdarm einfach als Fortsetzung sich ansetzt, geht der in den Magen einmündende oesophagus nicht in das entgegengesetzte Magenende; er pflanzt sich vielmehr mit seiner Mündung, cardia, spitzwinklig inmitten des Magens ein, sodass etwa ein Drittel desselben nicht zwischen pylorus und cardia, sondern jenseits (links) der letzteren zu liegen kommt. Dieser ganze beträchtliche Theil des Magens bildet den schon oben erwähnten Blindsack (saccus caecus). Der Gipfel des Blindsacks, d. h. das dem Pförtner entgegengesetzte linke Magenende, hat die Form einer weiten Kuppel.

Auf der Grenze des Blindsackes ungefähr umzieht den Magen eine Einschnürung, welcher im Innern der margo plicatus (der gefranzte Rand) der Schleimhaut entspricht (siehe Magen-Präparat).

Der Magensack ist nun aber nicht gerade gestreckt, sondern scharf zusammengekrümmt. Der Scheitel der Krümmung liegt indessen nicht in der Mitte, sondern fällt viel weiter nach dem Pförtnerende zu, sodass der eine Krümmungsschenkel, der im Gipfel des Blindsackes endigt, bedeutend länger ist als der andere, welcher nur aus der Pförtnerhöhle und noch einem kleinen angrenzenden Theile des Magens besteht. Man unterscheidet daher an dem gekrümmten Magen zwei platte, mässig gewölbte Seitenflächen (eine facies diaphragmatica und eine facies colica) und zwei stark gekrümmte Flächen*), die als Curvaturen bezeichnet werden. Die convex-gekrümmte Fläche heisst curvatura major, die concave curvatura minor. Ueber den Gipfel des Blindsacks hinweg gehen beide ineinander über, am pylorus verlängern sie sich in die Ränder des Zwölffingerdarms. Die cardia liegt in der curvatura minor und zwar vom Scheitel der Magenkrümmung etwa ebensoweit als das antrum

*) Die beiden gekrümmten Flächen (Curvaturen) und die beiden Seitenflächen gehen, sich abrundend, ohne scharfe Grenze in einander über. Es wäre vielleicht vortheilhafter, einfach nur zwei halbrund gewölbte Seitenflächen zu unterscheiden, welche in dem convexen Rand und in dem concaven Rand zusammenstossen, d. h. die Curvaturen nicht als Flächen, sondern als Ränder zu betrachten. Indessen ist es üblich geworden, vier Magenflächen zu beschreiben.

pylori entfernt. Beide liegen daher in gleicher Höhe und auch, infolge der starken Zusammenkrümmung des Magens nahe nebeneinander, getrennt durch die tiefste Partie der curvatura minor. Der ganze, jenseits der cardia liegende saccus caecus überragt also den pylorus, d. h. um den saccus caecus ist der linke Schenkel der Magenkrümmung länger als der rechte.*)

Als den Grund des Magens, fundus, bezeichnet man den mittleren Theil der grossen Kurvatur, welcher der tiefsten Einbuchtung der curvatura minor gegenüberliegt.

Lage.

Die Lage des so gestalteten Magens ist, wie die der Leber, in der Hauptsache durch die Lage des Zwerchfells bestimmt. Der Magen liegt nämlich ebenfalls unmittelbar an der hinteren Fläche des Zwerchfells und zwar grösstentheils an der linken Hälfte desselben.

Der Blindsack des Magens reicht am weitesten nach oben und demnach, der Schräglage des Zwerchfells entsprechend, auch am weitesten nach hinten, indem er links neben den crura medialia des Zwerchfells, etwa handbreit unter der Rückenwand, mit einer Seitenfläche an dem Zwerchfell liegt.

Der Gipfel des Blindsackes ist etwas nach oben und etwas nach vorn gekrümmt. Von ihm aus zieht nun der Magen, entsprechend seiner oben beschriebenen Krümmung und der Zwerchfellstellung und immer mit einer Seitenfläche dicht der linken Zwerchfellsfläche anliegend, etwas nach hinten, dann nach unten und nach vorn, sodass der Pförtnertheil, im Ganzen genommen, am weitesten nach unten und zugleich nach vorn liegt. Das Ende des Pförtnertheils mit der Pförtnerhöhle und dem Pförtner krümmt sich dann wieder dorsal (als der kurze Schenkel der Magenkrümmung) und überschreitet dabei zugleich die Medianebene nach

*) In den Lauf des Digestionstractus eingeschaltet ist, wie sich aus obigem ergiebt, nur der Theil des Magens von der cardia bis zum pylorus. Der jenseits (links) von der cardia liegende saccus caecus ist ein seitliches Anhängsel, ein Auswuchs über der cardia, ein Divertikel, eine Art Nebenmagen (wie sich solche in höchster Ausbildung bei den Wiederkäuern finden). Als solchen kennzeichnen ihn, abgesehen von seiner Lage, auch die äussere Einschnürung des Magens an der Blindsackgrenze und seine Schleimhaut, die nicht der übrigen Magenschleimhaut, sondern der des oesophagus entspricht. Da er jedoch mit dem eigentlichen Magen (Verdauungsmagen) in weit offener Verbindung steht, so wird er nicht als besonderer Magen gerechnet (obwohl das schliesslich ebenso berechtigt wäre, wie beim Pansen des Rindes).

rechts hin (siehe unten). Der Magen liegt also in der Hauptsache, wie das Zwerchfell, von hinten-oben (Blindsack) nach vorn-unten (Pförtnertheil).

Wie aber beim Zwerchfell näher beschrieben worden ist, geht dasselbe nicht allein im Ganzen schräg von oben-hinten nach unten-vorn, sondern jede Zwerchfellshälfte geht ausserdem für sich schräg von hinten-aussen nach vorn-innen zur Mittellinie, und zwar während der Inspiration in gerader Richtung, während der Exspiration im Bogen.

Die Lage der vom Gipfel des Blindsackes zum Pförtner gehenden Längsachse des Magens zur Medianebene muss sich nach dieser Stellung speciell der linken Zwerchfellshälfte richten.

Der Magen ist daher keineswegs quer zur Medianebene, aber auch nicht parallel zu derselben (sagittal), sondern mehr oder weniger schräg gestellt.

Der am weitesten nach hinten und oben an der linken Zwerchfellshälfte gelegene Blindsack liegt auch am weitesten nach aussen, also am weitesten links ab von der Medianebene. Von hier zieht sich der Magen, wie die linke Zwerchfellshälfte, nach vorn-unten und medianwärts, also nach rechts. Mit dem Pförtnertheil passirt er, sich schärfer nach rechts umbiegend, die Medianebene, sodass im Ganzen etwa der kurze Schenkel der Magenkrümmung rechts von der Medianebene liegt. Der Scheitel der kleinen Curvatur fällt ungefähr in die Medianebene.

Die dem Zwerchfell anliegende Seitenfläche des Magens liegt demnach nach aussen und vorn (laterale, vordere oder Zwerchfellsfläche), die der Bauchhöhle zugewendete Fläche (Grimmdarmfläche) nach innen und hinten. Der convexe Rand des Magens (grosse Curvatur) ist grösstentheils nach hinten, oben und aussen, nur am rechten Ende nach unten und vorn gewendet. Der entgegengesetzte concave Rand (kleine Curvatur) sieht dementsprechend nach vorn, innen und unten.

Fassen wir das Ganze zusammen, so liegt demnach der leere Magen grösstentheils links von der Medianebene, mit seiner lateralen vorderen Fläche an der linken Zwerchfellshälfte und überschreitet nur mit einem kleinen Theil die Medianebene nach rechts; er liegt somit in der Schaufelknorpelgegend und reicht in die linke Nebenrippengegend mehr oder weniger hinein. Er liegt mit dem Blindsack höher und weiter nach hinten als mit dem Pförtnertheil und ist mehr oder weniger schräg zur Medianebene gestellt. Seine Längsachse zieht demnach von hinten, oben und aussen (links) nach vorn, unten und innen (rechts) und biegt sich am rechten

Ende schärfer nach rechts und gleichzeitig wieder nach oben (kurzer Schenkel der Magenkrümmung). Der Pförtner liegt also am weitesten nach rechts; am tiefsten dagegen liegt der an die Pförtnerhöhle grenzende Theil der grossen Kurvatur.

Die vorbeschriebene Lage nimmt der Magen im leeren Zustande ein. Dem Grade der Füllung entsprechend verändert er aber in gewisser Weise seine Form und damit auch seine Lage.

Der gefüllte Magen bleibt zusammengebogen wie der leere, behält auch seine Lage der Richtung nach völlig bei; seine Wände dehnen sich nur mit zunehmender Füllung immer weiter aus. Da aber der zusammengebogene und ausserdem fixirte concave Rand (vom Blindsack abgesehen) keiner bedeutenden Expansion fähig ist, so dehnt sich, indem die Seitenflächen sich weiten, hauptsächlich der convexe Rand des Magens immer mehr aus. Seiner Krümmung entsprechend verschiebt er sich nach oben (am Blindsack), nach hinten (am mittleren Theil) und nach unten (am Pförtnertheil). Die Vergrösserung des Magens hat also lediglich den Effect, dass der Magen mit dem Blindsack höher, bis unter die Rückenwand, mit dem fundus weiter nach hinten-aussen in die regio parachondriaca sinistra und mit dem rechten Theil weiter abwärts reicht.

Nachbarschaft.

Die laterale vordere oder Zwerchfellsfläche des Magens liegt mit ihrem grössten Theil an der linken Zwerchfellshälfte und deckt so den links neben den crura medialia gelegenen Theil des centrum tendineum (während rechts von den crura medialia auf dem centrum tendineum der rechte Leberlappen liegt). Der am weitesten nach unten reichende Pförtnertheil des Magens liegt indessen an der hinteren Fläche des linken und des mittleren Leberlappens, über dessen oberen Rand der oesophagus an den Magen tritt. Der Pförtner des Magens speciell liegt am oberen Rand des mittleren Leberlappens und an dem Uebertritt der Hohlvene auf die Leber.

Der mehr oder weniger gefüllte Magen dehnt sich entsprechend weiter nach hinten neben der pars costalis des Zwerchfells aus, ohne indessen bis zum Rippenbogen zu gelangen; dabei schiebt sich die Milz zwischen ihn und das Zwerchfell ein. Ebenso bedeckt er nach unten ein grösseres Stück des linken und mittleren Leberlappens, als der leere Magen.

Der Blindsack des Magens nähert sich um so mehr, je stärker der Magen gefüllt ist, dem crus laterale sinistrum und hiatus aorticus

des Zwerchfells sowie dem vorderen Theil der linken Niere und ist hier der Spitze des linken Pankreaslappens und dem vorderen Winkel der Milz benachbart.

Der Scheitel (d. h. die tiefste Stelle) der kleinen Curvatur ist der Leber, zwischen der impressio oesophagea und dem Hohlvenen-eintritt, zugewendet. An dieser Stelle kann man über die kleine Curvatur des Magens und den oberen Leberrand hinweg zwischen Leber und Zwerchfell in den sogenannten vorderen Theil des Netzbeutelraumes hineingelangen (siehe Netzbeutel pg. 133, unten).

Die grosse Curvatur, soweit sie nach hinten gerichtet ist, stösst an den concaven Rand der Milz und an Dünndarmschlingen; am gefüllten Magen schiebt sie sich, wie schon gesagt, weiter nach hinten und zwar eventuell an der Medialfläche der Milz vorbei, so dass die Milz zwischen Magen und Zwerchfell zu liegen kommen kann.

Der nach unten gewendete Theil der grossen Curvatur und die der Bauchhöhle zugekehrte mediale Seitenfläche (facies colica, Grimmdarmfläche) stossen an Grimmdarmtheile und zwar an das obere Quercolon nach unten und an den Magenbogen (vgl. pg. 126, oben) nach hinten.

Verbindungen.

Die hauptsächlichen Verbindungen des Magens kommen vom Zwerchfell und von der ihrerseits am Zwerchfell fixirten Leber. Sie werden hergestellt durch das Zwerchfell-Magen- und Leber-Magenband, ausserdem aber durch den oesophagus, und gehen alle an die kleine Curvatur des Magens.

1. Der oesophagus tritt, wie schon beschrieben worden ist, durch den hiatus oesophageus des Zwerchfells hindurch über die impressio oesophagea der Leber hinweg und pflanzt sich innerhalb der linken Magenhälfte in die kleine Curvatur. Dieser Punkt des Magens (cardia) ist also am Zwerchfell fixirt.

2. Das Zwerchfell-Magenband, ligamentum gastro-phrenicum, entspringt längs der crura medialia des Zwerchfells, umfasst daher den hiatus oesophagus; es hüllt zwischen seinen hier weit auseinander weichenden Blättern den oesophagus bis zum Magen ein. [Ausserdem liegen in ihm die den oesophagus begleitenden nn. vagi (pg. 31) und die vom hiatus aorticus kommende art. gastrica sinistra (pg. 103)]. Seine Ursprungslinie setzt sich neben dem hiatus aorticus in diejenige des suspensorium lienis (pg. 87) fort. Die Anheftungslinie am Magen läuft an der curvatura minor von der cardia (die durch das Band umfasst wird) links bis

zum Scheitel des saccus caecus. Hier trifft das Band mit dem „Milz-Magenband" (s. unten) zusammen. An der cardia schliesst sich ihm nach rechts das folgende Band und von unten her der mittlere Schenkel des lig. coronarium hepatis (pg. 78) an. Eine Abzweigung bzw. Fortsetzung ist die plica gastro-pancreatica (s. pg. 92 bezw. 96).

Da das Zwerchfell-Magenband nur wenige (etwa 3) cm lang ist, so zieht es den concaven Rand des Blindsackes ziemlich straff an das Zwerchfell heran.

3. Das Leber-Magenband, ligamentum hepato-gastricum, geht an den rechts von der cardia gelegenen Theil der kleinen Curvatur. Sein Ursprung ist pg. 79 beschrieben. Am oesophagus hängt es zusammen mit dem Zwerchfell-Magenband. Es geht am Pförtner über in das Leber-Zwölffingerdarmband (s. pg. 79 u. 98). Dieses Band wird auch als kleines Netz, omentum minus, bezeichnet.

Mit diesen beiden Bändern tritt also das peritonaeum an die ganze curvatura minor des Magens vom Scheitel des Blindsackes bis zum Pförtner hin. Es zieht von hier aus beiderseits über die Seitenflächen des Magens, diesen einhüllend, um an der ganzen curvatura major wieder zusammen zu schliessen und als grosses Netz, Netzbeutel, omentum majus, vom Magen an der Milz vorbei nach dem Grimmdarm zu ziehen. Der Netzbeutel erfordert später eine besondere Beschreibung. Hier sei nur erwähnt, dass er vom Magen aus sich zunächst an der Milz anheftet, die dadurch in ganzer Länge mit dem Magen verbunden wird. Dieser Theil des Netzbeutels führt auch den Namen „Milz-Magen-Band", lig. gastrolienale. (pg 87 u. 132)

Da am Gipfel des Blindsackes grosse und kleine Curvatur zusammenstossen, so muss hier das von der ersteren abgehende grosse Netz mit dem an der kleinen Curvatur angehefteten Zwerchfell-Magenband zusammenhängen. Da ferner das letztere, wie oben gesagt, mit dem Aufhängeband der Milz, suspensorium lienis, verschmilzt, so erklärt es sich, dass am Gipfel des Blindsackes das Aufhängeband der Milz, das Zwerchfell-Magenband und der Netzbeutel (Milz-Magenband) in Zusammenhang stehen.

Das sogenannte Magen-Zwölffingerdarm-Band, plica gastropancreatica, endlich ist eine Abzweigung des lig. gastro-phrenicum und wird pg. 92 bezw. 96 genau beschrieben.

Die Milz.

Gestalt.

Die Milz, lien, ist ein plattes Organ, eigentlich eine in die Blut-Bahn eingeschaltete Lymphdrüse, von sensenförmiger Gestalt.

Dieselbe hat demnach zwei Seitenflächen, einen convexen Längsrand und einen concaven, ein spitzes Ende (Milzspitze) und ein breites (Milzbasis). Der Winkel zwischen der Basis und dem convexen Rand heisst gemäss seiner Lage der hintere, der von der Basis und dem concaven Rand gebildete dagegen der vordere Winkel der Milz. Am concaven Rand ist die Milz am dicksten und hat hier eine Rinne (Milzrinne, hilus lienalis); in dieser verlaufen die Gefässe und Nerven, welche am vorderen Winkel ein- und austreten. Die Länge der Milz beträgt etwa 50 cm, ihre Breite an der Basis 20—25 cm, ihre Dicke 2—3 cm. Sie besitzt ausser ihrem serösen Ueberzuge noch eine besondere Bindegewebskapsel. Dieselbe lässt, wenn sie eintrocknet, das (durch seinen Blutgehalt) kirschrothe bis kaffeebraune Milzgewebe vollkommen durchschimmern. Im frischen Zustande jedoch ist das Durchscheinen gedämpft, so dass eine grünspanige oder bläulich-graue Färbung entsteht.

Lage und Nachbarschaft.

Die Milz liegt in der linken Nebenrippengegend mit der Basis nach oben, dem convexen Rand nach hinten und dem concaven Rand nach vorn gekehrt.

Die Basis befindet sich lateral neben der linken Niere unter den oberen Enden der letzten Rippen; der vordere Winkel liegt neben dem vorderen Ende der linken Niere unter dem crus laterale sinistrum des Zwerchfells, berührt die Spitze des linken Pancreaslappens und stösst an den Gipfel des Magen-Blindsackes.

Von der Basis aus zieht die Milz nach unten und vorn derartig, dass ihre laterale Seitenfläche (facies diaphragmatica) dem Rippentheil der linken Zwerchfellshälfte platt anliegt und der concave Rand etwa die Grenze zwischen Zwerchfellfleisch und centrum tendineum innehält. Der concave Rand ist demnach der grossen Curvatur des leeren Magens, welcher ja dem sehnigen Theil der linken Zwerchfellshälfte anliegt, hinten benachbart. Die mediale, der Bauchhöhle zugewendete Fläche wird von Dünndarmschlingen begrenzt.

Wenn der Magen sich füllt und sein convexer Rand sich nach hinten ausdehnt, so kann er sich an der medialen Fläche der Milz nach hinten vorbeischieben, so dass diese zum Theil zwischen Magen und Zwerchfell zu liegen kommt. Indessen hat Prof. Marek-Budapest durch Untersuchung per rectum festgestellt, dass die Milz in der linken Flankengegend erheblich hinter dem Rippenbogen zu fühlen ist. Die Milz dürfte sich daher je nach der Magenfüllung m. o. w. nach hinten verschieben.

Verbindungen:

Die Lage der Milz wird fixirt einmal durch die im vorderen Winkel ein- und austretenden Gefässe und Nerven, hauptsächlich aber durch zwei Bänder.

1. Das Aufhängeband der Milz, suspensorium lienis, ist eine Bauchfellfalte, welche lateral neben und vor der linken Niere von der 18. Rippe ab bis zum hiatus aorticus hin sich absetzt und hier mit dem Zwerchfell-Magenband zusammenhängt. (Der bisweilen gebrauchte Name Milznierenband ist also dafür nicht passend: nur, wenn bei der Exenteration die Lage verzogen wird, scheint es, als ob das Band von der ventralen Fläche der linken Niere sich abzweige).

2. Der Netzbeutel geht von der ganzen curvatura major des Magens ab und befestigt sich an der Milzrinne vom vorderen Winkel bis herab zur Spitze der Milz. Er verbindet so den concaven Rand der Milz mit dem convexen des Magens. Zwischen dem Blindsack und dem oberen Theil der Milzrinne ist diese Verbindung sehr kurz und besteht aus straffem, dem übrigen Netz unähnlichem Gewebe. Speciell dieser Theil oder auch die ganze Verbindung zwischen Milz und Magen wird als Milz-Magenband, lig. gastrolienale, bezeichnet. Jedenfalls ist dieses Band aber ausschliesslich durch den Netzbeutel gebildet und nichts weiter als ein Theil desselben.

Am Gipfel des Blindsackes hängt der Netzbeutel oder das Milz-Magenband, wie beim Magen schon hervorgehoben worden ist, mit dem oberen Ende des Zwerchfell-Magenbandes zusammen. Da dieses ausserdem, wie auch schon erwähnt, ebenda mit dem Aufhängeband der Milz verschmilzt, so findet an dieser Stelle, d. h. am vorderen Winkel der Milz, ein Zusammenhang aller drei Bänder statt.

Der convexe (hintere) Rand der Milz ist frei von allen Verbindungen.

Die Bauchspeicheldrüse.

Die Bauchspeicheldrüse, das pancreas, besteht aus dem Körper, dem rechten und linken Lappen. Der Körper, corpus, schiebt sich von oben und hinten her in die flexura portalis des Zwölffingerdarms ein und die beiden Ausführungsgänge münden in den Scheitel dieser Krümmung (s. pg. 90). Der Körper des pancreas liegt also an der hinteren Fläche des mittleren Leberlappens, gerade auf der Leberpforte, und ist an dieser festgewachsen bis aufwärts zur Wurzel des processus caudatus. Von da ab bleibt zwischen Leber und pancreas ein Durchgang (s. pg. 133).

Ueber und hinter dem oberen Leberrand gabelt sich das pancreas

in den rechten und linken Lappen. In der Gabelung tritt von hinten her der Stamm der Pfortader trennend zwischen die beiden Lappen. An dieser Stelle liegt die Pfortader zugleich unmittelbar unter der Hohlvene, die hier ebenfalls im Begriff ist, zur Leber, aber an deren Vorderfläche, zu treten. Die Pfortader dagegen verläuft an der Hinterfläche der Leber zur Leberpforte. Sie ist dabei in eine Rinne des Pancreaskörpers eingebettet, meist aber davon nicht ringartig umgeben.*)

Der rechte kürzere Lappen der Bauchspeicheldrüse, caput pancreatis, schiebt sich mit dem duodenum über den oberen Leberrand hinaus unter die rechte Niere. Er liegt hier rechts neben der Pfortader an der Hohlvene und bedeckt mit seiner Spitze von unten her noch zum Theil die ebenfalls der Hohlvene anliegende rechte Nebenniere. Seine obere Fläche ist ohne serösen Ueberzug und bindegewebig mit der Niere und der Hohlvene verbunden (vgl. pg. 99, No. 14).

Der linke Lappen, cauda pancreatis, biegt von der Pfortader scharf nach links und etwas nach hinten-oben ab und geht, quer hinter der ampulla duodeni (pg. 89) und vor der vorderen Gekröswurzel, nach links bis unter die crura diaphragmatis. Er liegt auf diesem Wege der curvatura minor des Magens gegenüber (d. h. hinter und über ihr), über deren Bucht er gewissermassen eine Brücke schlägt von der ampulla duodeni bis zum saccus caecus des Magens. Hier liegt die Spitze des Lappens zwischen der linken Niere, dem Blindsack des Magens und dem vorderen Winkel der Milz in der Nachbarschaft des hiatus aorticus. Auch die linke Nebenniere und das linke ganglion coeliacum des sympathicus (pg. 106) stossen mit der Pancreasspitze zusammen.**)

Die nach oben gewendete Fläche, die facies dorsalis des linken Lappens liegt demnach unter der Hohlvene und der aorta. Sie bedeckt ferner von unten her die aus dem vorderen Milzwinkel kommende Milzvene und die art. coeliaca, sowie die Leberarterie (siehe pg. 102 ff.). Ueber der oberen Fläche des linken Pancreas-Lappens liegen also vier grosse Gefässe: Hohlvene, aorta, Leberarterie und Milzvene.

---

*) Häufig findet sich zwischen Hohlvene und Pfortader, also über die letztere hinwegziehend noch ein dünner Verbindungssteg beider Pancreaslappen, sodass hier am Eintritt der Pfortader in die Drüse, doch eine ringförmige Umfassung der ersteren stattfindet.

**) Die Pancreasspitze ist häufig förmlich gegabelt. Ein Zipfel schiebt sich dann über die Nierenspitze ein, schmiegt sich also dicht der Rückenwand an (bei der Obductionsstellung des Pferdes verschwindet er daher in der Tiefe und ist schwer herauszupräpariren), der andere Zipfel liegt lose (bei der Section oberflächlich) zwischen Niere und saccus caecus.

Die nach hinten und unten gekehrte Fläche der Bauchspeicheldrüse liegt in ihrer ganzen Ausdehnung auf Dickdarmtheilen, und zwar der rechte Lappen hauptsächlich auf dem Grunde des Blinddarms, sein linker Rand sowie der Körper und der linke Lappen auf der magenähnlichen Erweiterung des Grimmdarms bis zum Mastdarm-Anfang hin (vgl. auch pg. 128). Die ventrale Drüsenfläche kann daher die Darmfläche der Bauchspeicheldrüse, facies intestinalis, genannt werden.

Diese Fläche ist nun direct auf der Muskelwand des Grimmdarmes bzw. Blinddarmgrundes bindegewebig festgewachsen, sodass sich also keine serosa zwischen beide schiebt, vielmehr im Verwachsungsfeld sowohl der Darm als das pancreas des serösen Ueberzuges entbehren.

Da das pancreas mit dem corpus andrerseits in die flexura portalis des duodenum eingeschoben ist, letzteres auch mit dem rechten Lappen begleitet, und da diese Theile der Drüse mit dem duodenum verbunden sind, so wird das duodenum dadurch speciell an die magenähnliche Erweiterung des Grimmdarms herangezogen und befestigt (Brücke für den Uebertritt des Netzbeutels, vgl. pg. 131).

Eigenartig unvollständig und complicirt gestaltet sich in Folge dieser Verhältnisse die seröse Umhüllung des pancreas. Dieselbe wird am besten erst nach Beschreibung des Zwölffingerdarmes besprochen (pg. 92 ff.).

Die Drüse hat einen grossen Ausführungsgang, den ductus pancreaticus [Wirsungi] und einen kleineren, den d. pancreaticus accessorius [Santorini]. Das Verhalten dieser Gänge wird beim Zwölffingerdarm beschrieben.

Zwölffingerdarm.

Lage und Nachbarschaft.

Der Zwölffingerdarm,*) duodenum, setzt sich an den Pförtner des Magens an, beginnt also an der hinteren Fläche des mittleren Leber-Lappens.

Da der pylorus das oberste Ende des rechten Magenschenkels bildet, so krönt der Anfang des duodenum gewissermassen das Magen-Ende und scheint es zu erhöhen. Dieser Anfang ist erweitert (ampulla

*) Es ist aus practischen Gründen gerechtfertigt, den Zwölffingerdarm nicht beim Darmkanal, sondern gewissermassen als Fortsetzung des Magens gleich neben diesem zu besprechen. Derselbe steht mit Magen, Leber und besonders Bauchspeicheldrüse in den nächsten Beziehungen und wird auch bei der Exenteration mit diesen in Zusammenhang gelassen.

duodeni, birnförmige Erweiterung). Noch mit der Ampulle biegt sich aber das duodenum sofort scharf rechts neben dem pylorus abwärts, geht am linken Rand der Leberpforte und des corpus pancreatis herab, krümmt sich unter dessen Ende nach rechts und steigt nun am rechten Rande der Leberpforte und des corpus pancreatis wieder aufwärts.

Das duodenum umkränzt also die Leberpforte und deshalb wird diese scharf ausgeprägte Krümmung als flexura portalis (s. Fig. 9 pg. 94) bezeichnet. Sie hat zwei Schenkel, einen absteigenden linken, pars descendens, und einen aufsteigenden rechten, pars ascendens.*) Der Gipfel oder Scheitel der Krümmung ist abwärts gekehrt; ihre Concavität ist vom corpus pancreatis ausgefüllt, also dorsal gerichtet.

In den Gipfel der flexura portalis (Fig. 9, c) des Zwölffingerdarms mündet von unten her der ductus hepaticus. Die Einmündungsstelle bildet im Inneren des Darmes eine Schleimhaut-Erhebung, die papilla duodeni [Santorini], deren Raum als diverticulum duodeni [Vateri] bezeichnet wird. Der Hauptausführungs-Gang des pancreas geht mit dem Ende des corpus pancreatis zwischen duodenum und Leber hindurch bis zum unteren Rande des duodenum und mündet mit dem duct. hepaticus zusammen in die papilla duodeni. Der ductus accessorius dagegen tritt aus einem kleinen Drüsenzipfel hervor, welcher sich stets auf die der Leber abgewandte Fläche des Gipfels der flexura portalis schiebt, und mündet hier für sich dem Hauptgang gegenüber: die Mündung ist als kleine Erhabenheit auf der Darmwand erkennbar.

In Verlängerung des rechten aufsteigenden Schenkels der flexura portalis zieht der Zwölffingerdarm dann in gerader Richtung aufwärts.

---

*) Es ist in der Veterinäranatomie üblich geworden, hier von einer doppelten Krümmung des duodenum zu sprechen, dieselbe einem „liegenden S“ zu vergleichen und als ansa sigmoidea zu bezeichnen. Das ist nicht haltbar. Die erste Krümmung soll ihre Convexität aufwärts kehren. Damit ist die ampulla duodeni gemeint, die allerdings den pylorus, wie oben gesagt, krönt. Aber sie verläuft gar nicht aufwärts, sondern krümmt sich sofort abwärts und wird pars descendens der flexura portalis. Eine Doppelkrümmung kann man nur heraus construiren, wenn man das aufsteigende rechte Magenende mit dazu nimmt. Auch dann aber wäre diese angebliche Doppelkrümmung kein „liegendes S“. Denn wie man ein solches auch lege, es sieht immer so aus: ∽, d. h. der linke Bogen ist abwärts, der rechte aufwärts convex. Am duodenum + rechten Magenende ist es umgekehrt ∾. Desshalb sollte man diese gezwungene Construction ganz fallen lassen. Das duodenum macht nach seinem Austritt aus dem pylorus einfach eine (so ∪ geformte) Krümmung, welche die porta hepatis umkränzt und deshalb flexura portalis zu nennen ist. Bei den Wiederkäuern verhält es sich anders.

Er liegt dabei rechts neben der Bauchspeicheldrüse und Leberpforte an dem rechten Leberlappen, geht über die Wurzel des proc. caudatus hinweg und nach hinten über den oberen Rand der Leber hinaus lateral neben die rechte Niere. Dieses ganze Stück wird zur pars ascendens gerechnet. (Vgl. pg. 94, Fig. 9, d.)

Soweit er an der hinteren Leberfläche liegt, ist er vom Grimmdarm (magenähnliche Erweiterung) bedeckt und sogar mittelst der Bauchspeicheldrüse daran befestigt (vgl. pg. 89).

Nachdem er den oberen Leberrand überschritten hat, geräth er zwischen die Niere bzw. die Lendenmuskeln einerseits und den Blinddarmgrund andrerseits und verbindet sich mit diesen Organen (s. unten). Am hinteren Rand der Niere biegt er sich einwärts um und geht nun gerade quer durch die Bauchhöhle, unter der Wirbelsäule bzw. unter aorta und vena cava, zwischen den beiden Gekröswurzeln (s. pg. 111 ff.), hindurch nach der linken Körperseite. Hier kommt er hinter die linke Niere und neben den Anfang des Mastdarmes zu liegen und geht in den Leerdarm über.

Er umkränzt also den lateralen und hinteren Rand der rechten Niere. Die Krümmung, mit der er die Querrichtung einschlägt, wird daher am besten als flexura renalis bezeichnet. In dieser Krümmung erreicht die pars ascendens ihr Ende und es beginnt die pars transversa, welche an der linken Niere (durch Uebergang in den Leerdarm) endet.

Verbindungen.

Das duodenum nimmt bezüglich seiner Verbindungen dem ganzen übrigen Darm gegenüber eine gesonderte Stellung ein.

Während die seröse Befestigung des ganzen übrigen Darmes, das Gekröse, von sogenannten Gekröswurzeln unter der Wirbelsäule herkommt, erhält das duodenum allein seine Befestigung nicht von der Gekröswurzel.

Die Befestigungen des duodenum bestehen vielmehr aus einer Anzahl von verschiedenen Organen herkommender und danach besonders benannter Bänder, die freilich am Darm sich ununterbrochen an einander reihen und so ebenfalls ein fortlaufendes Gekröse, das mesoduodenum, bilden. Dasselbe heftet sich längs des ganzen duodenum an; die Anheftungslinie heisst der Gekrösrand des duodenum.

Im Gegensatz zu dem langen und grosse Beweglichkeit gestattenden Gekröse des übrigen Dünndarmes ist das Gekröse des Zwölffingerdarms (von den Ursprüngen bis zur Darmanheftung gemessen)

kurz, fixirt ihn völlig in seiner Lage und zwingt ihn durch seine eigenthümliche Anordnung jene oben beschriebenen Windungen zu machen. Die Darstellung, als ob das duodenum ausser dem mesoduodenum noch andere Bänder habe, beruht auf einem Irrthum (siehe unten).

Die etwas complicirten Verhältnisse des mesoduodenum sollen hier zunächst kurz wie folgt zusammengefasst werden:

Das mesodnodenum besteht aus 5 aneinander gereihten Bändern. 1. lig. hepato-duodenale, 2. plica gastro-pancreatica, 3. lig. reno-duodenale, 4. lig. transversum, 5. lig. recto-duodenale.

1. Das lig. hepato-duodenale entspringt als Fortsetzung des hepato-gastricum (s. pg. 79) um die Leberpforte herum und heftet sich an die flexura portalis. Es reicht an der pars ascendens duodeni aufwärts bis zur Wurzel des processus caudatus der Leber.

2. Die plica gastro-pancreatica ist eine Abzweigung des lig. gastro-phrenicum*) und kommt eigentlich von dem crus mediale dextrum des Zwerchfells. Da sich aber das lig. gastro-phrenicum an den zur curvatura minor gehörigen Rand des Magenblindsacks anheftet, so ist der Anfang der plica gastro-pancreatica auch an jenen angeschlossen und scheint von ihm seinen Ausgang zu nehmen.

Die plica schliesst zwischen ihren beiden Blättern nun den linken Lappen des pancreas (soweit er nicht mit anderen Organen verwachsen ist) ein und zieht an ihm zum Pancreaskörper. Damit erreicht sie die flexura portalis des duodenum und heftet sich an deren beide Schenkel an, nämlich diesseits des Pancreaskörpers an der birnförmigen Erweiterung und jenseits an der pars ascendens. Letztere Anheftung reicht von der Wurzel des processus caudatus an bis zum oberen Leberrand. Hier wird die plica also zur Fortsetzung des ligamentum hepato-duodenale, dessen Leberursprung an der Wurzel des processus caudatus aufhört.

Aus diesem Verlauf der plica, der sich am besten an den beigegebenen Abbildungen pg. 94 und 95 verfolgen lässt, ergeben sich noch folgende bemerkenswerthe Einzelheiten:

Die plica überbrückt die curvatura minor des Magens, indem sie vom saccus caecus bis über den pylorus an die ampulla duodeni zieht. Es gewinnt den Anschein, als ob sie es sei, die den Magen zu seiner Krümmung zusammenzieht. Dem Centrum der curvatura minor gegenüber tritt sie mit einem scharfen bogigen Rand am pancreas frei hervor. Die curvatura minor des Magens umschliesst so mit jenem Rand der

*) Es setzen sich also beide Bänder des Magens, das hepato-gastricum und das gastro-phrenicum, auf das duodenum fort.

plica zusammen ein förmliches Loch, in dessen Grunde die Hohlvene sichtbar wird. (Auf der Abbildung ist eine Sonde in diesen Raum eingeführt.)

Die plica überbrückt aber ebenso die Concavität der flexura portalis des duodenum und scheint daher auch diese zusammenzuhalten, indem sie sich an die ampulla duodeni (in der Abbildung mit b bezeichnet) und an die pars ascendens (Abbildung d) anheftet.

Indem die plica das pancreas einschliesst, weichen ihre beiden Blätter natürlich auseinander. Das eine Blatt überkleidet die dorsale (vordere) Fläche des pancreas und heftet sich längs der Befestigung des linken Pancreaslappens quer über die Hohlvene und an den oberen Leberrand an. Es überzieht dabei namentlich denjenigen Theil des Pancreaskörpers, welcher der Wurzel des processus caudatus der Leber gegenüberliegt. Dieses Blatt kleidet also den hier zwischen pancreas und Leber befindlichen von rechts nach links führenden Durchgang aus. Dieser Durchgang heisst foramen epiploïcum [Winslowi], das Winslowsche Loch (siehe Netzbeutel pg. 133)*). Das ventrale Blatt dagegen schliesst sich mit dem linken Pancreaslappen dem Grimmdarm an, gelangt aber dadurch ebenfalls an das duodenum, da beide Därme mittelst des pancreas verbunden sind (pg. 89). [Die plica gastro-pancreatica ist identisch mit dem Magen-Zwölffingerdarmband, der plica venae portae und dem ligam. gastro-pancreaticum anderer Autoren.]

3. Das ligamentum reno-duodenale geht an denjenigen Theil des Zwölffingerdarmes, welcher die rechte Niere umkränzt und die flexura renalis bildet. Der Zwölffingerdarm geräth hier bekanntlich zwischen Niere und Blinddarm. Das Band bildet sich nun so, dass das eine Blatt von der Niere, das andere Blatt vom Blinddarmgrund her sich abzweigt, sodass das duodenum mit beiden Organen verbunden ist, ohne dass deshalb zwei verschiedene Bänder vorhanden wären. [Den Eindruck, als ob zwei verschiedene Bänder vorhanden wären, kann man irrthümlich bei der Exenteration erhalten, wobei man das duodenum erst vom Blinddarm trennt, es dann aber auch noch an der Niere befestigt findet.] Das Band schliesst am oberen Leberrand an die plica gastro-pancreatica an. Dieser Anschluss stellt zugleich als Verbindung zwischen Leber und Niere das Leber-Nierenband (pg. 79) dar bzw. hängt damit zusammen.

---

*) In der Figur 10, pg. 95 ist dieses dorsale Blatt allein erhalten und freigelegt. Das foramen epiploicum und auch der processus caudatus liegen unter ihm, sind daher nicht sichtbar. Der Weg des foramen epiploicum ist jedoch durch eine unter dem Bande punktirte Sonde angedeutet.

4. Das ligamentum transversum befestigt denjenigen Theil des duodenum, welcher von der rechten Niere fort unter der Wirbel-

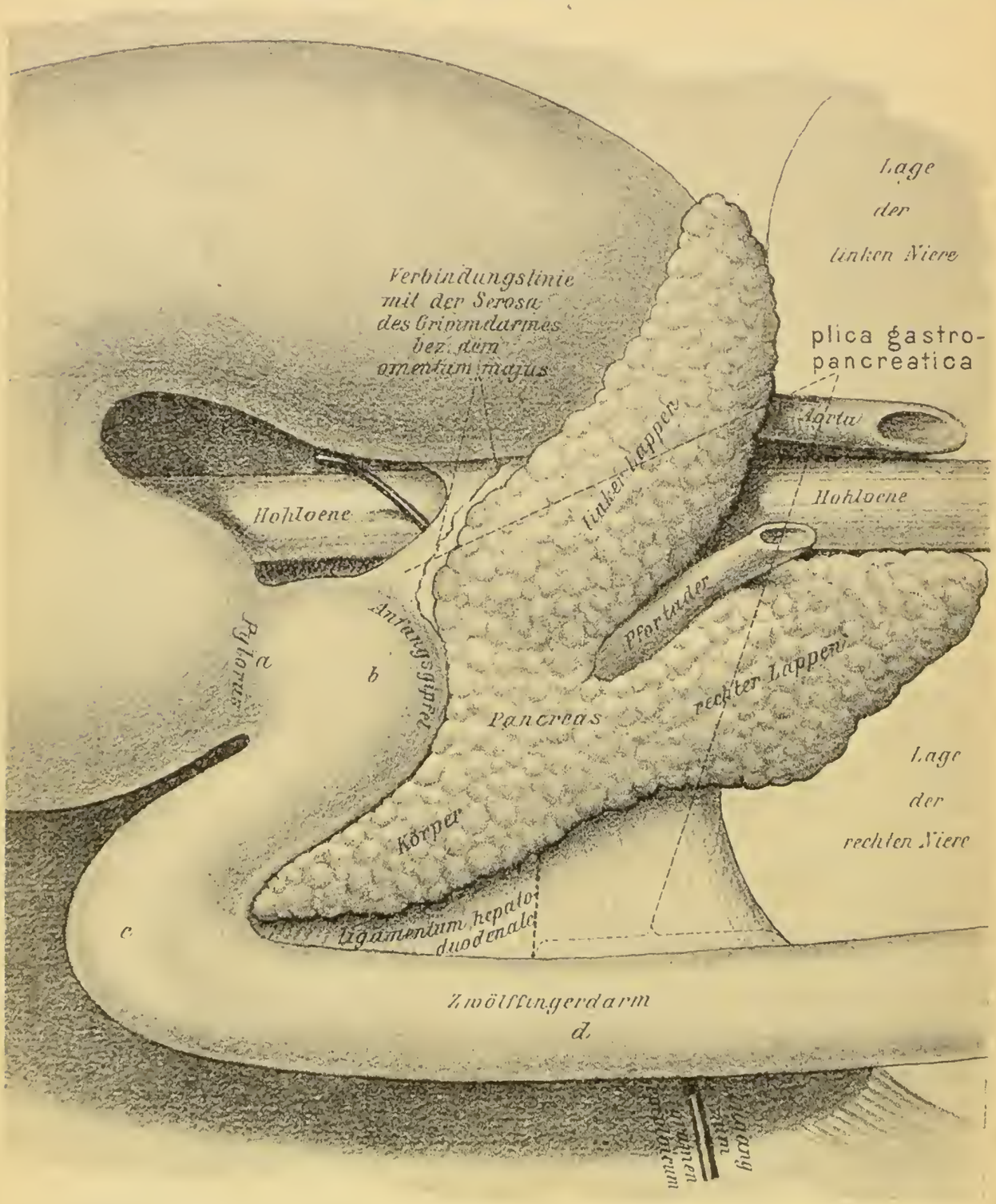

Fig. 9. Darmfläche des pancreas und plica gastro-pancreatica.
a pylorus, b ampulla duodeni, b c d flexura portalis duodeni.

säule hindurch zur linken Niere hinüberzieht. Der Darm liegt dabei bekanntlich hinter der vorderen Gekröswurzel und das Band ist ein Abkömmling von dieser. Es schliesst da, wo der Zwölffingerdarm die rechte Niere verlässt, an das lig. reno-duodenale an und setzt sich andrerseits in das folgende fort.

5. Das ligamentum recto-duodenale geht aus dem vorigen hervor und verbindet das Ende des duodenum mit dem Anfang des

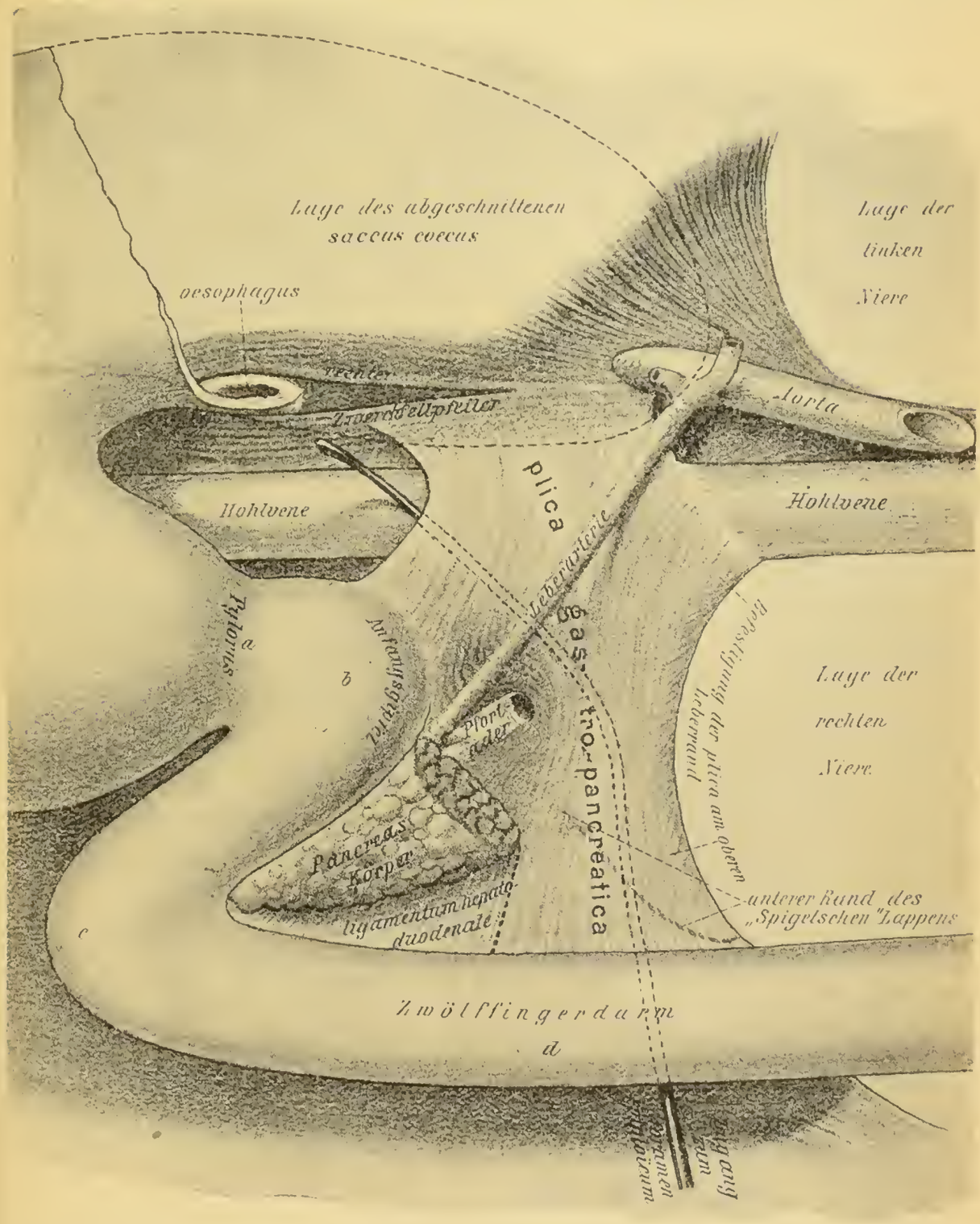

Fig. 10. Plica gastropancreatica.
Das pancreas ist abgetragen, ebenso der saccus coecus des Magens bis zur cardia. Sichtbar sind deshalb die Schnittfläche des oesophagus, d. hiatus oesophageus. die crura medialia d. Zwerchfells (sog. „rechter Zwerchfellpfeiler"), der Ausgang der plica von diesen, der Verlauf und Anschluss der plica an d. lig. hepato-duodenaus. Sonde (punktirt) im vestibulum bursae omentalis.

Mastdarms. Es tritt also die bemerkenswerthe Erscheinung auf, dass Anfang und Ende des ganzen Darmkanals hier durch eine Verbindung

zusammengezogen sind.*) Der Mastdarm liegt dabei vor dem Zwölffingerdarm. Man findet das Band, indem man den Mastdarm an der linken Niere hochhebt, wobei hinten an ihm das duodenum hängen bleibt.

Die vorstehende Beschreibung, welche die Einzelheiten übergeht, ergiebt schon, dass die serösen Verbindungen des duodenum nach Herkunft und Anordnung complicirt sind. Sie sind sogar bis in die neuere Zeit z. Th. unrichtig geschildert, gedeutet und benannt worden. Die plica gastro-pancreatica habe ich 1897 genau beschrieben (Berl. thierärztl. Woch. 1897, No. 33), muss jedoch noch jene Darstellung insofern modificiren, als die plica nicht bloss eine Fortsetzung des rechten Blattes, sondern beider Blätter des lig. gastrophrenicum ist. Ausserdem habe ich meine eigene Beschreibung der Duodenalbänder, wie ich sie 1888 in dem „Situs viscerum des Pferdes“ gegeben habe, in einem wesentlichen Punkte zu berichtigen. Es giebt keine doppelten Verbindungen des duodenum und es giebt kein besonderes Blinddarm-Zwölffingerdarm-Band. Das duodenum hat nur fünf Bänder, die alle zu dem einfachen mesoduodenum gehören. Endlich reicht das Leber-Zwölffingerdarm-Band nicht bis zum oberen Leberrand. Es überspringt nicht die Wurzel des processus caudatus und bildet nicht das foramen epiploicum. Dies thut vielmehr alles die plica gastro-pancreatica.

Für Diejenigen, welche über das unmittelbare Bedürfniss zur Ausführung der Exenteration hinaus das detaillirte Verständniss dieser Bänder gewinnen wollen, seien daher hier noch eine Reihe besonderer Bemerkungen nachgetragen.

Um die Bänder des duodenum zu verstehen, muss man zunächst folgendes bedenken: 1) Dass nicht jede seröse Falte bloss ein Organ umschliesst, sondern auch von einem zum anderen überspringen, sozusagen an mehreren hinter einander liegenden Stationen vorbeigehen kann; 2) dass jede seröse Falte aus zwei Blättern besteht und dass, obwohl diese Blätter meist zusammen verlaufen und an Organ-Ueberzügen gleichen Antheil nehmen, doch auch die Möglichkeit eines Auseinandergehens besteht, insofern als das eine Blatt an einer Station (vgl. 1) Halt macht, das andere aber weiter geht; 3) dass die beiden Blätter einer serösen Falte auch nicht immer dicht nebeneinander sich vom peritonaeum parietale abzuzweigen brauchen, sondern zum Theil in weitem Abstand von einander entstehen und erst an dem zu überziehenden Organ sich vereinigen können. So kann es kommen, dass ein Organ mit 2 verschiedenen Stellen verbunden ist, aber nicht durch zwei verschiedene Ligamente (unter Ligament stets eine doppelblättrige seröse Falte verstanden) sondern durch die beiden Blätter ein und desselben Ligamentes.

1. **Die plica gastro-pancreatica** ist eine Abzweigung des Zwerchfell-Magenbandes oder, besser gesagt, eine Bauchfellfalte, welche am crus mediale des Zwerchfells dicht neben dem lig. gastro-phrenicum entspringt und dadurch Anschluss an dieses und an den saccus caecus des Magens erhält. Man kann bei Ablösung des Magens dicht an diesem die beiden Blätter des Zwerchfell-Magenbandes durchschneiden und sieht dann die plica gastro-pancreatica als doppelblättrige Falte vom crus mediale dextrum kommen.

---

*) Von dieser Stelle geht man bei der Präparation des Darmes aus.

2. Die plica zieht über die curvatura minor ventriculi hinweg nach dem Zwölffingerdarm, bildet also einen Theil seines Gekröses. Aber sie nimmt unterwegs Anschluss an andere Organe und strahlt desshalb von diesen her auf das duodenum ein.

3. Am vorderen oder unteren Rand des linken Pancreaslappens, welcher der curvatura minor ventriculi gegenüberliegt, liegen beide Blätter der plica zusammen und bilden jenen freien bogigen Rand der plica, welcher mit der curvatura minor zusammen ringförmig einen Raum umgiebt, in dessen Grunde die Hohlvene sichtbar wird. In diesem Raum tritt die Sonde, welche auf den Abbildungen in das foramen epiploïcum eingeführt ist, frei zu Tage. Sie befindet sich damit im freien Raum des Netzbeutels (siehe pg. 133). Dieser im Centrum der curvatura minor gelegene Raum ist also der innere Eingang in den Netzbeutel, d. h. die Ausmündung des mit dem for. epiploïcum beginnenden Kanals, der als vestibulum bursae omentalis bezeichnet wird (siehe unten No. 10).

4. Man gelangt von hier aus nach hinten in den grossen Netzbeutelraum zwischen Magen und Grimmdarm. Man gelangt aber auch in eine vordere Abtheilung des Netzbeutels zwischen der Leber einerseits und dem Magen + pancreas andererseits. Diese Abtheilung ist unten abgeschlossen durch das Leber-Magenband, oben aber dadurch, dass das dorsale Blatt der plica am oberen Leberrand und an der Hohlvene, wo diese auf die Leber tritt, angewachsen ist (hier eine Art Tasche bildend). Endlich gelangt man noch von hier aus zwischen Hohlvene und oesophagus über den oberen Leberrand hinweg in einen fingerlangen, ebenfalls zum Netzbeutelraum gehörigen Blindsack an der Zwerchfellfläche der Leber, welcher von den Schenkeln des ligamentum coronarium hepatis abgeschlossen wird.

5. Der bogige Rand trifft diesseits des Pancreaskörpers schon auf den Anfang des duodenum, die Ampulle, und endet an dieser.

6. Von jenem bogigen freien Rande aus trennen sich die beiden Blätter der plica von einander, indem sich das pancreas zwischen sie einschiebt.

7. Betrachten wir zunächst das dorsale Blatt der plica. Dasselbe überzieht die dorsale Fläche des pancreas. Da diese am hinteren Rande aber unter aorta und Hohlvene befestigt ist, so macht das Blatt an dieser Befestigung halt, wächst an der Hohlvene fest, bildet hier die bei 4 erwähnte Tasche und wird von der Hohlvene, die hier an die Leber sich anschliesst (s. pg. 74) rechts zum oberen Leberrand geleitet, an dem es sich ebenfalls befestigt. Hier schliesst es an den serösen Ueberzug der Leber, ausserdem aber (gegen die impressio renalis hin) auch an die von der Niere zum hinteren Rand der impressio renalis ziehende Falte, das Lebernierenband, an. Vom oberen Leberrand her gewinnt es zugleich, oberhalb des foramen epiploïcum, Anschluss an die Spitze des processus caudatus und geht von ihm an das duodenum. So verhält sich der obere Rand des Blattes.

8. Im übrigen hat das dorsale Blatt der plica nun aber die ganze dorsale vordere Fläche, namentlich die Leberfläche des pancreas, soweit dieselbe nicht festgewachsen ist, überzogen und damit auch die art. hepatica (pg. 103) eingeschlossen. Frei von Verwachsungen bleibt aber namentlich derjenige Theil des Pancreaskörpers, der oberhalb der porta hepatis dem processus caudatus gegenüber liegt, die Pfortader umfasst und in die beiden Lappen übergeht.

Diesen hat also das Blatt überzogen und gelangt am jenseitigen d. h. rechten Rande des pancreas nun an das duodenum; an dieses schliesst es sich an und trifft dabei zugleich mit dem Ende des ligamentum hepato-duodenale zusammen.

9. Das ligamentum hepato-duodenale ist hier zu Ende, denn sein Ursprung an der Leber hört auf. Es folgt nämlich aufwärts die Wurzel des processus caudatus, wo überhaupt keine Verbindung zwischen Leber und duodenum besteht, vielmehr zwischen beiden eine Passage bleibt, das schon bekannte foramen epiploicum. Die seröse Verbindung, welche jenseits (oberhalb) des foramen vom oberen Leberrand an das duodenum tritt, ist der obere Rand des dorsalen Blattes der plica, wie bei 7 gezeigt wurde.

10. Zwischen Leber und Hohlvene einerseits, duodenum, pancreas und Pfortader andrerseits bleibt an der Wurzel des proc. caudatus also ein ziemlich langer Kanal, der in Fig. 9 u. 10 durch die Sonde angegeben ist und in das Centrum der curvatura minor führt. Die hintere (vom pancreas gebildete) Wand dieses Kanals erhält ihre seröse Auskleidung von dem dorsalen Blatt der plica. Oberhalb und unterhalb des Kanals schliesst das Blatt an die Leber an, nämlich unterhalb da, wo der Pancreaskörper mit der porta verwächst, oberhalb aber an dem oberen Leberrand (vgl. 7) und an der Spitze des processus caudatus. Der Kanal erhält dadurch Röhrenform. Dieser ganze Kanal bildet, wie schon gesagt, den (einzigen) Zugang zum Binnenraum des Netzbeutels, ist ein Vorraum desselben und heisst daher vestibulum bursae omentalis. Die Mündung des Kanals an der curvatura minor tritt unter dem freien bogigen Rand der plica hervor. Der Eingang zum Kanal ist das foramen epiploïcum.

11. Das ventrale (hintere) Blatt der plica geht an die Darmfläche des linken Pancreas-Lappens. Da diese an den Grimmdarm festgewachsen ist, so wird das Blatt auf den Grimmdarm geleitet, wodurch es wieder in Verbindung mit dem Netzbeutel kommt, (dessen hintere Wand bekanntlich ebenso vom Grimmdarm ausgeht, wie die vordere vom Magen). Das Blatt hat also den Grimmdarm erreicht, bevor es an das duodenum gelangte und indem es nun über den Pancreaskörper hinweg dem duodenum zustrebt, kommt es vom Grimmdarm. Man kann daher sagen, dass dieser Theil des mesoduodenum vom Grimmdarm entspringt. Da das duodenum den Pancreaskörper umsäumt, so ist es durch dessen Verwachsung mit dem Grimmdarm nahe an diesen herangezogen (was bei der Exenteration in die Augen fällt) und hier findet der Uebergang des mesoduodenum, d. h. des ventralen Blattes der plica, vom Grimmdarm auf das duodenum statt. Am foramen epiploïcum kehrt das ventrale Blatt um das duodenum herum zum dorsalen Blatt zurück, während es oberhalb des foramen vom duodenum zum processus caudatus steigt und sich hier ebenfalls mit dem dorsalen Blatt vereinigt.

12. Zusammenfassung: Die plica gastro-pancreatica ist also eine doppelblättrige Bauchfellfalte, welche vom crus mediale dextrum des Zwerchfells kommt, aber Anschluss an den saccus caecus des Magens gewinnt, daher von diesem zu kommen scheint. Sie zieht am oberen Theil der hinteren Leberfläche von links nach rechts, überbrückt die curvatura minor des Magens und heftet sich an das duodenum an. Sie bildet daher einen Theil des mesoduodenum, zwischen lig. hepato-duodenale und reno-duodenale. Sie heftet sich dabei

an beide Schenkel der flexura portalis des duodenum an (siehe Abbildung) und überbrückt somit auch diese. Ihre beiden Blätter nehmen dabei das pancreas, d. h. linken Lappen und Körper, zwischen sich (und befestigen sich auch an der Spitze des proc. caudatus der Leber). Das die Leberfläche des Pancreas-Körpers überziehende (dorsale, vordere) Blatt bildet daher die seröse Auskleidung des foramen epiploicum und setzt sich oberhalb desselben am oberen Leberrand fest. Das ventrale hintere Blatt gewinnt mit dem pancreas Anschluss an den Grimmdarm. Beide Blätter kommen also an das duodenum von entgegengesetzten Seiten, das eine von der Leber her (von vorn), das andere vom Grimmdarm her (von hinten). D. h. der pars ascendens duodeni gegenüber sind die Ausgangs- oder Ursprungslinien der plica auf den oberen Leberrand bzw. auf den Grimmdarm übergegangen und setzen sich von diesen beiden Organen nun direct in die Ursprungslinien des folgenden Theils des mesoduodenum, der als lig. reno-duodenale bezeichnet wird, fort.

13. Das Band, welches das duodenum in seinem Lauf um die rechte Niere herum festhält, heisst **lig. reno-duodenale,** und kann diesen bezeichnenden Namen auch behalten. Nur muss man dabei bedenken, dass es den Zwölffingerdarm nicht bloss an die Niere, sondern auch an den Blinddarm befestigt.

14. Um die Situation dieses Bandes zu verstehen, muss die Lage aller Eingeweide unter der rechten Lendenmusculatur und ihr Verhältniss zur serosa (unter Zuhülfenahme des nebenstehenden Schemas) vorweg betrachtet werden. Die Abbildung zeigt einen Segmentalschnitt durch die Lende von hinten gesehen, an dem lediglich schematisch die Lage der Organe und ihre Verbindungen angedeutet sind. Dabei sind die Zwischenräume zwischen den Organen unnatürlich verbreitert zu Gunsten klarerer Darstellung eben jener Verbindungen, auf die es ankommt. Namentlich liegt das pancreas in Wirklichkeit dem Blind- und Grimmdarm dicht an. Die serosa ist als eine punktirte Linie angegeben: diejenigen Verbindungen, welche nicht durch serosa sondern durch lockeres Zwischengewebe gebildet werden (Verwachsungen), sind mit gewellten Strichelchen bezeichnet.

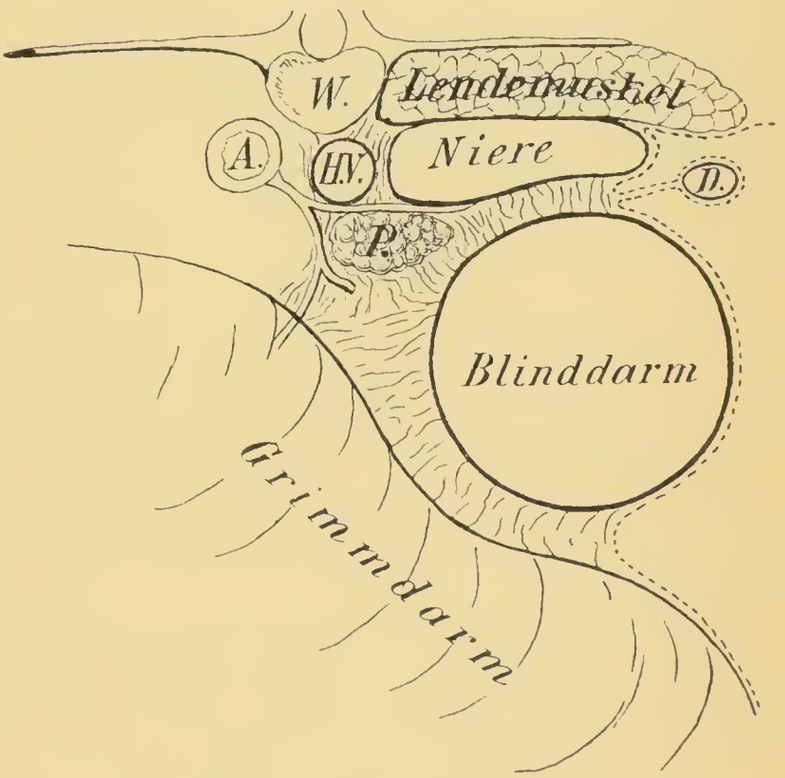

Fig. 11. Schematischer Querschnitt der rechten Lendengegend.

W. Wirbel; HV. Hohlvene; A. aorta (Lauf der Nieren- und Darmarterien angedeutet); P. pancreas (rechter Lappen); D. duodenum.

15. Man denke sich zunächst die Organe ohne serösen Ueber-

zug. Dieser wird besser in der Vorstellung später herumgeführt. Neben den Wirbeln liegt die Lendenmusculatur; darunter am Wirbel die Hohlvene (links neben ihr die aorta), rechts daneben die Niere (und Nebenniere). Wenn von pancreas und duodenum zunächst abgesehen wird, so liegt rechts unter der Niere und Musculatur der Blinddarmgrund. Diesem schmiegt sich links an das colon, und zwar dessen „magenähnliche Erweiterung“ (pag. 125), welche vom oberen Quercolon aus am rechten Leberlappen aufwärts und dann als „Magenbogen“ schräg unter der Wirbelsäule hin zur linken Niere zieht, wobei sie unter der aorta und vorderen Gekröswurzel bzw. Gekrösarterie liegt.

16. Die benachbarten Flächen des colon und caecum, sowie des caecum und der Niere bleiben ohne serösen Ueberzug und sind durch Zwischenbindegewebe mit einander verbunden. Es hat nichts Auffälliges, dass Eingeweideflächen sich direct zusammenlegen und damit der serosa gewissermassen das Dazwischentreten verwehren. Die serosa muss nur alle freien Flächen bekleiden. Serosalose, mit einander verwachsene Flächen finden sich noch viel ausgedehnter am Magen des Rindes und sind ja auch schon beim Pferde erwähnt worden (Verwachsung des pancreas mit dem Grimmdarm, pg. 89).

17. Der rechte Lappen des pancreas schiebt sich nun von vorn (d. h. von der Leber her) nach hinten in das Zwischengewebe zwischen Niere, caecum und colon ein (vergl. das Schema) und wird so mit allen drei Organen verbunden. Die dorsale Fläche liegt an Hohlvene, Nebenniere und Niere, die ventrale auf beiden Därmen so, dass der linke Streifen des Drüssenlappens mit dem colon, der rechte mit dem caecum verbunden ist (nur die hintere Spitze bloss mit dem caecum). Von links her kommen in dem Zwischengewebe zugleich die Arterien und Venen an die Organe heran; die Zweige der Nierenarterie liegen über dem pancreas, die der vorderen Gekrösarterie unter seiner Spitze.

18. Das duodenum verläuft zwischen dem lateralen Rand der Niere und dem caecum (es ist im Schema etwas weiter nach rechts herausgezogen, um den Uebergang der Verbindungen deutlicher zu machen).

19. Nunmehr betrachte man den Lauf der serosa. Des peritonaeum parietale dorsale geht auf den lateralen Rand der rechten Niere, zieht jedoch nicht etwa weit über die ventrale Fläche, sondern springt vom Nierenrand auf das caecum über, umhüllt dieses bis zur Anlagerung des colon und geht damit auf letzteres über.

20. Es ergiebt sich daraus die bemerkenswerthe Thatsache, dass die rechte Niere fast ganz, d. h. nicht bloss an ihrer dorsalen, sondern auch an ihrer ventralen Fläche des serösen Ueberzuges entbehrt und hier mit caecum und pancreas durch Zwischengewebe verbunden ist.

21. Das peritonaeum bildet aber an seinem Uebergang vom lateralen Rand der Niere auf das caecum noch eine secundäre laterale Ausstülpung und diese Falte schliesst das duodenum ein, ist also das lig. reno-duodenale. Dieses Band verbindet mithin das duodenum mit der Niere und dem caecum. Seine beiden Blätter sind von der medialen Seite aus trennbar und können hier m. o. w. weit voneinander liegen.

22. Wenn man nun bei der Exenteration nach der Entfernung des Grimmdarms den Blinddarmgrund vom pancreas und von der Niere ablöst, so muss man lateral an den Ursprung des ventralen, d. h. des am Blinddarm befestigten,

Blattes des ligam. reno-duodenale gelangen. Bei Herausnahme des Blinddarmes wird dieses Blatt vom Blinddarm abgetrennt. Dagegen bleibt das andere von der Niere kommende dorsale Blatt im allgemeinen erhalten, weshalb das duodenum später von der Niere nochmals abgetrennt werden muss. So erklärt es sich, dass bei der Exenteration scheinbar zwei verschiedene Bänder des duodenum, ein Nieren- und ein Blinddarmband, auftauchen, die in Wirklichkeit nur die auseinandergeschobenen Blätter ein- und desselben Bandes sind.

23. Andererseits wird es aber auch erklärlich, warum man bei unvorsichtiger Herausnahme des Blinddarmes in dem noch erhaltenen mesoduodenum so oft ein Loch vorfindet. Es sind an dieser Stelle dann eben beide Blätter des Bandes zugleich zertrennt worden, was je nach der Art ihrer Anschmiegung leicht geschehen kann.

24. Es bleibt nun noch der Uebergang der plica gastro-pancreatica in das ligamentum reno-duodenale zu betrachten. Wir haben (No. 12) gesehen, dass die beiden Blätter der plica gastro-pancreatica schliesslich an die pars ascendens des duodenum von verschiedenen Organen ans gelangen, nämlich das dorsale vom oberen Leberrand (und processus caudatus), das ventrale vom Grimmdarm (magenähnliche Erweiterung). Sie nehmen also an diesen Organen Ursprung, um am duodenum zu enden. Ihre beiden Ursprungslinien setzen sich nun dorsal und beckenwärts sehr einfach in der Weise fort, dass die Linie vom Grimmdarm auf den ihm anliegenden Blinddarmgrund, die Linie vom oberen Leberrand und processus caudatus an der impressio renalis auf die ventrale Nierenfläche übergeht. Von Blinddarmgrund und Niere entspringen aber, wie No. 21 beschrieben, die beiden Blätter des lig. reno-duodenale, welche somit die beiden Blätter der plica einfach fortsetzen.

25. Das ligamentum transversum, welches dem lig. reno-duodenale folgt, kann man schon als einen Abkömmling der vorderen Gekröswurzel betrachten; es ist jedoch eine abgesonderte Falte. Die Ursprungslinie dieser Falte liegt, wie das duodenum, zunächst hinten an der vorderen Gekröswurzel (mehrere Centimeter hinter der Ausstrahlung der Dünndarm - Arterien), biegt dann aber links neben ihr ein und läuft zwerchfellwärts. Hier beginnt nun links neben dem Ligament, d. h. am medialen Rande der linken Niere schon der Ursprung des Mastdarmgekröses. Das ligamentum transversum geht hier in das lig. recto-duodenale über. Dieses bildet also das Ende des mesoduodenum.

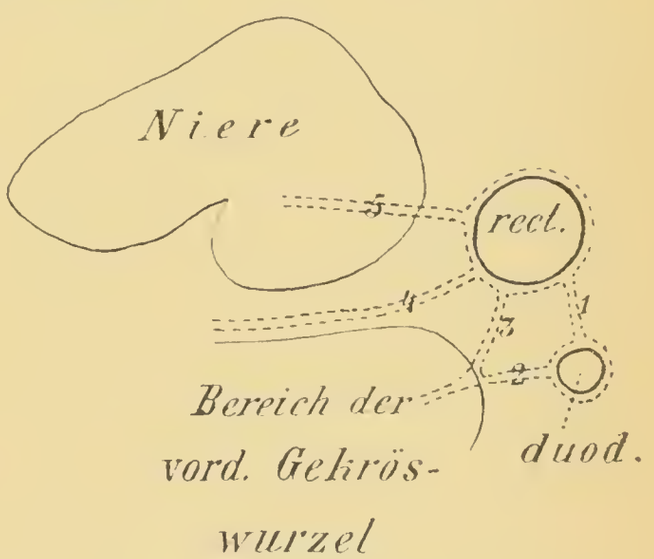

Fig. 12. Schema des Endes des mesoduodenum.

1 lig. recto duodenale; 2 Beginn des Leerdarmgekröses: 3 Falte von der vorderen Gekröswurzel zum Mastdarm; 4 Anfang des Mastdarmgekröses; 5 Netzbeutel-Anschluss. Zwischen 1, 2 und 3 die blinde Tasche (vgl. No. 27, pag. 102).

26. Das ligamentum recto-duodenale endet mit freiem Rand, indem

es sich in den serösen Ueberzug einerseits des rectum, andrerseits des duodenum einzieht.

27. Zu betrachten bleibt noch der Anfang des Leerdarmgekröses. Das lig. transversum duodeni setzt sich nicht in das Leerdarmgekröse, sondern wie gesagt in das lig. recto-duodenale fort. Das Leerdarmgekröse beginnt am duodenum medial neben dem lig. transversum. Zwischen beiden Serosafalten entsteht eine beckenwärts blind endende, fingerlange Tasche, welche nach vorn einen Abschluss erhält durch eine Querfalte, die von der vorderen Gekröswurzel auf den Anfang des Mastdarmgekröses übergeht (siehe das umstehende Schema).

Der „Hallersche Dreifuss“ etc.

Der nachbarliche Zusammenhang von Magen, Milz, Leber, Bauchspeicheldrüse und Zwölffingerdarm wird verstärkt durch die Blutgefässe, welche an diesen Organen ein geschlossenes System bilden.

Arterien.

Die primären Aeste, welche die Bauchaorta (abgesehen von den 5 Lendenarterien) abgiebt, sind an ihren Ursprüngen so gruppirt, dass sie vier Dreifüsse bilden.

Der erste Dreifuss (früher tripus Halleri genannt) liegt noch im hiatus aorticus und entsendet eben diejenigen Gefässe, welche die hier in Rede stehenden Organe versorgen. Der zweite Dreifuss hat noch gewaltigere Aeste, liegt zwischen den Nieren und besteht aus der vorderen Gekrösarterie und den beiden Nierenarterien. Der dritte Dreifuss ist der schwächste und wird von der hinteren Gekrösarterie und den beiden (inneren) Samenarterien gebildet. Mit dem vierten Dreifuss endlich, aus dem die Gefässe der Beckengliedmassen hervorgehen, findet die aorta nahe vor dem Beckeneingang ihr Ende, indem sie die beiden arteriae iliacae externae rechts und links abgiebt, zwischen denen noch ein kurzer gemeinsamer Stamm der beiden aa. hypogastricae verbleibt.

Der erste Dreifuss ist es also, der hier besprochen werden muss. Die drei primären Aeste desselben heissen art. lienalis, art. gastrica sinistra, art. hepatica. Sie entspringen aus der aorta im hiatus aorticus nicht bloss nebeneinander, sondern mit einem gemeinsamen Ursprungsloch. Dasselbe führt den Namen art. coeliaca, weil beim Menschen und bei anderen Thieren ein gemeinsamer m. o. w. langer Gefässstamm an Stelle des gemeinsamen Ursprungsloches beim Pferde tritt. Die drei oben genannten Aeste haben nun folgenden Verlauf:

1. Die art. lienalis tritt vom hiatus aorticus nach links, dorthin, wo lig. gastro-phrenicum, suspensorium lienis und lig. gastro-lienale zusammenstossen (pg. 85). Sie verläuft im lig. gastro-lienale bzw. in der Milzrinne, liegt also der curvatura major des Magens gegenüber, geht über die Milzspitze hinaus und im Netzbeutel weiter als art. gastro-epiploica*) sinistra längs der curvatura major des Magens bis zum Zusammentreffen mit der gastro-epiploica dextra (siehe 3 c).

In diesem Verlauf giebt die Arterie nicht allein die Milzgefässe ab, sondern auch die aa. breves ventriculi, welche von der grossen Curvatur her in die Seitenwände des Magens treten und mit Aesten der a. gastrica sinistra (siehe 2) anastomosiren.

2. Die art. gastrica sinistra läuft vom hiatus aorticus im lig. gastro-phrenicum gegen die cardia hin, tritt hier an die curvatura minor des Magens, giebt von da auf jede Seitenfläche einen Ast, dessen Zweige mit den aa. breves (siehe 1 und 3 c) anastomosiren und sendet aus dem hinteren Ast einen Zweig an der curvatura minor gegen den Pförtner hin, welcher mit der art. gastrica dextra (siehe 3 b) anastomosirt. Ausserdem giebt die gastrica sinistra einen ramus oesophageus ab, welcher mit der aus der Brusthöhle kommenden a. oesophagea anastomosirt.

3. Die art. hepatica geht vom hiatus aorticus auf die dorsale Fläche des linken Pancreaslappens und begleitet diesen bis zum Pancreas-Körper und an die Leberpforte. Sie giebt ab:

a) die art. hepatica propria, welche mit der Pfortader in die Leberpforte geht und das Bindegewebe der Leber ernährt;

b) die art. gastrica dextra; sie versorgt das Pylorus-Ende des Magens und schickt einen Ast an der curvatura minor entlang, der mit dem entgegenkommenden Aste der art. gastrica sinistra (siehe 2) anastomosirt;

c) die art. gastro-epiploica dextra (entsteht mit der folgenden gemeinschaftlich); sie verläuft vom Pförtner-Ende aus im Netzbeutel längs der curvatura major des Magens und trifft mit der gastro-epiploica sinistra zusammen (siehe 1); sie giebt wie diese aa. breves an den rechten Magenschenkel, welche ebenfalls mit Zweigen der gastrica sinistra (siehe 2) anastomosiren.

d) die art. pancreatico-duodenalis ist die Hauptversorgerin des pancreas (welches auch von der gastrica sinistra und dem Stamm der hepatica Zweige erhält) und des duodenum. Der ramus

*) epiploon so viel wie omentum.

duodenalis anastomosirt mit dem ersten Ast der vorderen Gekrösarterie.

Hervorzuheben ist an diesem Arteriensystem die Versorgung des Magens, an welchem alle drei primären Aeste des Dreifusses anastomosiren. Es bilden sich am Magen 2 grosse Gefässbogen, einer um die curvatura minor durch gastrica sinistra (2) und gastrica dextra (3, b), der andere an der curvatura major durch art. lienalis bzw. gastro-epiploica sinistra (1) und gastro-epiploica dextra (3, c). Aus beiden Gefässbogen gehen zahlreiche Aeste auf beide Seitenflächen des Magens, wodurch beide Gefässbogen wieder untereinander verbunden werden.

Es anastomosiren also: a) Die art. lienalis mit der gastrica sinistra (an den Magenseiten) und mit der art. hepatica (durch die gastro-ep. dextra). b) Die art. gastrica sinistra mit der lienalis an den Magenseiten und mit der hepatica doppelt (an den Magenseiten durch die aa. breves der gastro-epiploica d. und an der curvatura minor durch die gastrica dextra). c) Die hepatica mit der lienalis (durch die gastro-ep. dextra) und mit der gastrica sinistra doppelt (durch die gastro-ep. dextra und gastrica dextra).

Ausserdem hat der Dreifuss eine Anastomose mit der Brustaorta am oesophagus und mit der vorderen Gekrösarterie am duodenum.

Venen.

Das Bauchstück der hinteren Hohlvene hat keine der Bauchaorta entsprechenden Dreifüsse. Ihre Aeste sind nur vv. renales, spermaticae, iliacae und hypogastricae.

Diejenigen Venen, welche der art. coeliaca, der vorderen und der hinteren Gekrösarterie entsprechen, treten nämlich, das Blut aus ihren Eingeweiden herausführend, zur Pfortader zusammen.

Die Pfortader, vena portae, welche man am besten in der Richtung ihres Blutstromes beschreibt, bildet sich rechts neben und etwas vor der vorderen Gekröswurzel durch Zusammentreten der (an Weite der Pfortader fast gleichenden) vorderen Gekrösvene mit der (kleineren) hinteren Gekrösvene und der Milzvene.

Der Pfortaderstamm liegt hier unter der Hohlvene und ist mit ihr verbunden. Unmittelbar vor dieser Stelle tritt aber die Hohlvene bereits auf die vordere Leberfläche, während die Pfortader sich zwischen pancreas und Leber (s. pg. 88, oben) zur porta hepatis begiebt.

[Die Pfortader führt venöses, jedoch von den Verdauungsorganen her mit besonderen Stoffen versehenes Blut und bringt dieses in das Leberparenchym, welches daraus die Fabricationsstoffe für die Galle

entnimmt und sich zugleich selbst davon ernährt. Das Bindegewebe der Leber aber braucht arterielles Blut und erhält dies von der art. hepatica.]

Das durch Pfortader und art. hepatica in die Leber geführte Blut geht in die Lebervenen, welche an der Vorderfläche der Leber unmittelbar in das Leberstück der vena cava eintreten. Alles Blut gelangt also schliesslich doch in das Bauchstück der Hohlvene, aber auf dem besonderen Wege durch Pfortader und Leber hindurch. Man bezeichnet dieses Gefässsystem besonders als den Pfortaderkreislauf. Die durch diesen verbundenen Organe erhalten besonders enge Beziehungen zu einander.

Die Milzvene sammelt das Blut aus der art. lienalis und dem hinteren Ast der gastrica sinistra. Der art. hepatica propria entspricht überhaupt keine Vene, weil ihr Blut in die Wurzeln der Lebervenen geht. Die den übrigen Aesten der art. hepatica entsprechenden Venen sammeln sich in 2 Stämmen, welche in den Pfortaderstamm selber gehen; der eine kommt von der curvatura major, der andere von der curvatura minor; letzterer entspricht zugleich dem vorderen Aste der art. gastrica sinistra.

Lymphgefässe.

Leber, Magen und Darm bilden oberflächliche unter der serosa liegende, und tiefe, in der Schleimhaut bzw. im Parenchym wurzelnde Lymphgefässe. Die starken Stämme aus den hier in Rede stehenden Organen entsprechen im allgemeinen dem Lauf der Arterien und treten in dem Raum zwischen saccus caecus, vorderem Milzwinkel und Pancreasspitze, also neben der art. coeliaca zu einem Sammelrohr, dem truncus coeliacus zusammen. Letzterer vereinigt sich mit dem von der vorderen Gekrösarterie herkommenden truncus intestinalis (pg. 117) und aus der Vereinigung beider bildet sich die cysterna chyli, Lendencysterne, welche sich vorwärts in den hiatus aorticus rechts neben der aorta hineinerstreckt und aus welcher der ductus thoracicus (siehe Brusthöhle pg. 32) entspringt.

Lymphdrüsen liegen an der Milz in der Milzrinne, am Magen in der curvatura minor, an der Leber um die porta herum.

Nerven.

Von den Nerven der in Rede stehenden Organe fallen bei der Exenteration folgende auf:

Die Enden der nervi vagi begleiten den oesophagus.

Der n. sympathicus, der eigentliche Eingeweidenerv der Bauchhöhle, in dessen Stamm bekanntlich Ganglien eingeschaltet sind (siehe Brusthöhle pg. 30) bildet jederseits an der aorta zwischen art. coeliaca und mesenterica superior einen mächtigen langgestreckten graubräunlichen Nervenknoten, der aus dem ganglion coeliacum + mesentericum anterius besteht. Aus den Ganglien strahlen mächtige Nervenstränge aus, welche die Aeste der art. coeliaca und mesenterica superior begleiten. Auffällig treten bei der Exenteration namentlich diejenigen hervor, welche mit der art. hepatica an der dorsalen Fläche des linken Pancreaslappens verlaufen.

Bei der Exenteration kommt nur das linke ganglion zum Vorschein. Dasselbe erstreckt sich (bis 10 cm lang) an der aorta von der art. coeliaca bis zur mesenterica superior, ist von unten her durch die linke Nebenniere bedeckt und wird bei deren Abhebung sichtbar. Das rechte ganglion ist kürzer, liegt lediglich rechts an der art. mesenterica sup. und ist völlig von der Hohlvene verdeckt. Will man es aufsuchen, so muss man die hintere Spitze der rechten Nebenniere und daneben die Hohlvene abheben.

Ausserdem liegen an der art. mesenterica inferior die beiden kleineren ganglia mesenterica inferiora.

Der Gesammtinhalt der regio epigastrica.

Leber, Magen, Milz, Bauchspeicheldrüse und Zwölffingerdarm stehen, wie aus der vorstehenden Beschreibung hervorgeht, durch Nachbarschaft, Gefässe und Ligamente in den engsten und mannigfaltigsten Beziehungen.

Sie sind sämmtlich vom Zwerchfell seitlich und oben umgeben und liegen, von aussen betrachtet, zwischen den Rippen im Bereich des Brustkorbes.

Keines dieser Organe überschreitet beckenwärts die Rippenbogen oder den oberen Zwerchfellrand mit Ausnahme der Milz, welche hinter dem Rippenbogen liegen kann.

Die linke Niere (siehe Beckenorgane) erreicht den arcus lumbocostalis des Zwerchfells, die rechte reicht bis unter das Zwerchfell. Der obere Rand des rechten Leberlappens und der saccus coecus des Magens, die am weitesten nach hinten oben reichen, liegen aber vor den Nieren, also im Bereich des Zwerchfells. An den Seitenflächen des Zwerchfells erreicht rechts die Leber, links der leere Magen nur den Vorderrand der pars costalis des Zwerchfells. Der volle Magen schiebt sich neben

die Milz oder drängt dieselbe beckenwärts, ohne deren hinteren Rand zu erreichen. Die Milz liegt links an der pars costalis selbst; sie kann nach Marek (pg. 86, unten) m. o. w. weit über den Rippenbogen hinaus beckenwärts geschoben sein.

Die beschriebenen Organe überschreiten also nicht das Zwerchfell, bedecken aber seine Bauchhöhlenfläche fast allein. Nur an der rechten pars costalis hinter der Leber liegt die magenähnliche Erweiterung und unten an der pars sternalis das untere Quercolon des Grimmdarms.

Leber, Magen, Milz und Bauchspeicheldrüse bilden also die erste Staffel der Bauchorgane, richten sich nach der schrägen Lage des Zwerchfells und liegen ganz im Bereich der Rippen.

Der Raum hinter und unter ihnen ist der Brustkorbausschnitt, welcher wohl unterhalb der Rippenbogen, aber vor der Segmentalebene der letzten Rippen liegt.

Diesen Raum füllt unten der Dickdarm aus, von dem Theile auch noch über den Rippenbogen aufwärts bis an Leber und Magen reichen. Speciell die rechte pars costalis des Zwerchfells wird, wie schon gesagt, von der magenähnlichen Erweiterung des Grimmdarms eingenommen. Linkerseits an der Milz und bis zum Magen hin befinden sich Dünndarmschlingen, von denen ein grosser Theil in der Regel von den letzten Rippen umfasst wird.

Es liegen also vor der Segmentalebene der letzten Rippen ausser Leber, Magen, Milz und Bauchspeicheldrüse noch sehr bedeutende Theile des Darmes. Dieselben füllen namentlich den Brustkorbausschnitt, reichen aber noch aufwärts vorwärts zwischen die Rippenbogen hinein.

Die regio epigastrica reicht nun (pg. 66) bis zur Segmentalebene durch die Enden der 14. Rippen, die zugleich das Vorderende des 17. Brustwirbels schneidet. Es werden also hinter diese Grenzebene (in die regio mesogastrica) nur fallen ein Streifen der Milz und allenfalls der obere Rand des rechten Leberlappens. Mithin liegen die hier beschriebenen Organe fast ausschliesslich in der regio epigastrica*), die ausserdem aber im Brustkorbausschnitt noch erhebliche Darmtheile beherbergt.

---

*) Ich kann mich daher der Ansicht nicht anschliessen, dass der Lage der Eingeweide dadurch besser Rechnung getragen würde, wenn man die regio epigastrica bis zur Segmentalebene der 18. Rippen reichen lässt, was andrerseits den Nachtheil hat, dass die vordere Bauchgegend unverhältnissmässig lang, die beiden anderen dagegen sehr kurz werden.

III. Abschnitt.

Topographische Beschreibung des Darmes.

Allgemeines über den Darm.

Der Darm, intestinum, wird in zwei, der Beschaffenheit und Function nach wesentlich verschiedene Hauptabschnitte zerlegt, in den Dünndarm und den Dickdarm.

Der Dünndarm, intestinum tenue, ist eine 21—22 m lange Röhre von äusserlich ziemlich gleichmässigem Aussehen (auch ohne wesentliche innere Verschiedenheiten). Trotzdem unterscheidet man herkömmlich an ihm drei hintereinander liegende Abschnitte, den Zwölffingerdarm, duodenum, den Leerdarm, jejunum, und den Hüftdarm, ileum.

Da diese Abschnitte in ihrer Wand keine Abgrenzungsmerkmale besitzen, so werden die Stellen, wo der eine aufhören und der andere anfangen soll, verschieden angenommen; namentlich wird die Länge des Hüftdarmes verschieden gerechnet. Am besten werden jedoch die Merkmale der Abgrenzung in den serösen Verbindungen gefunden.

Den Anfang bildet das duodenum, welches bekanntlich (pag. 91) eine von der übrigen Darmserosa ganz abgesonderte Reihe von Ligamenten besitzt, die als Zwölffingerdarmgekröse, mesoduodenum, bezeichnet werden. Dasselbe endet mit dem ligamentum recto-duodenale. Dieses Band bezeichnet daher das Ende des Zwölffingerdarmes, welcher damit eine Länge von 1—1½ m erreicht.

Andererseits ist der Hüftdarm der Endtheil des Dünndarmes, welcher in den Dickdarm (Blinddarm) übergeht. Dieser Theil hat (weil an der Dickdarmmündung Widerstände zu überwinden sind) eine stärkere Muskelhaut, doch ist dies ein unbestimmtes Unterscheidungsmerkmal. Frank rechnet, ganz willkürlich, die letzten Meter des Dünndarms zum Hüftdarm. Auch hier bietet ein seröses Ligament den besten Anhalt. Vom Blinddarm aus tritt nämlich an das Dünndarmende das Hüftblinddarmband, dem Dünndarmgekröse gerade gegenüber. Soweit dieses „doppelte Gekröse“ reicht, wird practisch der Darm als Hüftdarm bezeichnet. Derselbe ist danach etwa 1 m lang.

Zwölffingerdarm und Hüftdarm bilden demnach nur die kurzen, ca. je 1 m langen Anfangs- und Endstücke des Dünndarms, der im übrigen ganz aus dem fast 20 m langen Leerdarm besteht.

Der Dickdarm, intestinum crassum, 7—8 m lang, besteht aus drei Abschnitten, die jedoch durch Gestalt und Wandbeschaffenheit sich ohne weiteres von einander und andererseits vom Dünndarm unterscheiden. Dieselben heissen der Blinddarm, caecum, der Grimmdarm, colon, und der Mastdarm, rectum*). Ihre Merkmale ergeben sich im Einzelnen aus der folgenden Beschreibung.

Der Dickdarm im Ganzen unterscheidet sich vom Dünndarm im Ganzen keineswegs allenthalben durch seine grössere Weite. Gewisse Dickdarmtheile sind nicht weiter als der Leerdarm. Principielle Unterschiede (von Lagerung und Verbindungen abgesehen) liegen dagegen im Bau der Darmwand.

Die Darmwand besteht aus 3 Häuten, der inneren Schleimhaut, mucosa, der Muskelhaut, muscularis, und der serosa, d. h. dem visceralen Bauchfell, welches natürlich auch den Darm überzieht. Der Bau dieser Häute ist hier nicht zu erörtern. Erwähnt soll nur werden, dass ein wesentlicher Unterschied zwischen Dickdarm- und Dünndarm-Schleimhaut in den „Zotten“ der Schleimhaut des Dünndarms besteht. Dagegen liefert die Muskelhaut ein äusserlich sichtbares Unterscheidungsmerkmal. Dieselbe besteht nämlich überall aus einer inneren, die Darmachse umkreisenden circulären Schicht und einer oberflächlichen longitudinalen Schicht. Am Dickdarm jedoch ist diese letztere nicht über die ganze Darmwand verbreitet, sondern streifenweise zusammengezogen. Diese Längsmuskelstreifen sind stark, bilden beetartige Erhabenheiten, heissen Bandstreifen, taeniae, und zeigen an den verschiedenen Theilen des Dickdarms ein characteristisches Verhalten. Wo sie vorhanden sind, ist die Darmwand meist gleichzeitig gefältelt, d. h. es wechseln Einziehungen und Ausbuchtungen hintereinander ab. Die ersteren, die natürlich in das Darm-Lumen vorspringen, heissen plicae semilunares, die letzteren heissen haustra (veraltet „Poschen“).

---

*) Der Mastdarm wird im Nomenclator anatomicus hom. nicht zum Dickdarm gerechnet. Dieser bestände danach nur aus caecum und colon, während das intestinum rectum eine Stellung für sich als dritter Hauptabschnitt des ganzen Darmes (intestinum tenue, crassum, rectum) einnimmt. Ellenberger-Baum rechnen als rectum beim Pferde nur das Beckenstück, d h. das etwa 20—30 cm lange Endstück des Darmes, und bezeichnen das mehrere Meter lange Darmstück, welches an dem lig. recto-duodenale beginnt, als kleines colon. Beim Menschen wird von einem kleinen colon nicht gesprochen. Mir erscheint daher diese Bezeichnung nicht geboten, vielmehr die Beibehaltung der alten oben gegebenen Eintheilung practisch und gerechtfertigt.

Das Gekröse.

Das peritonaeum viscerale, welches den Darm überzieht und an der Wand der Bauchhöhle befestigt, führt speciell den Namen Gekröse, mesenterium commune.

Dasselbe bildet vom Anfang bis zum Ende des Darms ein fortlaufendes Ganzes von allerdings sehr verschiedenem Verhalten. Man unterscheidet an ihm aber soviel Abschnitte, als Darmabschnitte vorhanden sind, und benennt die Gekröstheile nach den Därmen, an denen sie sich anheften. Das Zwölffingerdarmgekröse, mesoduodenum, ist bereits bekannt. Das an den übrigen Dünndarm gehende Gekröse, also im wesentlichen das Leerdarmgekröse ohne Unterscheidung des kurzen Hüftdarmes, heisst mesenterium proprium, das mesenterium im engeren Sinne. An den Blinddarm geht das mesocaecum, an den Grimmdarm das mesocolon und an den Mastdarm das mesorectum.

Die serosa zieht in dem Gekröse an eine Linie des Darmes heran, umhüllt ihn von hier ab ringsum und läuft von der Ansatzlinie wieder nach dem Orte ihrer Herkunft zurück. Das Gekröse besteht also überall aus zwei Blättern, welche von ihrem Ursprung bis zum Darm hin dicht bei einander liegen und nur am Ende soweit auseinander treten, als der von ihnen umhüllte Darm Raum beansprucht. Diese zweiblättrige Beschaffenheit des Gekröses ergiebt sich nothwendig aus dem Verhalten des ganzen Bauchfells, wie dieses pg. 68 ff. geschildert worden ist. Zwischen den Insertionslinien der beiden Gekrösblätter am Darm bleibt übrigens ein Streifen Muskelhaut frei von serösem Ueberzuge, weil hier die Gekrösblätter nicht dicht aneinander liegen. Dieser Umstand vermehrt die Erweiterungsfähigkeit des Darmes, welche durch den serösen Ueberzug sonst beschränkt wird.

In dem Gekröse eingeschlossen liegen die Gefässe, Nerven und Lymphdrüsen des Darmes.

Derjenige Rand des Darmes, an dem die beiden Gekrösblätter nebeneinander sich ansetzen, heisst der Gekrösrand. Er ist in Folge des Verhaltens des peritonaeum meistens zugleich der concave Rand. Da der Darm bei seiner Länge natürlich nicht gestreckt in der Bauchhöhle Platz finden kann, so muss er sich nämlich zusammenschieben. Dies geschieht aber nicht ordnungslos, sondern nach einem schon bei der Entwickelung des Darmes sich ausbildenden festen Princip. Der Darm legt sich in gesetzmässige, theils flachere, theils scharf zusammengebogene

Curven, welche als Darmschlingen*), ansae, bezeichnet werden. Diese Krümmungen bekommen ihren Halt durch die sich gleichzeitig mit dem Darm entwickelnde serosa, indem diese sich von vornherein nur so breit anlegt, dass sie eben die Concavitäten der typischen Darmschlingen zu überbrücken vermag, während ihre Insertionslinie für den gerade gestreckten Darm zu kurz wäre. Dadurch verhindert also die serosa den Darm, sich zu strecken, und hält mit anderen Worten die Darmschlingen in ihren typischen Krümmungen zusammen (daher rührt ihr Name Gekröse, von kraus, vgl. Halskrause). Natürlich ist desshalb der serosa stets die concave Seite der Schlingen zugekehrt. Wo man z. B. auch den Leerdarm erfasst und anzieht, immer formt sich der betreffende Theil zu einem Bogen, dessen Concavität vom Gekröse ausgefüllt wird. Der ganze Grimmdarm ist zu einer einzigen Schlinge zusammengezogen, deren Schenkel dicht beieinander liegen, während das mesocolon den Zwischenraum zwischen ihnen überbrückt.

Mit Ausnahme des Zwölffingerdarmgekröses, welches oben bereits beschrieben worden ist (siehe pg. 92), entspringt das Gekröse des ganzen Darmkanals unter der Wirbelsäule mit den zwei sogenannten Gekröswurzeln.

Von der vorderen Gekröswurzel stammt das Gekröse des ganzen Dünndarmes, abgesehen vom Zwölffingerdarm, und des ganzen Dickdarmes mit Ausnahme des Mastdarmes. Sie wäre also zu benennen als radix mesenterii, mesocaeci, mesocoli**).

Die vordere Gekröswurzel ist strangförmig um die vordere Gekrösarterie (siehe diese pg. 113) zusammengefaltet und liegt unter dem ersten Lendenwirbel und der aorta, zwischen den beiden Nieren, hinter der Spitze des linken Pankreaslappens und dem Pfortaderstamm. Die linke Nebenniere liegt ihr dicht an. Ebenso liegen in ihr an dem Stamm der vorderen Gekrösarterie die halbmondförmigen Ganglien des sympathischen Nerven.

Von dieser beschränkten Ursprungsstelle aus breitet sich das Gekröse auf die ganze Länge der betreffenden Darmtheile aus; es ist etwa einem sehr feinen, viele Meter breiten Gewebe vergleichbar, welches an

*) Schlingen im eigentlichen Sinne sind es ja nicht, sondern einfach Bögen (curvaturae, wie am Magen); die Bezeichnung Schlinge ist aber allgemein üblich. Wie an jedem Bogen, so hat man also an jeder Darmschlinge zu unterscheiden den Gipfel oder Scheitel und zwei Schenkel oder Aeste.

**) Beim Menschen wird nur eine radix mesenterii, Wurzel des Dünndarm-Gekröses, benannt.

einem Ende durch einen Ring gezogen und dadurch eng zusammengefaltet ist.

Die hintere Gekröswurzel, welche die hintere Gekrösarterie einschliesst, entspringt unter der Wirbelsäule von der vorderen Gekröswurzel ab nach hinten bis in die Beckenhöhle hinein, hat also eine lange Ursprungslinie. Sie giebt nur das Mastdarmgekröse ab, kann daher als radix mesorecti bezeichnet werden.

Vordere und hintere Gekröswurzel werden voneinander durch das duodenum resp. durch das lig. duodenale transversum geschieden. Die Ursprungslinie des Mastdarmgekröses beginnt schon links neben der vorderen Gekröswurzel unter dem medialen Rand der linken Niere. Das lig. transversum schiebt sich hier ebenfalls zwischen beide Gekröswurzeln. Zwischen ihm und dem Mastdarmgekröse läuft die hintere Gekrösvene (pg. 117, oben) vorwärts zur Pfortader.

Die Blutgefässe etc.

Der Begriff „Gekröswurzel".

Wir haben gesehen, dass das Gekröse die Bahnen bietet, in denen Gefässe und Nerven von der Wand der Bauchhöhle aus zum Darm gehen. Ja, die Ursprünge der grossen Gefässe werden gewissermassen bestimmend für die Stellen, wo das peritonaeum sich als Gekröse einstülpen muss. Namentlich die vordere Gekröswurzel ist völlig um die vordere Gekrösarterie versammelt. Man versteht, obwohl das nicht ganz correct ist, unter „Gekröswurzel" meist nicht bloss den Ursprung des Gekröses, sondern auch den Ursprung der Gekrösgefässe mit. Namentlich die Aeste der vorderen Gekrösarterie sind ein integrirender Bestandtheil der Gekröswurzel. Sie ziehen an die Darmabschnitte und in ihrer, von Zwischengewebe und Fett ausgefüllten Umgebung zieht auch die serosa zum Darm, wobei namentlich an der Wurzel der grossen Gefässe die Gekrösblätter theilweise weit auseinander gedrängt bleiben. An den Arterien ist der ganze Darm am Rücken aufgehängt, ebensowohl wie am Gekröse; Gefässe und serosa sind mindestens gleichbedeutend an seiner Befestigung betheiligt. An (vor) der oberen Gekröswurzel findet ausserdem die Zusammensetzung des Pfortaderstammes statt, sodass diese Venenbildung ebenfalls noch mit zur „vorderen Gekröswurzel" gerechnet wird. Die schwache und einfache (nur den Mastdarm versorgende) hintere Gekrösarterie wird zwischen den in langer Linie entspringenden Gekrösblättern weniger auffällig. Die vordere Gekrösarterie dagegen bildet mit ihren Aesten einen mächtigen Strang, um

den, wie oben schon gesagt wurde, der ganze Gekrösursprung so zusammengezogen ist, dass man das Ganze mit einer Hand umfassen kann.

Die vordere Gekröswurzel ist bei den meisten Pferden noch dazu abnorm verdickt. Dieser Befund ist so gewöhnlich, dass er in der normalen Anatomie Erwähnung finden muss. Bei 90 Prozent aller Pferde siedelt sich nämlich ein Wurm (Strongylus armatus) in der vorderen Gekrösarterie und ihren Aesten an, wodurch die Gefässe unter Wandverdickung und Blutgerinnselbildung eine erhebliche Umfangvermehrung erfahren (aneurysma).

Arterien.

Die vordere Gekrösarterie versorgt den ganzen Darm, mit Ausnahme des Zwölffingerdarms und des Mastdarms. Das duodenum erhält sein Blut bekanntlich von der coeliaca (pg. 103). Die hintere Gekrösarterie versorgt nur den mittleren Theil des Mastdarmes, ist daher viel schwächer als die vordere.

Die vordere Gekrösarterie bildet mit den Nierenarterien den zweiten, die hintere Gekrösarterie mit den Samenarterien den dritten Dreifuss (vgl. pg. 102).

I. Die vordere Gekrösarterie, art. mesenterica anterior, entspringt zwischen den Nieren. Die Ursprungsstelle ist schon bei der vorderen Gekröswurzel (pg. 111) genau beschrieben. Man kann sagen, sie theilt sich in drei primäre Aeste, art. jejunalis, recto-colica und ileo-caeco-colica.

A. Die art. jejunalis (intestinalis hom.) ist allerdings ebenso wenig ein Arterienstamm, wie die art. coeliaca des Pferdes. Es ist vielmehr eine siebförmig durchlöcherte Stelle der Wand der Gekrösarterie, aus der dicht nebeneinander sämmtliche 18—21 Dünndarmarterien entspringen. Die art. jejunalis bedeutet also eine Zusammenfassung aller Dünndarmäste. Da diese in der Hauptsache nur den Leerdarm versorgen (das duodenum wird von der art. coeliaca, das ileum von der ileo-caeco-colica versorgt), so können sie als rami jejunales (Ellenberger-Baum) bezeichnet werden. Sie gehen aus der hinteren Wand der vorderen Gekrösarterie hervor, laufen divergirend gegen den Darm und theilen sich oberhalb desselben in je zwei Seitenäste. Diese verlaufen parallel dem concaven Darmrand bis zum Zusammentreffen mit den ihnen von den Nachbararterien entgegenkommenden Aesten. Die rami jejunales anastomosiren daher alle untereinander. Aus

den so entstehenden Gefässbögen (die den Darmbögen alias Darmschlingen entsprechen) entspringen dann zahlreiche kurze, direct zum Darm laufende Gefässe (wie die aa. breves des Magens aus dem Gefässbogen der aa. gastro-epiploïcae kommen). Der vorderste ramus jejunalis anastomosirt mit dem Zwölffingerdarmast der art. hepatica, der letzte ramus jejunalis mit dem Hüftdarmast der art. ileo-caeco-colica.

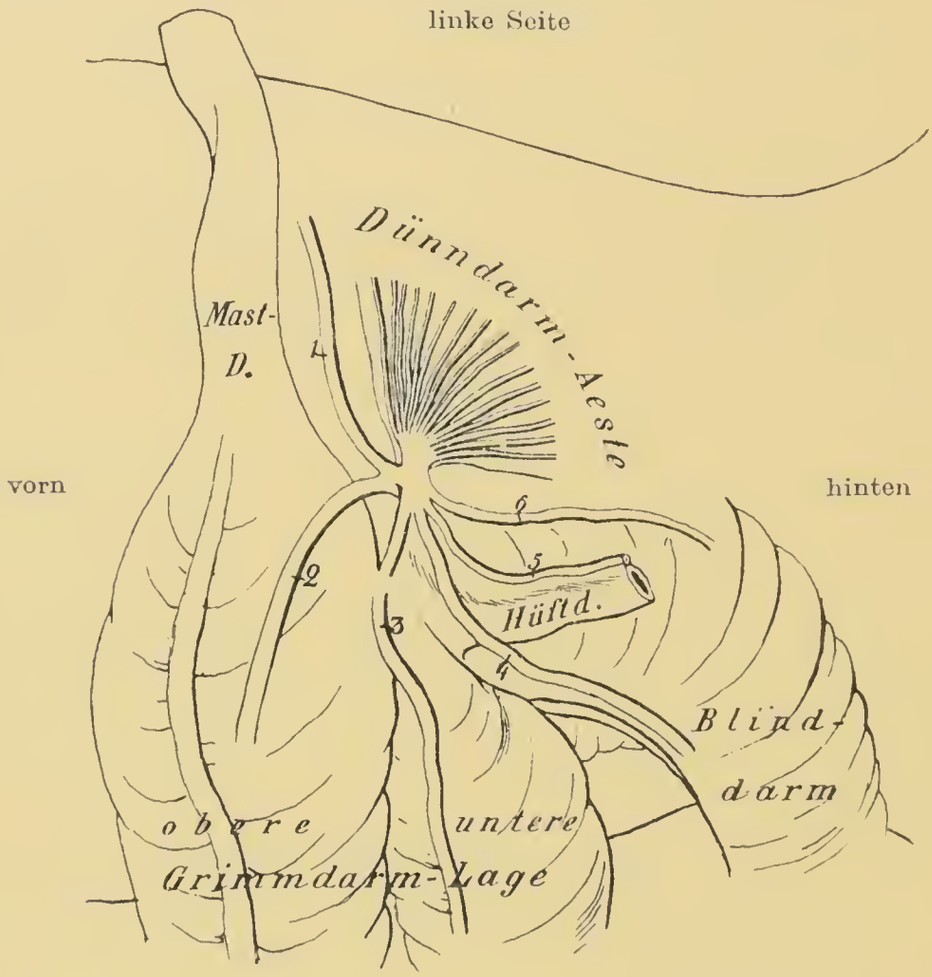

Fig. 13. Schema der Anordnung der Aeste der vorderen Gekrösarterie.

1 art. recti anterior; 2 art. colica dorsalis; 3 art. colica ventralis; 4 art. caecalis med.; 5 art. ileaca; 6 art. caecalis lat.; zwischen 1 u. 6 die Dünndarmäste (art. jejunalis). Die Dickdärme sind schematisch in derjenigen Lage angedeutet, die man ihnen beim Herauslegen des Darmes (pg. 139) anweist.

B. Die art. recto-colica entsteht aus der vorderen Wand der Gekrösarterie, den Dünndarmzweigen gegenüber. Sie ist der Ursprung der oberen Grimmdarmarterie, art. colica dorsalis, und der vorderen Mastdarmarterie, art. recti anterior (auch colica media genannt). Um dies zu verstehen, muss man sich an folgendes erinnern. Der Grimmdarm geht in den Mastdarm über. Der Uebergang liegt vor der vorderen Gekröswurzel (siehe Lage des pancreas pg. 88 ff.). Der

Grimmdarm bildet eine grosse Schlinge (pg. 123) mit zwei Schenkeln; der eine Schenkel beginnt am Blinddarm, der andere endet am Mastdarm; der Gipfel der Schlinge, die Beckenflexur (ebenda) liegt von beiden Schenkel-Enden gleich weit entfernt. Die art. recto-colica geht nun vorwärts gegen den Mastdarmanfang und giebt hier nach links die art. recti, nach rechts die art. colica dorsalis ab. Letztere läuft also vom Ende des Grimmdarms bis zur Beckenflexur und anastomosirt hier mit der art. colica ventralis von der ileo-caeco-colica. Die art. recti anastomosirt mit dem ersten Ast der hinteren Gekrösarterie.

C. Die art. ileo-caeco-colica versorgt Hüft-, Blind- und Grimmdarm. Sie liegt zwischen A und B und ist der stärkste Ast (oder der „fortlaufende Stamm") der vorderen Gekrösarterie. Mit der Gekröswurzel wendet sie sich geradewegs nach rechts (und etwas nach hinten) gegen die curvatura minor des Blinddarmes (pg. 119), wo sich in diesen Hüft- und Grimmdarm einpflanzen. Hier trifft sie also alle drei zu versorgenden Därme vereint und giebt ihre Aeste an diese ab:

a) Die art. ileaca läuft am Hüftdarm (rückläufig) entlang bis zum Zusammentreffen mit dem letzten ramus jejunalis.

b) Die arteria colica ventralis begleitet den Grimmdarm von seinem Anfang bis zur Beckenflexur und zum Zusammentreffen mit der a. colica dorsalis.

c) Die beiden art. caecales verlaufen an zwei Bandstreifen lateral und medial gegen die Blinddarmspitze. Ihre Aestchen anastomosiren untereinander. (Auch besteht eine Anastomose mit der colica ventralis.)

II. Die hintere Gekrösarterie, art. mesenterica posterior, entspringt inmitten der Lende. Sie ist schwach und theilt sich in eine Anzahl Aeste, welche den Mastdarm versorgen und sich ganz ähnlich verhalten, wie die rami jejunales. Die 3 ersten entspringen gemeinsam*) und der erste anastomosirt mit der art. recti anterior von I, B. Die folgenden Aeste entstehen aus dem fortlaufenden Stamm und haben im Becken Anastomosen mit Zweigen der Beckenarterie.

*) Der gemeinsame Ursprung wird auch als colica sinistra (hom.) und der fortlaufende Stamm als haemorrhoidalis superior bezeichnet.

Das arterielle Anastomosen-System am Digestionstractus.

Der Digestionstractus bedarf zu seiner Leistung einer besonders reichlichen und gut organisirten Blutzufuhr. Versiegen der Zufuhr in Folge örtlicher Störungen auch nur in einem kleinen Gebiet müsste die schwersten Folgen haben. Es ist aber auch am Digestionstractus ein Anastomosen-System ausgebildet, wie es vollkommener kaum gedacht werden kann. Desshalb findet eine locale Absperrung der arteriellen Zufuhr am Darm so ausserordentlich selten statt, trotzdem so häufig Blutpfröpfe (emboli) aus dem pg. 113, oben erwähnten aneurysma in einzelne Arterien-Aeste gleiten.

Alle grossen Arterien des Digestionstractus anastomosiren nämlich mit einander in folgender Weise:

1. Anastomose der aorta thoracalis mit der art. coeliaca durch die rami oesophagei der broncho-oesophagea und gastrica sinistra.
2. Anastomose aller drei Aeste der art. coeliaca untereinander am Magen. Hier sind die Anastomosen am vollkommensten und zahlreichsten ausgebildet (s. pg. 104).
3. Anastomose der vorderen Gekrösarterie mit der art. coeliaca, zwischen deren ramus duodenalis und dem ersten ramus jejunalis.
4. Anastomose aller drei primären Aeste der vorderen Gekrösarterie untereinander, nämlich
   a) der jejunalis A mit der ileaca von C,
   b) der colica ventralis von C mit der colica dorsalis von B,
   c) Anastomosen aller jejunales untereinander,
   d) Anastomosen der caecales untereinander und mit der colica ventralis.
5. Anastomose der vorderen und hinteren Gekrösarterie durch die art. recti anterior (von der recto-colica) mit dem ersten Ast der art. mesenterica posterior.
6. Anastomose der hinteren Gekrösarterie mit der Beckenarterie, welche einen Ast, die haemorrhoidalis media, an das Beckenstück des Mastdarms abgiebt.

Venen.

Die Venenäste begleiten die Arterien und sammeln das Blut in der vena mesenterica superior und inferior. Die erstere ist in die vordere Gekröswurzel eingelagert. Die letztere ist entsprechend schwächer,

zieht (wenn man der Richtung des Blutstromes nachgeht) von der Lende her vorwärts zwischen die linke Niere und die vordere Gekröswurzel, um vor letzterer mit der vena lienalis und der mesenterica superior zusammenzutreffen.

Das Zusammentreffen der drei Venen bildet den Stamm der vena portae, die bereits pg. 104 beschrieben worden ist.

Lymphgefässe.

Die Lymphgefässe sind sehr zahlreich, denn sie führen nicht bloss Abfall, sondern vielmehr die verdauten Nährstoffe, den chylus. Sie begleiten die Arterien und treten zu dem starken truncus intestinalis zusammen, der mit dem truncus coeliacus in den hiatus aorticus tritt und hier die cysterna chyli bildet (s. pg. 105).

Die Lymphdrüsen des Darmes, Gekrösdrüsen, lymphoglandulae mesentericae, sind ebenfalls sehr reichlich, liegen ausnahmslos im Gekröse, aber in verschiedener Entfernung vom Darme. Die des Dünndarms liegen in der Nähe der Gekröswurzel, ebenso die des Blinddarmes. Dagegen finden sich sehr viele und grosse Lymphdrüsen in der ganzen Concavität der Grimmdarmschlinge längs der Gefässe. Am Mastdarm endlich finden sich kleine Drüsen am Gekrösrand des Darmes und grössere an der Gekröswurzel.*)

Nerven.

Die Nerven des Darmes, welche namentlich in den Gekrösblättern des Dünndarmes zahlreich und gut zu übersehen sind, stammen vom

---

*) Die Lymphdrüsen der ganzen Bauchhöhle.

Die Lymphdrüsen zerfallen in solche, die an den Baucheingeweiden und solche, die an den Bauchwänden liegen.

Die ersteren sind schon bekannt: es sind die Drüsen der Leber, des Magens, der Milz (pg. 105) und die obengenannten Gekrösdrüsen.

Die letzteren liegen innerhalb der Bauchhöhle sämmtlich dorsal und bilden hier (zerstreut gebauten Dörfern vergleichbar) eigentlich einen langgestreckten Lymphdrüsenzug von den Nieren bis zum promontorium ossis sacri. Man theilt diesen Zug in drei Abschnitte, lgg. renales, lgg. lumbales und lgg. iliacae internae, mediale Darmbeinlymphdrüsen (hinter diesen längs des Kreuzbeins liegen noch die lgg. sacrales). Dazu kommen noch jederseits die lgg. iliacae externae unter dem tuber coxae, in der Gabel der art. circumflexa ilium profunda.

Der Bauchhöhle benachbart, aber ausserhalb liegen endlich die lgg. inguinales superficiales zwischen Bauchdecken und penis bzw. Euter, die lgg. inguinales profundi im canalis femoralis und die lgg. suprapatellares in der Kniefalte (siehe Beckenorgane).

sympathicus. Sie nehmen ihren Ausgang von dem schon pg. 106 beschriebenen ganglion coeliacum und einem Paar kleiner Ganglien (gg. mesenterica inferiora), welche am Stamm der hinteren Gekrösarterie liegen.

Der Dünndarm.

Das duodenum ist bereits im Anschluss an den Magen in Gestalt, Lage und Verbindungen beschrieben, vgl. pg. 89 ff.

Das jejunum ist das Hauptstück des Dünndarms, denn von den 20—22 m der Dünndarmlänge*) fallen nur 2—2½ m auf duodenum und ileum. Der Durchmesser des prall gefüllten jejunum beträgt 6—7 cm. Leer ist der Darm sehr dünn; dagegen erscheint seine Wand dann stärker. Man trifft bei der Exenteration sowohl leere als gefüllte Abschnitte in wechselnder Folge, weil sich die Darmgase und auch der flüssige Inhalt in einzelnen Schlingen je nach deren Lage gesammelt haben.

Das Gekröse des Leerdarms ist sehr lang und lässt daher den Darmschlingen eine grosse Beweglichkeit. Sie können sich durch die ganze Bauchhöhle und über deren Grenzen hinaus verschieben und drängen sich überall hin, wo gerade Raum frei wird.

So füllen sie z. B. den in der Beckenhöhle übrigen Raum aus. Sie schieben sich eventuell durch den offenen annulus vaginalis in den Hodensack: vorwärts durch das foramen epiploicum in den Netzbeutel und sogar durch abnorme Löcher im Zwerchfell**) in die Brusthöhle ein. Die drei letzteren Fälle sind allerdings pathologisch.

Der Leerdarm hat mithin in der Bauchhöhle eine unbestimmte, veränderliche Lage. Jedoch findet sich seine Hauptmasse immerhin constant in der linken Flankengegend und reicht von hier vorwärts an die mediale Fläche der Milz und bis zum Magen, nach hinten eventuell bis an die Beckenhöhle. Unter dem Leerdarm in der linken Weichengegend liegen die schweren Dickdarmlagen.

Der Hüftdarm, ileum***) ist, wie oben gesagt, nur das meterlange Endstück des Dünndarms, welches sich in den Blinddarm einpflanzt. Der Hüftdarm ist an dem fortlaufenden Dünndarmgekröse befestigt.

*) Die Capacität des ganzen Dünndarms beträgt 40—50 l.

**) Angeborene od. durch Zerreissung, z. B. bei Rippenbrüchen, entstandene.

***) ileum der Hüftdarm, ilia die Weichen (Bauchdecken). Alles was unmittelbar auf den Hüftdarm bezüglich ist, wird nach dem Wortstamm „ile“ benannt; in allen anderen Fällen jedoch, auch wenn etwas mittelbar auf den Hüftdarm bezogen werden könnte, ist der Wortstamm für eine dementsprechende Bezeichnung „ili“. (Nomenclator anatomicus hom.)

Ausserdem aber geht vom Blinddarm an den dem Gekrösrande entgegengesetzten Rand des Hüftdarmes das lig. ileo-caecale. Der Hüftdarm muss zum Eintritt in den Blinddarm von der linken nach der rechten Flankengegend übertreten.

Der Blinddarm.

Gestalt.

Der Blinddarm, caecum, ist beim Pferd stärker ausgebildet als bei irgend einem anderen Thiere, und ergänzt den (namentlich im Vergleich zu anderen grossen Herbivoren, z. B. den Rindern) relativ zu kleinen Magen in Bezug auf gewisse Functionen.

Es ist ein reichlich 1 m langer Sack, der einen Durchmesser von 20 cm und mehr erreicht und durchschnittlich 30 l fasst. Derselbe hat zwei blinde Enden*), ein weites kuppelförmiges und ein sich zuspitzendes (apex caeci). Die Einpflanzungen des eintretenden Hüftdarmes und austretenden Grimmdarmes liegen nämlich nicht an den Enden, sondern dicht nebeneinander in einer Seitenfläche des Blinddarmes und zwar dem kuppelförmigen Ende näher, als der Spitze.

Der Blinddarm ist nun zusammengekrümmt und zwar so, dass die beiden Darm-Einpflanzungen gerade in die Tiefe der Concavität zu liegen kommen. Wie beim Magen ist die convexe Fläche als curvatura major, die concave als curvatura minor zu bezeichnen; sie werden durch zwei gewölbte Seitenflächen verbunden.

Die beiden Schenkel der Krümmung sind ungleich lang. Der kürzere Schenkel (ca. $^1/_3$) ist derjenige mit dem kuppelförmigen Ende und heisst der Blinddarmgrund, fundus caeci. Der lange Schenkel (ca. $^2/_3$) heisst Blinddarmkörper, corpus c., und läuft in die Blinddarmspitze, apex c., aus.

Die Längsmusculatur des Blinddarmes zieht sich zu 4 am Körper ausgeprägten Bandstreifen zusammen. Zwei gegenüberliegende sind von den Blinddarmarterien, die längs derselben laufen, bedeckt. Ein dritter erreicht nicht die Blinddarmspitze, sondern biegt vorher zu einem der Gefässstreifen ein. Der 4. liegt frei und läuft bis zur Spitze. An diesem findet man das Hüft-Blinddarmband.

*) Bei den anderen Hausthieren und beim Menschen hat der Blinddarm nur ein blindes Ende, indem aus dem anderen Ende der Grimmdarm als einfache Fortsetzung des Blinddarmes hervorgeht.

Lage.

Der Blinddarmbogen ist in der Bauchhöhle in der Hauptsache rechts gelegen und vertical gestellt, so dass der fundus unter dem Rücken, corpus und apex auf den mm. recti abdominis liegen. Der Scheitel der Blinddarmkrümmung liegt in der rechten Flankengegend neben dem tuber coxae. Die curvatura major ist gegen die Beckenhöhle, die curvatura minor (mit Hüftdarm-Ende und Grimmdarm-Anfang) vorwärts gekehrt. Vom Scheitel der Blinddarmkrümmung aus nehmen daher beide Schenkel, der dorsale Blinddarmgrund und der ventrale Blinddarmkörper, die Richtung nach vorn. Die blinden Enden sind daher die vordersten Punkte des ganzen Darmbogens.

Nachbarschaft.

Der Blinddarmgrund ist hinsichtlich der Topographie der Bauchhöhle der interessanteste Theil. Da der Scheitel der Blinddarmkrümmung am rechten tuber coxae liegt, so hat auch der fundus seine Lage unter der rechten Lendenmuskulatur, ohne die Mittellinie nach links zu überschreiten. Er zieht vorwärts gegen das Zwerchfell bis etwa an die 15. Rippe und erreicht die hintere Fläche des rechten Leberlappens bis an dessen processus caudatus.

Hinter dem oberen Leberrand aber schieben sich zwischen den Blinddarmgrund und die Lendenmuskulatur 3 Organe ein, nämlich die rechte Niere, der rechte Pancreas-Lappen und das duodenum.

Links neben ihm liegt vorn, d. h. unmittelbar hinter der Leber, derjenige Theil des Grimmdarms, welcher vom rechten Leberlappen her aufwärts und dann schräg nach links unter dem Rücken bis zur linken Niere geht. (Vergleiche pg. 122 und 125.) Hinter diesem wird die linke Flankengegend von Leer- und Mastdarmschlingen ausgefüllt, die an die mediale (d, h. linke) Fläche des Blinddarmgrundes reichen müssen. Auch kann die Beckenflexur des Grimmdarms (siehe unten) je nach ihrem Vordringen gegen die Beckenhöhle links neben die curvatura major des Blinddarmes zu liegen kommen, wobei sich die vorerwähnten Darmschlingen m. o. w. dazwischen schieben können.

Die rechte (laterale) Fläche des Blinddarmgrundes liegt der Bauchwand unmittelbar an. Zwischen tuber coxae und 18. Rippe ist sie durch die Bauchmuskeln hindurch zugänglich. Hier, in

der fossa paralumbalis (eine Handbreite vor dem tuber coxae und ebensoviel unterhalb der Lendenwirbel-Querfortsätze), wird der Blinddarmstich ausgeführt. So trifft der Stich die höchste Stelle des ganzen Dickdarmes, dessen Gase daher hier entweichen können.

Das kuppelförmige Ende des Blinddarmgrundes liegt schon im Bereich der falschen Rippen und selbst die Einpflanzung des Hüft- und Grimmdarmes fallen (nach Sussdorf) schon in die Segmentalebene des 16. unteren Rippen-Endes. Dies wird erklärlich, wenn man bedenkt, dass die Entfernung zwischen tuber coxae und 18. Rippe nur ca. 20 cm beträgt. Wenn also der Scheitel der Blinddarm-Krümmung mit seinem convexen Rand neben dem tuber coxae liegt, so muss die Concavität mit den Darmeinpflanzungen thatsächlich schon etwa an der 17. bis 18. Rippe liegen.

Der Blinddarmkörper steigt vom Scheitel des Blinddarmbogens her, also aus der rechten Flanke an der rechten Bauchwand herab, wobei er unter den Grimmdarmanfang geräth. Durch den Grimmdarm und durch die Wölbung der Bauchwand wird er immer mehr nach dem tiefsten Niveau des Bauches gedrängt, erreicht und überschreitet daher schliesslich die ventrale Mittellinie und endet mit dem apex an der cartilago xiphoïdea.

Er steigt also aus der rechten Flankengegend durch die rechte Nebenrippengegend bis in die Schaufelknorpelgegend und liegt mit der einen Seite den Bauchdecken an, während die andere (linke obere) in der Hauptsache der unteren Grimmdarmlage benachbart ist.

Verbindungen.

Der Körper des Blinddarmes hat je eine Verbindung mit dem Hüftdarm, das lig. ileo-caecale, und eine mit dem Grimmdarm-Anfang, das lig. caeco-colicum. Dagegen ist er mit der Bauchwand nirgends verbunden und gehört daher zu den beweglichsten Theilen des Darmes. Er verschiebt sich oft beckenwärts und fällt bei Oeffnung der Bauchhöhle meist von selbst heraus.

Um so unbeweglicher fixirt ist dagegen der Blinddarmgrund bis in die Concavität der Krümmung hinein. Seine Verbindungen bestehen in der Hauptsache aus seinem Antheil an der vorderen Gekröswurzel. Er ist aber ausserdem noch mit dem Grimmdarm (magenähnliche Erweiterung), dem rechten Pankreaslappen und der rechten Niere bindegewebig verbunden. Ausserdem entspringt von ihm ein Blatt des

mesoduodenum (lig. renoduodenale), sodass eine Verbindung mit dem duodenum entsteht. Mit den Lendenmuskeln ist der Blinddarm nicht verbunden.

Die beigefügte schematische Skizze eines Segmentalschnittes durch die oben genannten Organe wird das Verständniss dieser Verbindungen ohne lange Beschreibung ermöglichen. Auch sind die hierüber bereits pg. 99, No. 14 gegebenen Ausführungen zu vergleichen. Hier soll nun das Wesentliche nochmals kurz zusammengefasst werden:

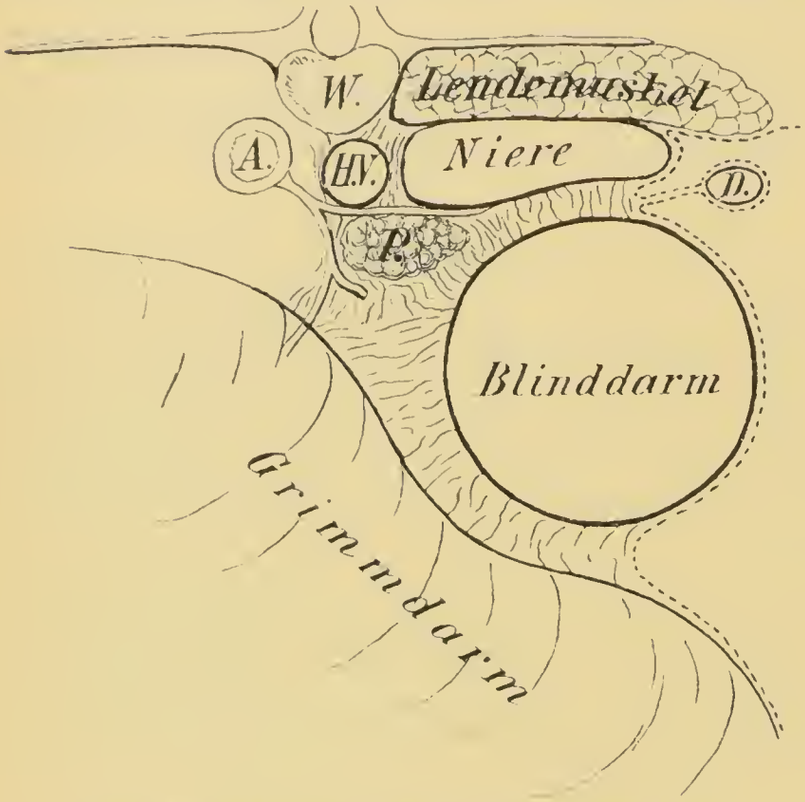

Fig. 14. Schematischer Querschnitt der rechten Lendengegend.
W Wirbel, A aorta, HV Hohlvene, P pancreas (rechter Lappen), D duodenum.

Ueber dem Blinddarmgrund liegen rechte Niere und rechter Pancreaslappen, lateral neben der Niere das duodenum. Unter dem Blinddarmgrund und links neben ihm liegt der Magenbogen des Grimmdarmes. Die Berührungsflächen dieser vier Organe (der Niere, des pancreas, des Grimmdarmes und Blinddarmes) sind mit einander bindegewebig verbunden und entbehren daher des serösen Ueberzuges.

In diesem Bindegewebe ziehen unter dem pancreas hinweg die Gefässäste von der vorderen Gekröswurzel an den hinteren Theil des Blinddarmgrundes (etwa 20 cm von seinem Gipfel entfernt) d. h. gegen die curvatura minor des Blinddarmes, wo sie nicht nur auf diesen, sondern auch auf Hüft- und Grimmdarm-Einpflanzung übergehen.

Die serosa, welche im Umkreis der oben beschriebenen Berührungsfläche also auch vom lateralen Rand der rechten Niere her an den Blinddarmgrund herantritt, bildet auf ihrem Uebergang von der Niere zum Blinddarm eine seitliche Austülpung, welche an das duodenum geht und als lig. renoduodenale bezeichnet wird. Dieses Band befestigt sich also mit seinem dorsalen Blatt an die Niere, mit seinem ventralen Blatt an den Blinddarmgrund.

Der Grimmdarm.

Gestalt.

Der Grimmdarm, colon, ist beim Pferd, wie bei allen Thieren der grösseste Theil des Dickdarmes.*) Er ist 3—3½ m lang und fasst etwa doppelt so viel als der Blinddarm. Seine Weite ist nicht gleichmässig (s. unten), jedoch an den meisten Stellen derjenigen des Blinddarmes gleich.

Beim Pferde, wie beim Wiederkäuer und Schweine bildet der Grimmdarm in natürlicher Lage eine scheinbar sehr complicirte Figur, die jedoch überall sich in eine einfache, sehr lange Darmschlinge auflösen lässt.

Diese Schlinge muss nämlich wegen ihrer Länge innerhalb der Bauchhöhle noch verschiedene Windungen in sich selber machen, sich gewissermassen in sich aufrollen. Ein wesentlicher Unterschied bei den verschiedenen Thierarten besteht jedoch darin, dass der Grimmdarm bei den Wiederkäuern und dem Schwein in dieser Aufrollung durch die Anordnung der serosa fixirt ist, während beim Pferde die übrigens einfachere Einrollung lediglich durch die Bauchwände zusammengehalten wird. Während daher bei jenen Paarhufern der Grimmdarm auch nach der Exenteration seine eigenthümliche Figur beibehält, löst sich beim Pferde die Einrollung der Grimmdarmschlinge beim Herausziehen aus der Bauchhöhle von selbst auf.

Man übersieht daher die von der Lage unabhängige Gestalt des Grimmdarmes beim Pferde am besten, wenn derselbe nach Oeffnung der Bauchhöhle rechts herausgezogen und ausgestreckt wird. Dabei ergiebt sich Folgendes:

Der Grimmdarm ist, wie schon gesagt, eine einfache riesige Darmschlinge, deren Concavität oder curvatura minor, wie bei allen Darmschlingen, vom Gekröse, mesocolon, ausgefüllt wird (in dessen Rand auch der grosse Gefässbogen liegt). An den meisten Stellen zieht das Gekröse die beiden sehr weiten Schenkel der Schlinge dicht aneinander, so dass der Bogen U-förmig wird: nur am Gipfel oder Scheitel der Grimmdarmschlinge (wo der eine Darm-Schenkel auch dünner ist) wird die Gekrösplatte etwas breiter. Der Scheitel der Schlinge heisst (seiner Lage wegen, s. unten) Beckenflexur, flexura pelvina**).

*) Ich rechne dabei als colon das Stück vom Blinddarm bis zum lig. recto-duodenale; an diesem beginnt der Mastdarm, vgl. pg. 109, Anm.

**) Die beim Menschen gebräuchlichen Namen vergleichend anzuwenden, ist unthunlich.

Die Schenkel werden (ebenfalls ihrer später zu erörternden Lage wegen) als untere Lage, colon ventrale, und obere Lage, colon dorsale, unterschieden.

Die untere Lage reicht vom Blinddarm bis zur Beckenflexur, die obere Lage von da bis zum Mastdarm. Die untere Lage ist (von der Blinddarm-Einpflanzung abgesehen) fast gleichmässig sehr weit (etwa Blinddarmweite) und hat 4 Taenien, welche die Darmwand in sehr ausgeprägte haustra und plicae fälteln. Die Taenien und Haustren sind für das colon ventrale characteristisch.

An der scharfen Krümmung der Beckenflexur verengt sich das colon plötzlich (fast auf Leerdarmenge). Die Taenien und Haustren verschwinden. Fast die Hälfte des colon dorsale behält diesen Character: dann aber erweitert sich dasselbe plötzlich sehr bedeutend (ca. 25 cm Durchmesser) und bildet die „magenähnliche Erweiterung". An dieser beginnen sich von neuem 3 Taenien zu bilden, ohne jedoch ausgeprägte haustra hervorzurufen. Man kann daher sagen, dass die haustra dem colon dorsale fehlen. Hinter der magenähnlichen Erweiterung verengt sich das colon zum Uebergang in den Mastdarm.

Es zeigt sich an der herausgezogenen Grimmdarmschlinge ferner, dass alle Befestigungen derselben an die Enden (oder Anfänge) der Schlingenschenkel treten, also an die Blinddarm-Einpflanzung und den Uebergang zum Mastdarm (Genaueres s. pg. 128).*)

Von diesen beiden Grimmdarm-Enden aus durchläuft das peritonaeum die Grimmdarm-Concavität und umhüllt den ganzen Darm, ohne dass sonst irgend welche seitlichen Verbindungen mit der Nachbarschaft entständen. Die ganze Grimmdarmschlinge bleibt daher in der Bauchhöhle freibeweglich bis auf ihre Enden und lässt sich daher auch bis auf diese aus der Bauchhöhle herausziehen. Die Beckenflexur, weil von den fixirten Enden am weitesten entfernt, ist der beweglichste Theil und erfährt daher auch am leichtesten Verlagerungen.

Lage.

Es ist ohne weiteres klar, dass die Grimmdarmschlinge nicht gestreckt in der Bauchhöhle liegen kann und sich daher einrollen muss. Die Lage, welche die eingerollte Schlinge einnimmt, wird am klarsten, wenn man ihren Lauf vom Blinddarm ab verfolgt.

*) Diese sind dabei so fixirt, dass der Anfang des colon ventrale hinten, das Ende des colon dorsale vorn liegt: deshalb muss man auch, um Verdrehungen zu vermeiden, beim Herausziehen das colon dorsale kopfwärts neben das colon ventrale legen.

Das colon ventrale beginnt in der curvatura minor des Blinddarmes neben der letzten (oder 17.) Rippe und zieht von hier längs des rechten Rippenbogens abwärts-vorwärts in den Brustkorb-Ausschnitt hinein, wobei es den Bauchdecken aufliegt. An der pars sternalis des Zwerchfells angekommen, wird es gezwungen, sich nach links umzukrümmen und läuft nun in derselben Lage, die es rechts einnimmt, an der linken Seite zurück bis gegen die Beckenhöhle hin.

Das colon ventrale bildet also in sich wieder einen horizontalen auf den Bauchdecken liegenden Bogen, an dem wir die vorwärts strebende pars dextra, rechte untere Lage, die quer laufende flexura xiphoïdea, unteres Quercolon, und die beckenwärts ziehende pars sinistra, linke untere Lage, unterscheiden können.

Die Beckenflexur, flexura pelvina, mit welcher, wie schon bekannt, das colon ventrale in das colon dorsale übergeht, liegt vor oder in der Beckenhöhle und ist vertical gestellt.*) Ihre Convexität ist beckenwärts, ihre Concavität vorwärts gerichtet.

Das colon dorsale beginnt also ebenfalls hinten, aber auf der linken Körperseite, und zieht von hier zwerchfellwärts, parallel der linken unteren Lage und über derselben**), mit ihr überall durch das Gekröse verbunden. Dieser auf der linken unteren Lage liegende Theil ist die linke obere Lage, die pars sinistra des colon dorsale. Dieselbe biegt sich hinter dem Zwerchfell bezw. hinter der Leber ebenfalls quer um (aber in entgegengesetzter Richtung wie das colon ventrale), bildet, weiter werdend, nun das obere Quercolon, flexura hepatica, und geht am rechten Leberlappen in die rechte obere Lage, pars dextra des colon dorsale, über.

Dieser am rechten Leberlappen liegende Theil ist der weiteste, wird daher magenähnliche Erweiterung genannt. Das colon dorsale liegt hier auf der rechten unteren Lage, kann aber nicht weiter beckenwärts laufen, weil die rechte Flanke ja durch Blinddarm-Grund und -Krümmung ausgefüllt ist. Die rechte obere Lage steigt daher gemäss der hinteren Leberfläche zunächst schräg nach hinten oben bis unter den Blinddarmgrund, krümmt sich hier jedoch quer einwärts zur Wirbelsäule und zieht unter dieser hindurch bis zur linken Niere, wo sie in den Mastdarm übergeht. Diese Krümmung***) und das anschliessende End-

*) Damit ist ihre principielle Stellung gemeint; sie kann natürlich gewissermassen umfallen.

**) Die Bezeichnungen: flexura pelvina, colon ventrale und colon dorsale sind damit erklärt.

***) Sie entspricht in gewisser Beziehung der flexura sigmoïdea des Menschen.

stück liegt der curvatura minor des Magens gegenüber und heisst daher passend der Magenbogen. Die Richtung dieses Endtheils des colon geht etwa von der rechten zu der weiter beckenwärts liegenden linken Niere und ist daher nicht genau transversal, sondern schräg.

Etwa gegenüber dem Scheitel des curvatura minor ventriculi, also inmitten des Magenbogens, erfährt das colon eine ziemlich unvermittelte und starke Verengerung, welche die magenähnliche Erweiterung abschliesst. Die magenähnliche Erweiterung reicht also vom Ende des oberen Quercolons bis zur Mitte des Mageubogens.*)

Wenn das ganze colon dorsale ca. 150 cm lang ist, kommen auf die enge linke Seite etwa 65, auf das Quercolon ca. 30, auf die magenähnliche Erweiterung ebenfalls etwa 30 und auf das verengte Endstück etwa 25 cm Länge.

Ueberblicken wir nun noch einmal das Lage-Verhältniss der Grimmdarmschlinge, so sehen wir, dass dieselbe in der Bauchhöhle vertical gestellt ist, ein Schenkel dorsal, einer ventral liegt. Ihre beiden Enden (d. h. Anfang und Ende) liegen hinten. Von ihnen aus nimmt die Schlinge die Richtung zwerchfellwärts. Da sie hier nicht weiter kann, so ist sie in sich selbst zurückgebogen und zwar nach der linken Seite, so dass ihr Scheitel, die Beckenflexur, statt vorwärts, beckenwärts und zugleich links zu liegen kommt. Fig. 15 veranschaulicht die Umrollung der Grimmdarmschlinge nach hinten.

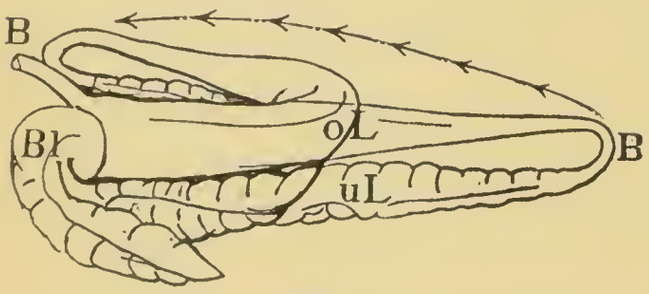

Fig. 15.
Grimmdarmschlinge, (schematisch) geradegestreckt und umgebogen.
Bl Blinddarm, o L obere und u L untere Lage, B Beckenflexur.

Die Beckenflexur ist, wie die ganze Schlinge, vertical gestellt. Die Schenkel oder Lagen der Grimmdarmschlinge aber machen durch deren Umbiegung jeder in sich wieder einen horizontalen Bogen, Quercolon genannt, wodurch jeder Schenkel eine rechte und eine linke Hälfte erhält.

Die linken Hälften der beiden Schenkel (linke untere und linke obere Lage) zwischen denen der Scheitel der ganzen Grimmdarmschlinge, die Beckenflexur, sich befindet, laufen longitudinal parallel. Ebenso liegen die beiden Quercolon parallel über einander. Dagegen liegt die rechte obere Lage nicht longitudinal auf der rechten unteren,

*) Die Bezeichnungen „magenähnliche Erweiterung“ und „Magenbogen“ beziehen sich also auf Theile der „rechten oberen Lage“ und schliesslich werden alle 3 Namen synonym gebraucht, obwohl sie nicht ganz genau dasselbe bezeichnen.

sondern macht für sich eine besondere (schräge) Krümmung, welche sie vom rechten Leberlappen zur linken Niere führt.

Nachbarschaft.

Da die riesige Grimmdarmschlinge einen sehr grossen Theil der Bauchhöhle einnimmt, so ist ihre Nachbarschaft auch eine mannigfaltige.

Das ganze colon ventrale ruht unmittelbar auf der unteren Bauchwand. Inmitten seines weiten Bogens liegt der Körper des Blinddarmes und beide bedecken zusammen fast die ganze untere Bauchfläche vom Schaufelknorpel beckenwärts. Nur vor der Beckenhöhle reichen links neben der linken unteren Lage auch Leerdarmschlingen bis zur unteren Bauchwand herab.

Ueber der linken unteren Lage liegt die linke obere Lage und beide linken Lagen sind von oben her und links von den Leerdarm- und Mastdarmschlingen umgeben. Solche liegen auch hinter der Beckenflexur in der Beckenhöhle und schieben sich auch verschiedentlich zwischen Beckenflexur und Blinddarmkrümmung ein.

Es ist bemerkenswerth, dass die beiden verticalen Dickdarmkrümmungen, nämlich die Beckenflexur des Grimmdarms und die curvatura major des Blinddarms ihre Convexitäten der Beckenhöhle zukehren. Erstere liegt dabei links, letztere rechts.

Die beiden Quercolon liegen hinter dem Zwerchfell bzw. den dem Zwerchfell angeschlossenen Organen. Das obere Quercolon liegt hinter der Leber (unter allen 3 Lappen), grenzt unterhalb des rechten Leber-Lappens unmittelbar an das Zwerchfell und liegt links unter dem Magen. Das untere Quercolon liegt unter dem oberen Quercolon und mit seinem Gipfel an der pars sternalis des Zwerchfells. Ist der untere Leber-Lappen sehr lang, so kann es auch diesen erreichen.

Ueber und zugleich vor der rechten unteren Lage (pars dextra des colon ventrale), welche vom Blinddarm ja steil abwärts steigt, liegt die magenähnliche Erweiterung.

Die rechte obere Lage (pars dextra des colon dorsale) ist topographisch der interessanteste Theil: Das obere Quercolon geht hinter dem rechten Leberlappen in sie über. Der diesen Lappen deckende Grimmdarmtheil ist die magenähnliche Erweiterung. Diese macht die als Magenbogen schon bekannte Krümmung unter dem Blinddarmgrund (der rechten Niere), dem pancreas und der Wirbelsäule hin bis zur linken Niere (vgl. pg. 122 u. 99).

Der Magenbogen stösst daher nach rechts und oben an den Blinddarmgrund und den rechten (unter den Nieren gelegenen) Pancreas-

Lappen, liegt dann unter der Hohlvene, Pfortader und aorta, unmittelbar an der vorderen Gekröswurzel und ist bis zur linken Niere hin vom linken Pancreas-Lappen begleitet. Mit diesem zusammen liegt er zugleich der curvatura minor des Magens gegenüber, d. h. hinter und über ihr (daher die Bezeichnung als Magenbogen).

Verbindungen.

Wie schon oben (pg. 124) erwähnt, sind nur die beiden Enden der Grimmdarmschlinge, also die Blinddarm-Einpflanzung und der Magenbogen, fixirt; die Grimmdarmschlinge im übrigen frei beweglich.

Die Fixirung ist in der Hauptsache bewirkt durch die Ausstrahlungen der vorderen Gekröswurzel (Gefässe und serosa). Beide fixirten Grimmdarmtheile liegen dorsal in nächster Nähe der Gekröswurzel und zwar die Blinddarmeinpflanzung nach rechts und hinten, der Magenbogen transversal nach vorn.

Wie beim Blinddarm beschrieben, schickt die Gekröswurzel ihre Verbindungen (Gefässe und serosa) an den hinteren Theil des Blinddarmgrundes (20 cm hinter den Gipfel des Grundes), d. h. also neben die curvatura minor des Blinddarmes, aus welcher der Grimmdarm entspringt. Diese Verbindungen treten daher hier zugleich auf den Grimmdarm-Anfang über. [Daraus erklärt sich auch, warum die Blinddarmgefässe und die art. colica ventralis aus einem Stamm entspringen.] Zwischen dem Blinddarm selbst und dem Grimmdarm bildet sich noch das lig. caeco-colicum, welches eine Strecke an der pars dextra des colon ventrale entlang läuft.

Der Magenbogen (Grimmdarm-Ende) liegt unter der Wirbelsäule gerade unter und vor der Gekröswurzel, deren Verbindungen hier also ganz unmittelbar an ihn herantreten. [Daher erklärt es sich auch, dass die art. recto-colica der vorderste Ast der Gekrösarterie ist.] Eben der dichte Anschluss an die Gekrösarterie verhindert aber, dass das Gekröse selbst von der Gekröswurzel bandartig an den Magenbogen trete. Seine beiden Blätter bleiben hier z. Th. weit auseinander und ein m. o. w. grosser Theil der Darmfläche bleibt überhaupt ohne serösen Ueberzug (siehe das Folgende).

Der Magenbogen hat aber ausser der Verbindung mit der Gekröswurzel noch besondere Verbindungen mit dem Blinddarmgrund, dem pancreas, dem Netzbeutel und indirect mit dem duodenum.

Bei seiner Umkrümmung nach links (s. oben) kehrt er eine grosse Fläche dem Blinddarmgipfel zu. Die serosa senkt sich hier nicht

zwischen die beiden Därme ein; beide sind vielmehr direct durch lockeres Bindegewebe verbunden. Diese Verbindung liegt zugleich unter dem rechten Pancreaslappen, der rechts mit dem Blinddarm, am linken Rand aber noch mit dem Grimmdarm verwächst. Da der Grimmdarm auch am Pancreaskörper vorbeigeht und dann parallel dem linken Pancreaslappen zur linken Niere läuft, so können auch diese Theile der Drüse sich ihm direct auflegen und mit ihm bindegewebig verbinden. Die seröse Hülle des Grimmdarms geht einfach nicht zwischen Darm und Drüse, sondern über die jenseitige (ventrale und hintere) Drüsenfläche mit hinweg. Durch die ausgedehnte Verwachsung mit dem pancreas ist der Magenbogen unbeweglich fixirt und seine Abtrennung ist eine der schwierigeren Aufgaben der Exenteration.

Da (vgl. pg. 92) der seröse Ueberzug der dem Grimmdarm abgewandten Pancreasfläche aber zugleich von der plica gastro-pancreatica stammt und als ein Theil des mesoduodenum an den Zwölffingerdarm geht, so entspringt das mesoduodenum dadurch auch vom Grimmdarm und dieser erhält eine Verbindung mit dem Zwölffingerdarm. Mit dem Pancreaskörper zusammen ist die flexura portalis des duodenum dicht an den Grimmdarm herangezogen. Endlich geht der seröse Ueberzug des Magenbogens auch in den Netzbeutel über (siehe pg. 130 ff.).

Der Mastdarm.

Der Mastdarm, rectum, beginnt hinter der linken Niere, legt sich zunächst in Schlingen (wie der Leerdarm) und geht dann in der Beckenhöhle in ein gerade gestrecktes Endstück über.*) Dieser Darm ist $3^1/_2$ bis 4 m lang, hat etwa die Weite des gefüllten Leerdarmes (etwas mehr, 8 cm Durchmesser), aber zum Unterschied von diesem 2 Taenien, von denen eine (unsichtbare) am Gekrösrande, die andere (freiliegende) am entgegengesetzten Rande verläuft.

Neben dem Mastdarm-Anfang liegt das Zwölfingerdarm-Ende; beide verbinden sich durch das lig. recto-duodenale (pg. 95).

Unmittelbar dahinter geht der Zwölffingerdarm in den Leerdarm über. Der Mastdarm und Leerdarm gehen also von derselben Stelle in der linken Lendengegend aus und daher winden sich auch die Schlingen des Mastdarmes zwischen denen des Leerdarmes über den linken Grimm-

*) Ellenberger-Baum wollen überhaupt nur das Endstück als Mastdarm bezeichnen, den übrigen Theil als kleines colon, vgl. pg. 109, Anm.

darmlagen durch die linke Lenden- und Flankengegend nach dem Becken zu.

Der Mastdarm hängt an dem Gekröse, welches von der hinteren Gekröswurzel stammt. Der Ursprung desselben ist pg. 112 und sein vorderer Anfang pg. 101, No. 25 beschrieben. Da das Mastdarmgekröse ebenfalls sehr lang ist, so ist auch die Lage der Mastdarmschlingen sehr veränderlich. Nach dem Becken zu wird aber das Gekröse immer kürzer und zieht schliesslich das Endstück des Mastdarmes nahe an das Kreuzbein heran. Das Beckenstück des Mastdarmes bildet einen integrirenden Bestandtheil des Becken-Inhalts, der After gehört in die Topographie des Becken-Ausganges. Diese Theile werden daher nicht hier, sondern bei den Beckenorganen besprochen.

Der Netzbeutel.

Ein Theil des Bauchfelles wird als Netz, omentum (griechisch epiploon), bezeichnet, weil in seinem ausserordentlich zarten Grundgewebe ein Netzwerk von stärkeren und feineren Streifchen hervortritt, welches durch die fettumhüllten Gefässe gebildet wird. Man bezeichnet als kleines Netz (omentum minus) das Leber-Magenband (pg. 85). Doch soll hier nur von dem grossen Netz, omentum majus, die Rede sein, welches den Netzbeutel, die bursa omentalis, bildet. Der Netzbeutel kann im Ganzen nur übersehen werden, wenn ausser Leber, Magen, Milz und Bauchspeicheldrüse auch der Magenbogen des Grimmdarmes sich noch in der Lage befindet.

Die Bildung des Netzbeutels ist leicht zu verstehen. Wir wissen, dass die serosa nicht bloss von der Bauchwand zu einem Eingeweide ziehen, sondern auch von einem Eingeweide zum anderen weitergehen kann. Sie bildet dann eine Verbindung zwischen beiden und betheiligt sich an ihrem serösen Ueberzug. Meist sind solche Verbindungen straff sich spannende Ligamente. Indessen ist es kein principieller Unterschied, wenn ein solcher Uebergang der serosa von einem Organ zum anderen gewissermassen zu lang ist und daher schlaff herabhängt. Der Netzbeutel ist ein solcher Uebergang des peritonaeum in der Hauptsache zwischen Magen und Grimmdarm. Beide Organe liegen sich nahe, das von einem zum anderen gehende (wie alle serösen Falten natürlich zweiblätterige) Netz ist aber sehr lang und hängt daher wie eine lange Hängematte vom Rücken her bauchwärts herab.

Nun kommt aber noch dazu, dass das omentum sich nicht bloss an Magen und Grimmdarm befestigt, sondern noch an anderen Organen, die sich rechts und links zwischen jene beiden einschieben. Dadurch

wird die dorsale Anheftungslinie des Netzes zum Kreise geschlossen und es wird aus der Hängematte ein geschlossener Beutel. Der Zugang zu diesem Beutel wird von der dorsalen Anheftungslinie des omentum an den (unten genannten) Organen umsäumt. In Folge seiner Befestigung an diesen bleibt der Saum des Netzbeutels stets in einem weiten Kreise ausgespannt, etwa wie ein Schmetterlingsnetz an seinem Drahtkreis. Wie man aber dieses trotzdem zusammendrücken kann, so ist auch der Netzbeutel selber in der Peritonaealhöhle (weil er leer ist) natürlich völlig von den benachbarten Organen zusammengedrückt, sodass seine Wände aneinander liegen. Erst wenn man ihn nach Oeffnung der Bauchhöhle zwischen den Eingeweiden hervorzieht, kann man ihn entfalten und seine thatsächliche Geräumigkeit übersehen.

Sein Boden liegt, wie schon aus obiger Beschreibung hervorgeht, ventral, sein Saum, d. h. Ursprungsrand, dorsal. Nur zwischen jenen Organen, an die der dorsale Saum des Netzbeutels sich anheftet, kann man eventuell (siehe unten) in seinen Raum gelangen; im übrigen ist er aber ein zwar durchsichtiger, aber völlig geschlossener Sack, wenn er nicht zerrissen ist.*)

Die Anheftungslinie oder der Saum des Netzbeutels hat folgenden Verlauf:

Der Netzbeutel befestigt sich vorn an der grossen Curvatur des Magens und zwar vom Scheitel des Blindsackes ab bis zum Pförtner hin.

Vom Pförtner tritt die Anheftungslinie des Netzbeutels auf die flexura portalis des Zwölffingerdarmes über und gelangt, da diese mittelst der Bauchspeicheldrüse an den Magenbogen des Grimmdarmes befestigt ist, von hier aus unmittelbar an die untere Fläche des Grimmdarmes.

*) Sehr häufig wird bei Lebzeiten der Netzbeutel zwischen den benachbarten, sich ja bewegenden Därmen derartig eingequetscht und hin und her gezerrt, dass das zarte Gewebe reisst. Ist er einmal eingerissen, so bilden sich weitere Veränderungen und er zerfällt schliesslich in einzelne festere Stränge (strangförmige Beschaffenheit des Netzbeutels). Von einem Netzbeutelraum ist dann natürlich nicht mehr zu reden. Diese Stränge werden dann oft sehr lang ausgezogen, namentlich wenn an ihnen, was öfters vorkommt, sich Knoten (von Fett, später verknorpelnd, Lipome) bilden, durch die dann die Stränge zwischen den Därmen förmlich eingeknöpft werden. Solche Stränge können bis in den Hodensack reichen und sind öfters durch Entzündung mit anderen Organen verwachsen. Bisweilen bilden sich statt einfacher Stränge Oesen, in denen dann Darmschlingen hängen bleiben. Auch in einfache Löcher des Netzbeutels können Darmschlingen hineinschlüpfen und darin sogar abgeschnürt werden. Natürlich sind das alles abnorme bzw. krankhafte Zustände, die jedoch, weil sie an Anatomiepferden häufig gelegentlich beobachtet werden, hier erwähnt werden müssen (vgl. auch die Bemerkungen über den Dünndarm pg. 118).

Hier läuft sie längs des linken Pancreaslappens nach links bis unter den Mastdarmanfang hin.

Andererseits geht die Anheftungslinie des Netzbeutels vom Scheitel des saccus caecus ventriculi an den vorderen Winkel der Milz, von hier auf den medialen Rand der linken Niere, wo sie mit dem Ursprung des Mastdarmgekröses (pg. 101, Figur 12) zusammentrifft und dadurch an den Mastdarm angeschlossen wird. Am Mastdarmanfang stossen daher die beiden Enden der Anheftungslinie des Netzbeutels zusammen und der Saum desselben ist so zu einem Ring geschlossen.

Die vordere Wand des Netzbeutels entspringt also von der grossen Curvatur des Magens und seine hintere Wand vom Magenbogen des Grimmdarmes. Beide gehen rechts unter dem Zwölffingerdarm in einander über, während sie links unter dem Mastdarmanfang spitzwinkelig zusammentreten (Schnabel des Netzbeutels).

An der linken Seite des Netzbeutels ist aussen der concave Rand der Milz, vom vorderen Milzwinkel abwärts, befestigt. Dadurch wird zugleich die Milz in ihrer ganzen Länge mit der grossen Curvatur des Magens verbunden und der zwischen beiden liegende Streifen des Netzbeutels erhält den Namen Milz-Magenband.*)

Innerhalb des Kreises, den die Anheftungslinie des Netzbeutels beschreibt, und dem Binnenraum des Letzteren zugewendet liegen: Die vordere Fläche des Magenbogens, des Grimmdarmes sammt dem pancreas, die hintere mediale Seitenfläche sowie die kleine Curvatur und der Pförtner des Magens, endlich derjenige Theil der hinteren Leberfläche zwischen der impressio oesophagea und dem Hohlveneneintritt, welcher am Centrum der curvatura minor des Magens gelegen ist (vgl. pg. 84), und die mediale Seite des Zwölffingerdarmes.

Die genannten Organe und ihre Verbindungen verwehren in Wirklichkeit den Zugang zu dem Raum des Netzbeutels.

Nur über diese Organe hinweg könnte man nämlich in die bursa omentalis gelangen und auch dies ist, wegen der Befestigungen dieser Organe an die Bauchwände, bis auf eine einzige Stelle unmöglich, wie sich aus folgendem ergiebt:

Der Magenbogen des Grimmdarmes ist an seiner oberen Wand bindegewebig mit dem Blinddarmgrund und den grossen Gefässen unter

*) Natürlich erhält die Milz von diesem Bande aus auch ihre seröse Umhüllung. Es ist jedoch nicht bloss unpractisch, sondern auch unzutreffend, zu sagen, die Milz liege im Netzbeutel. Das würde dann für Magen und Grimmdarm ebenso gelten. Keines dieser Organe liegt im freien Raum des Netzbeutels. Die Milz liegt ihm aussen an.

der Wirbelsäule (direct sowie durch Vermittlung des pancreas) verbunden; über den Grimmdarm von hinten her in den Netzbeutel zu gelangen, ist also unmöglich. Am Grimmdarm-Ende stossen beide Blätter des Netzbeutels zusammen und von hier geht das vordere Blatt an Niere und Milz bis zum Scheitel des Magenblindsackes. Ueber Niere und Milz kann man aber auch nicht hinwegkommen, denn die Niere liegt schon „ausserhalb des Bauchfellsackes“ d. h. auf dem parietalen Bauchfell und die Milzbasis ist mit diesem verbunden durch das suspensorium lienis, welches bis zum lig. gastro-phrenicum reicht.

Es würde möglich sein, zwischen dem Zwerchfell und der Zwerchfellsfläche des Magens über die kleine Curvatur hinweg von vorn in den Netzbeutel zu gelangen, wenn nicht zwischen dem Zwerchfell und der kleinen Curvatur bis zum hiatus oesophageus herab eben das lig. gastro-phrenicum sich befände, welches am Scheitel des Blindsackes sowohl an das suspensorium lienis als das grosse Netz sich anschliesst. Ebenso ist es aber durch das Lebermagenband, welches mit dem Zwerchfell-Magenband zusammenhängt, unmöglich gemacht, zwischen der Leber und dem Magen über das Centrum der kleinen Curvatur in den Netzbeutel vorzudringen.

Auch zwischen Leber und Zwerchfell über den oberen Leberrand (soweit derselbe über das Centrum der curvatura minor ventriculi und damit in den Netzbeutel hineinragt), ist kein Vordringen möglich, weil man überall auf die Schenkel des lig. coronarium hepatis stossen muss.

Da ferner das Lebermagenband in das Leber-Zwölffingerdarmband übergeht, so ist dadurch auch an der rechten Seite, bis zur Wurzel des processus caudatus der Leber hin, der Netzbeutelraum abgeschlossen.

Hier aber hört das Leber-Zwölffingerdarmband auf und das Zwölffingerdarmgekröse wird durch die plica gastro-pancreatica fortgesetzt, die sich zwar an den Grimmdarm anschliesst, aber am processus caudatus einen Durchgang von rechts nach links zwischen Leber und duodenum offen lässt.

Dies ist der einzige Zugang zum Netzbeutel, das **foramen epiploïcum** [Winslowi]. Dasselbe führt in einen längeren Canal zwischen Leber und pancreas, der im Centrum der curvatura minor ventriculi ausmündet und vestibulum bursae omentalis heisst. Die Ausmündung dieses Ganges bildet den inneren Eingang zum Netzbeutel und führt in dessen freien Raum (vergleiche pg. 94, 95, 97 No. 8 ff.).

Der eigentliche Netzbeutelraum besitzt nach vorn zu zwei taschenartige Ausbuchtungen, die auch als kleiner Netzbeutel bezeichnet werden. Die eine führt über das Centrum der kleinen Curvatur des Magens

hinweg zwischen Magen und hintere Leberfläche, an welche hier die Hohlvene herantritt. Diese Bucht ist nach unten durch Zwerchfell-Magenband und Lebermagenband, nach oben durch die Befestigung der plica an der Hohlvene und dem oberen Leberrand abgeschlossen.

Andererseits aber kann man auch über den Scheitel der kleinen Curvatur und von da ab über den oberen Rand der Leber zwischen Hohlveneneintritt und impressio oesophagea an die vordere Leberfläche gelangen. Diese Tasche ist aber nur sehr klein, denn sie umfasst nur den fingerlangen schmalen Raum links neben der Hohlvene zwischen den Schenkeln des lig. coronarium hepatis (s. Abbildung pg. 77). Beide Taschen liegen also hintereinander, die eine an der vorderen, die andere an der hinteren Leberfläche.

IV. Abschnitt.

Demonstration und Exenteration des Darmes.

Allgemeine Bemerkungen.

Um die Exenteration des Darmkanals bzw. der Eingeweide überhaupt ausführen zu können, ist als erste Bedingung selbstverständlich erforderlich, dass man alle die Organe und Organtheile, welche in Betracht kommen, sicher zu finden vermag und andrerseits sich sofort klar wird über das, was zufällig dem Seziermesser entgegentritt. Beides erfordert wieder eine genaue Kenntniss aller derjenigen Verhältnisse, welche in der voranstehenden topographischen Beschreibung erläutert worden sind.

Es gehört aber dazu auch ein gewisses Orientirungsvermögen, um dem Umstand gerecht werden zu können, dass die Lage der Eingeweide am Kadaver anders sich zeigt, wie die am lebenden Tier, welche oben beschrieben worden ist.*) Auch wechselt die Situation im Gange der Exenteration fortwährend, Lageveränderungen werden vorgenommen, verdeckte Theile müssen aufgesucht werden und bisher Verstecktes taucht plötzlich da auf, wo es besonders der Anfänger nicht vermuthet.

Von dem Studirenden speciell wird zu erwarten sein, dass er die Eingeweide nicht nur beschreibe, sondern auch demonstrire, was aber

*) Bei den folgenden Erläuterungen ist für die Lagebezeichnung natürlich die bei der Exenteration vorhandene Rückenlage des Pferdes massgebend.

wieder nur im Lauf der Exenteration möglich ist, weil erst dabei allmählich die einzelnen Theile sichtbar werden. Dabei muss man es verstehen, den Organen jeweils die für eine Demonstration zweckmässige Lage zu geben.

Die Art der Lagerung des Kadavers ist durch den Gebrauch festgestellt. Hier liegt dasselbe auf dem Rücken und stark zur rechten Seite geneigt*). Für die Ausführung der Sektion ist deshalb der Stand auf der rechten Seite des Pferdes zu wählen. Die Haut des Kadavers ist entfernt.

Rücksichtlich der Ausführung der Sektion ist zunächst die Haltung des Messers zu betonen. Dasselbe darf niemals wie eine Schreibfeder, sondern muss stets zwischen Daumen und Zeigefinger so gehalten werden, dass der Handteller über dem Messerrücken liegt. (Vgl. die Abbildung pg. 136.) Ist grössere Kraft erforderlich, so können dann einfach auch die übrigen Finger, schliesslich auch der Handteller dem Messer aufgelegt werden.

Stets ist das Messer möglichst wagerecht zu halten und die Schnitte sind lang und leicht zu führen. Mit spitz gestelltem Messer oder durch zu tief gehende Schnitte werden leicht Theile verletzt, welche intakt bleiben sollen.

Es ist vortheilhaft, Theile, welche durchschnitten werden sollen, besonders Häute, anzuspannen, wodurch die Schnitte sicherer und wirksamer werden; doch darf man natürlich nicht die Anspannung bis zum Zerreissen des Gewebes steigern.

Beim Durchtrennen von Membranen muss stets an einem freien Rande angefangen und die Trennung so vollständig gemacht werden, dass nirgends undurchschnittene Stränge (Brücken) stehen bleiben.

Ebenso empfiehlt es sich, das, was durchschnitten werden soll, auf die Finger der linken Hand zu nehmen, das Messer am Finger gleiten zu lassen und durch stetes Befühlen sich zu überzeugen, dass nichts Ungehöriges sich zwischen Finger und Messer drängt.

Ueberhaupt spielt das Gefühl bei der Exenteration eine sehr wichtige Rolle, da es keineswegs möglich ist, in jedem Falle alles zu übersehen. In besonderen Fällen wird es nöthig, das Messer durch Dinge zu führen, welche von Blut, krankhaften Ergüssen, Darminhalt u. s. w. völlig verdeckt sind, wobei dann das Gefühl die alleinige Richtschnur für das Messer bildet.

Im allgemeinen sollen Trennungen stets nur durch das Messer

*) Für pathologisch-anatomische Zwecke ist einfache Rückenlage korrekter.

vollzogen werden, doch halte ich es in einigen Fällen, welche sich weiter unten ergeben werden, für statthaft und sogar besser, eine Loslösung mit dem Finger zu bewirken, dann nämlich, wenn es sich um lockeres Bindegewebe handelt und mit dem Messer leicht Verletzungen von Hohlorganen, welche intakt bleiben müssen, vorkommen können.

Oeffnung der Bauchhöhle.

Auf den von der äusseren Haut befreiten Bauchdecken liegt in der Schamgegend Penis oder Euter. Dieselben werden abgenommen und nach hinten zwischen die Schenkel zurückgelegt. Um dies rasch zu bewerkstelligen, werden die genannten Organe mit der linken Hand erfasst und von der Bauchwand abgezogen, wobei jederseits ein kräftiger,

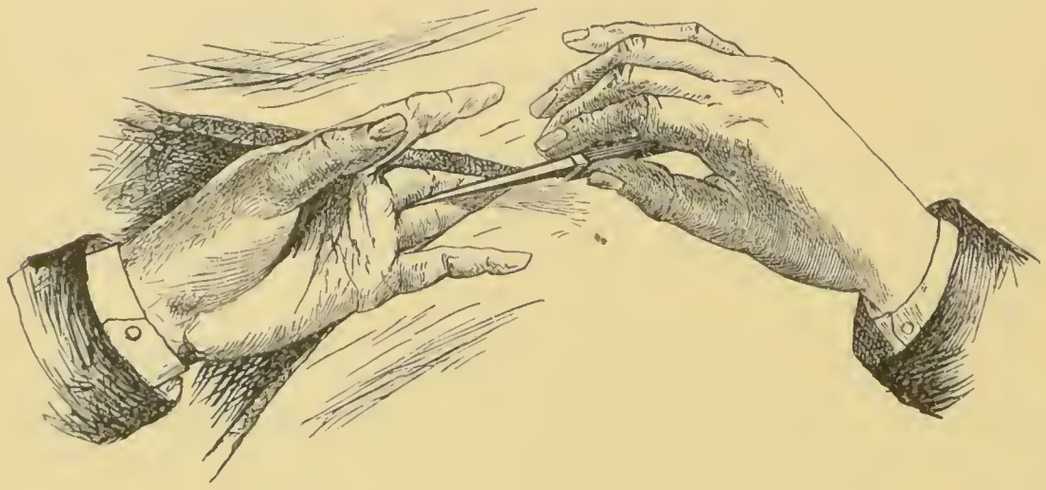

Fig. 16. Spaltung der Bauchdecken.

langer Schnitt gegen das angespannte Verbindungsgewebe geführt wird; was noch übrig bleibt, wird dann mit einigen Querschnitten abpräparirt.

Die Spaltung der Bauchdecken geschieht durch einen Längsschnitt, welcher vom Schaufelknorpel bis zur Schambeinfuge etwas links vom Nabel geführt wird. Die Haltung des Messers ist dabei von wesentlichster Bedeutung.

Den Schaufelknorpel fühlt man leicht in dem Winkel, welchen die hinteren Ränder der beiden mm. pectorales profundi (vgl. pg. 64 u. 66, Fig. 6) mit einander bilden. Man erfasse das Messer in der bekannten Weise (pg. 135), setze es wagerecht auf die Bauchwand, so dass die Spitze noch auf dem Schaufelknorpel ruht, lege den Daumen der linken Hand auf den Rücken des Messers und drücke damit, zugleich leicht ziehend, das Messer hinein. Auf diese Weise werden die Bauchdecken ganz allmählich und sicher gespalten; ein plötzliches und zu tiefes Hineinfahren des Messers wird vermieden. Falls man den Schnitt unvorsichtig führt, so

wird sehr leicht, namentlich wenn das Cadaver schon gasig aufgetrieben ist, der Darm angeschnitten, einer der lästigsten Zufälle.

Der Schnitt durchdringt folgende Schichten: Tunica flava, bzw. Aponeurose des m. obliquus externus, Fleisch des m. rectus, Aponeurose des m. tranversus (die hier stark und weissglänzend ist), Bauchfell. Bei der oben beschriebenen vorsichtigen Messerführung wird oft das Bauchfell zunächst nicht mit durchschnitten, sondern losgedrückt. Man sieht dann im Schnitt eine durchsichtige Haut, durch welche der Darm durchschimmert. Dieselbe wird mit dem Finger durchstossen oder etwas angehoben und vorsichtig durchschnitten.

In die gemachte Oeffnung werden zwei Finger der mit dem Handteller nach aussen gedrehten linken Hand eingeführt. Zwischen die Finger nimmt man die Messerklinge, so, dass die Finger auf dem Messerrücken förmlich reiten. Man zieht nun mit der rechten Hand das Messer vorwärts und schiebt es zugleich mit den beiden Fingern der linken. So führt man, ohne abzusetzen, einen glatten Schnitt bis gegen die Schambeinfuge. Die Haltung des Messers ist aus Figur 16 zu ersehen. Das Messer muss gleichsam wie ein Schlitten über die Bauchdecken gleiten, es muss dabei stets möglichst wagerecht gehalten werden. Die dem Messer angelegten Finger, deren Kuppen stets tiefer liegen müssen, als die Messerspitze, wirken wie „Räumer“ und drücken alle Darmteile aus dem Wege, so dass diese nicht angeschnitten werden können.

Jede der Bauchdeckenhälften wird nun durch einen Querschnitt gespalten, welcher senkrecht auf dem geführten Längsschnitt steht und die 18. Rippe tangirt.

Man führt zuerst den Querschnitt links von dem Längsschnitt aus bis gegen die Lendenwirbel hin; dann wird der Querschnitt rechts, dicht hinter dem Nabel, aber zunächst nur etwa halb so lang gemacht*).

Die Bestimmung der vorliegenden Eingeweide.

Sobald die Bauchdecken gespalten und nach allen Seiten zurückgeschlagen sind, treten verschiedene Därme zu Tage, welche sofort recognoscirt werden müssen, damit etwaige Abweichungen in der Lagerung derselben festgestellt werden können.

*) Es geschieht dies, damit die Darmtheile nicht eher nach rechts herausfallen, bevor deren Lage bestimmt ist.

Da das Pferd nach rechts geneigt ist, drückt der Dickdarm oft schwer auf die rechte Bauchwand. Man schiebe daher die linke Hand zwischen beide, spanne mit Daumen und Zeigefinger die Bauchdecke und drücke mit den drei anderen Fingern die Darmtheile zurück. Das Messer gleitet dann, wie in einer Höhle, zwischen den Fingern.

Normal liegt (bei der Rückenlage des Pferdes) der Blinddarmkörper zu oberst und mit der Spitze nach vorn, jederseits neben ihm die Theile des colon ventrale. Das colon dorsale und Theile des Dünn- und Mastdarms werden mehr oder weniger sichtbar.

Die einzelnen Darmabschnitte müssen nun mittelst anatomischer Merkmale von einander unterschieden werden. Lage und Weitenverhältnisse bieten keine correcten Merkmale, da die Lage verschoben und die Weite bis zu einem gewissen Grade verändert sein kann.

Der Mastdarm ist an dem Bandstreifen kenntlich und unterscheidet sich dadurch schon hinreichend vom Leerdarm; den Blinddarmkörper kennzeichnet seine Spitze.

Die unteren Lagen des Grimmdarms (colon ventrale) werden erkannt an den haustra (pg. 109), welche die oberen nicht haben. Die rechte untere Lage ist durch das Blind-Grimmdarmband besonders gekennzeichnet; die linke untere zeigt sich überall mit der ihr anliegenden linken oberen Lage durch das Grimmdarmgekröse eng verbunden. Die Beckenflexur ist unverkennbar.

Die linke obere Lage charakterisirt sich durch ihre Enge hinreichend, ist übrigens mit der linken unteren Lage verbunden. Die rechte obere Lage und der Blinddarmgrund sind meist nicht sichtbar, wären übrigens durch Lage und Verbindungen genügend gekennzeichnet.

Da der Blinddarmkörper und die Grimmdarmschlinge, namentlich die Beckenflexur, sehr beweglich sind, so sind diese Theile oft erheblich verschoben. Sie müssen dann aufgesucht und die stattgehabte Verschiebung muss erklärt werden.

Den Hüftdarm sucht man am sichersten auf vom Blinddarm aus. Von den drei Bandstreifen des letzteren, welche bis zur Spitze laufen, ist einer frei und von weisslicher Farbe (die anderen sind von den Gefässen verdeckt.) An diesem sitzt von der Spitze ab ein schmales seröses Anhängsel, das Hüft-Blinddarmband. Es wird nach der Blinddarm-Curvatur zu immer breiter und leitet, indem man die Hand an ihm entlang führt, zum Hüftdarm.

Will man sich von der Lage des Blinddarmgrundes überzeugen, so muss das Cadaver auf die linke Seite gewälzt und der Blinddarmkörper und Grimmdarm nach dort hinübergezogen werden. Nach erfolgter Betrachtung wird das Cadaver wieder nach der rechten Seite geneigt.

Nachdem so die vorliegenden Dammtheile bestimmt worden sind, muss der Darm aus der Bauchhöhle herausgezogen und auf einem Präparirbrett ausgebreitet werden. Dieses Brett wird zunächst zweck-

mässig an den Secirtisch (horizontal) angesetzt und dicht an das Cadaver herangeschoben. Dann wird der Querschnitt durch die rechte Bauchwand rückenwärts verlängert.

Herauslegen des Darmes aus der Bauchhöhle.

Wie sich aus der vorangegangenen Beschreibung ergiebt, lässt sich der Darm grössten Theils aus der Bauchhöhle ausziehen, bevor irgend welche Trennungen gemacht worden sind.

Um dies zu bewerkstelligen und den Darm übersichtlich zu ordnen, sind drei Stellen desselben zunächst aufzusuchen: 1. Die Beckenflexur des Grimmdarms. 2. Das Beckenstück des Mastdarms. 3. Der Zwölffingerdarm am Mastdarm-Zwölffingerdarmband.

Die Beckenflexur des Grimmdarms findet man, wo sie auch liegen mag, indem man an einer der linken Grimmdarmlagen vom Quercolon ab entlang tastet. Die Flexur wird erfasst und nach der rechten Seite aus der Bauchhöhle herausgezogen, wobei der Grimmdarm so zu drehen ist, dass das colon dorsale nach dem Kopfende des Cadavers hin liegt. Dann ist die Grimmdarmschlinge entfaltet und nun in der pg. 123 beschriebenen Form zu übersehen. In der Bauchhöhle haften nur noch die rechte obere Lage und der Anfang der rechten unteren Lage. Der Blinddarmgrund, aus dem die letztere heraustritt, wird nun in der Bauchhöhle ebenfalls theilweise sichtbar, während der Körper des Blinddarms (vermöge seiner Verbindung mit der rechten unteren Grimmdarm-Lage) schon von selbst mit aus der Bauchhöhle herausgefallen ist. An diesem suche den freien Bandstreifen (vgl. pg. 119 unten), das an ihm entspringende Hüftblinddarmband und mittelst dieses den Hüftdarm auf.

Das Beckenstück des Mastdarms sitzt ziemlich unbeweglich in der Beckenhöhle fest, während die übrigen Mastdarmtheile sehr beweglich sind. Jenes ist deshalb leicht am Kreuzbein zu finden, auch wenn zahlreiche andere Mastdarm- und Dünndarmschlingen in dieselbe hineingeglitten sind. (Beim weiblichen Thiere liegt es in der excavatio recto-uterina zwischen den beiden breiten Mutterbändern.)

Der Mastdarm wird nun, vom Beckenstück aus nach vorn, derart abgewickelt, dass er gleichzeitig nach links (also dem Grimmdarm entgegengesetzt) aus der Bauchhöhle herausgezogen wird. Dabei darf der freie Bandstreifen des Mastdarms sich niemals mit Gekröse umwickeln, weil sonst schwer lösbare Verschlingungen entstehen können.

Bei diesem Abwickeln des Mastdarms kommt man nothwendig zum Mastdarmanfang hinter der linken Niere und damit zu dem dritten Punkt, nämlich zu dem Zwölffingerdarm und dem Mastdarm-Zwölf-

fingerdarmband. Dasselbe liegt hinter*) dem Mastdarmanfang. Wird es nicht sofort von selbst sichtbar, so hebe man den Mastdarm-Anfang in die Höhe; dann wird der Zwölffingerdarm mitgehoben (pg. 95).

Nachdem der Zwölffingerdarm gefunden ist, legt man sich in die linke Hand den Anfang des Leerdarmes, erfasst, seinem Lauf folgend, eine Schlinge nach der anderen, zieht sie hervor und umgreift zugleich ihr Gekröse mit der linken Hand, bis in dieser das ganze Dünndarmgekröse zusammengefasst ist. Dann wird der Dünndarm ebenfalls nach rechts auf den Grimmdarm (beckenwärts von demselben) herausgezogen.

Der ganze Darmkanal ist nun übersichtlich geordnet. In der Bauchhöhle liegen nur noch der Grund und die Curvatur des Blinddarmes, der Anfang und das Ende des Grimmdarmes, mit diesem auch der Anfang des Mastdarms, sowie dessen Beckenstück und endlich der Zwölffingerdarm und das Hüftdarmende.

Neben dem Mastdarm-Zwölffingerdarmband ist jetzt die Stelle, wo der Zwölffingerdarm zwischen Wirbelsäule und Blinddarmgrund nach links hervortritt, freigelegt oder leicht zu finden. Das duodenum liegt hier bekanntlich zwischen der hinteren und vorderen Gekröswurzel (pg. 91) und ist am lig. transversum (pg. 94) befestigt.

Der Blinddarmgrund und der Magenbogen des Grimmdarms sind vollständig zu übersehen. An letzterem wird, wenn man ihn etwas nach hinten drückt, das aufsitzende pancreas sichtbar und rechts zeigt sich mit dem Pancreaskörper der Zwölffingerdarm am Grimmdarm befestigt.

Der Netzbeutel lässt sich jetzt am besten demonstriren, indem man ihn vom Magen und der magenähnlichen Erweiterung vorsichtig hochhebt. [Man vergleiche, wenn nöthig, die Beschreibung pg. 130 und die der plica gastro-pancreatica, pg. 92 bezw. 96.]

Man constatirt, dass der Netzbeutel vorn von der grossen Curvatur des Magens, hinten vom Grimmdarm ausgeht, und besichtigt rechts den Uebergang auf dem duodenum und links das Zusammentreffen der vorderen und hinteren Netzbeutellage am Mastdarm-Anfang.

Der Netzbeutel wird dann an seinem Boden, d. h. an dem geschlossenen hervorgezogenen Ende eingerissen, so dass man in seinen Raum hineingelangen kann. Man betrachtet die dem Raum zugekehrten dorsalen Organe, beachtet namentlich das Centrum der kleinen Curvatur des Magens und prüft die von hier aus zugängliche Tasche des Netz-

*) Es wird sehr oft vorn, nach dem Zwerchfell zu, gesucht.

beutels zwischen Magen und Leber, bzw. Leber und Zwerchfell (pg. 133, unten). Im Centrum der curvatura minor ventriculi wird die Hohlvene (hier schon an die Leber angeschlossen) sichtbar.

Es ist auch jetzt schon der Eingang in den Netzbeutel, das foramen epiploicum, zu suchen. Man schiebt die Hand von rechts zwischen magenähnliche Erweiterung des Grimmdarms und rechten Leberlappen und erfasst am oberen Rande desselben den zungenförmigen processus caudatus. Legt man nun zwei Finger auf denselben*) und schiebt sie vorwärts, so gelangt man in das foramen bzw. in das vestibulum bursae omentalis und durch dasselbe in den Netzbeutel, wo die Finger im Centrum der kleinen Curvatur des Magens unter den freien bogigen Rand der plica gastro-pancreatica hervortreten. Dieser Weg wird in Fig. 9 u. 10, pg. 94, durch die Sonde gekennzeichnet.

[Ist der Netzbeutel zerrissen, so kann man natürlich auch den umgekehrten und bequemeren Weg wählen, doch soll man das foramen von rechts her aufsuchen].

Die Trennung der Verbindungen des Darmkanals.

Es sind zu durchschneiden:

1. Der Anfang des Darmes, denn der Zwölffingerdarm wird am Magen belassen.
2. Das Ende des Darmes, denn das Beckenstück des Mastdarms bleibt in der Beckenhöhle sitzen.
3. Die vordere Gekröswurzel.
4. Die hintere Gekröswurzel.
5. Die besonderen Verbindungen der magenähnlichen Erweiterung: Netzbeutel (linke Niere), pancreas, Blinddarmgrund.
6. Die besonderen Verbindungen des Blinddarmgrundes: Pancreas, rechte Niere, Zwölffingerdarm.

Diese sechs Hauptpunkte der Exenteration lassen sich indessen nicht in der obigen systematischen Folge erledigen, sondern die vordere Gekröswurzel kann erst gelöst werden, wenn die hintere Gekröswurzel und die rechte obere Grimmdarmlage bereits abgetrennt sind, weil sie von der letzteren verdeckt wird.

Am **Zwölffingerdarm** werden zwei Unterbänder, 1 dem von einander entfernt, da angelegt, wo er unter der Wirbelsäule liegt und

*) Werden die Finger unter oder neben den processus caudatus gesteckt, so kommt man in einen Blindsack, nämlich an die zwischen oberen Leberrand und processus befestigte plica gastro-pancreatica.

zwischen dieser und dem Blinddarmgrund links hervortritt, also noch bevor er sich mit dem Mastdarm verbindet. Die seröse Verbindung mit der Wirbelsäule (lig. transversum) wird dabei durchtrennt*) und der Darm zwischen den Unterbändern durchschnitten.

Die Unterbindung am **Beckenstück des Mastdarms** und die Durchschneidung desselben ist ebenso auszuführen.

Darauf folgt die **Durchschneidung der hinteren Gekröswurzel** d. h. des langen Mastdarmgekröses. Mit dem Mastdarm ist auch das gesammte von der hinteren Wurzel stammende Gekröse nach links aus der Bauchhöhle herausgezogen und angespannt. Will man die hintere (meist fettumhüllte) Gekrösarterie zeigen, so führt man die Hand von hinten her nahe der Wirbelsäule leicht über das Gekröse, wobei die Arterie als Strang zu fühlen ist. Die hintere Gekrösvene ist als bläulicher Streifen meist ohne weiteres sichtbar.

Das Gekröse wird nun von der Stelle ab, wo der Mastdarm bereits durchschnitten ist, zwerchfellwärts abgetrennt bis an den Mastdarmanfang (Mastdarm-Zwölffingerdarmband) heran. Die Abtrennung darf nicht nahe am Darm, aber auch nicht zu nahe an der Wirbelsäule erfolgen, sondern längs der Gekrösvene so, dass diese noch in der Bauchhöhle bleibt. Am Mastdarm-Anfang ist auf Schonung des lig. recto-duodenale Bedacht zu nehmen.

Der Mastdarm wird nun ebenfalls nach der rechten Seite des Cadavers herübergezogen und auf die Grimmdarmschlinge herausgelegt.

Demnächst müssen die **Verbindungen der rechten oberen Grimmdarmlage** gelöst werden.

Zuerst wird der Netzbeutel abgetrennt; längs des Magenbogens ist es die hintere Lage des Netzbeutels, während am Uebergang in den Mastdarm beide Netzbeutellagen zusammentreffen und abzutrennen sind.

Darauf wird längs des zugänglichen (vorderen) Randes des pancreas, soweit es am Grimmdarm erscheint, ein leichter und vorsichtiger Schnitt durch die serosa des Darms geführt. Dieselbe ist zäh und bietet trotz ihrer Zartheit dem Messer einigen Widerstand; das Zeichen ihrer vollständigen Trennung ist es, wenn das von ihr überzogene Drüsengewebe an der Einschnittlinie dunkler, klarer hervortritt und sich zugleich etwas zurückzieht.

*) Die Unterbindung an dieser Stelle ist anatomisch die vortheilhafteste, weil das Mastdarm-Zwölffingerdarmband erhalten bleibt, was für die spätere Präparation des Darms zweckmässig ist. Andere unterbinden hinter dem Bande, wobei es dann zertrennt werden muss. Die Unterbindung am oberen Leberrand ist ganz zu verwerfen, weil dabei das mesoduodenum zerstört wird.

Nachdem die serosa so durchschnitten ist, wird das pancreas auf der ganzen Strecke entweder mit dem Messer (schabend) abgetrennt, oder besser mit den Fingern abgehoben, bis man am anderen Rande desselben wieder auf die serosa des Darmes stösst. Die Trennung hat recht vorsichtig und zwar von links nach rechts zu geschehen. Es wird dabei der Grimmdarm durch die flach aufgelegte ganze Hand zurückgedrückt. Es dürfen im Darm keine Falten entstehen, weil solche leicht eingeschnitten werden. Die Verletzung des Darms muss unbedingt vermieden werden.

Die am Grimmdarm zunächst sichtbar werdenden Theile des pancreas sind der linke Lappen und der Körper; an letzterem haftet die flexura portalis des duodenum. Trenne erst den linken Lappen des pancreas an seiner Nierenspitze beginnend, dann den Körper, d. h. den am weitesten rechts liegenden Theil. Sobald dieser sammt dem duodenum vom Grimmdarm loslässt und an seinem jenseitigen Rande serosa auftaucht, ist diese nicht etwa zu durchschneiden, sondern vorsichtig mit den Fingern vom Grimmdarm (der seinerseits mit der linken Hand zurückgedrückt wird) weiter abzustreifen. Denn dies ist schon das neben dem pancreas am Grimmdarm befestigte Blatt des mesoduodenum. (vgl. pg. 98 No. 11.) Das Abstreifen wird fortgesetzt, bis unter dem Grimmdarm eine neue Darmblase, der Blinddarmgipfel*) auftaucht. Damit ist die serosa hier vom Grimmdarm vollständig abgelöst und das fortab am Blinddarm sich befestigende mesoduodonum ist vorläufig in Sicherheit. (Fortsetzung pg. 145.)

Man erfasst dann den Mastdarmanfang, löst dessen seröse, von der Niere her kommende Verbindung, die den Anfang der hinteren Gekröswurzel darstellt (pg. 101) und zieht ihn nach hinten und rechts straff an, wodurch der Magenbogen des Grimmdarms selbst nach hinten gezogen wird.

Nun ist vor dem Magenbogen im pancreas der breite bläuliche **Stamm der Pfortader** (nicht der Hohlvene) freigelegt. Der rechts von ihm erscheinende Theil des pancreas ist schon rechter Lappen (dessen linker Rand auch am Grimmdarm befestigt war, pg. 99, Fig. 11 u. pg. 100, No. 17.

Das Zusammentreffen der drei Aeste der Pfortader ist sichtbar. Unter der Spitze des linken Pancreaslappens tritt die Milzvene hervor. Von hinten medial an der linken Niere vorbei kommt die hintere Gekrösvene und von rechts unter dem Magenbogen die der Pfortader an

*) Diese Darmblase kann gar nichts anderes sein, als der Blinddarmgrund, weil ausserdem kein Darm mehr in der Bauchhöhle liegt. Trotzdem macht ihre Erkennung oft Verlegenheit.

Breite gleichende vordere Gekrösvene, von der allerdings nur ein kurzes Stück sichtbar wird, weil sie im übrigen in der vorderen Gekröswurzel, d. h. zwischen den Arterien und dem Zwischengewebe eingeschlossen ist.

Nunmehr kann die **Durchschneidung der vorderen Gekröswurzel** vorgenommen werden, welche unmittelbar hinter dem Pfortaderstamm liegt und vermöge der eingeschlossenen Gefässe als starker Strang sich fühlbar macht.

Man bohrt zu diesem Zweck die Finger der linken Hand von vorn unter die grosse Gekrösvene, welche ja zur Gekröswurzel gehört und desshalb unbedingt mit aufgenommen werden muss (sonst entstehen lästige Hindernisse). Man schiebt von hier die Hand soweit nach hinten, dass die Fingerspitzen die Arterienstränge von hinten her umfassen können.*)

Nun hat man die ganze Gekröswurzel in der linken Hand wie einen Stiel zusammengefasst, drückt die Hand möglichst nach rechts gegen den Grimmdarm, als ob man den Stiel verlängern wollte und schneidet diesen dann mit kräftigem Schnitt quer durch. Der Querschnitt beginnt an der vorderen Gekrösvene dicht über dem Finger (um den Pfortaderstamm möglichst lang zu lassen), geht dann aber dicht an die aorta, um noch den Stamm der vorderen Gekrösarterie, nicht deren Aeste zu treffen.**) Die Durchschneidung muss vollständig sein; etwaige Reste sind von der aorta abzupräpariren.

Wenn nun auch noch das lockere Bindegewebe getrennt wird, welches die rechte obere Grimmdarmlage mit dem Blinddarmgrund verbindet, so lässt sich der Grimmdarm ganz aus der Bauchhöhle herausziehen, in welcher einzig noch der Blinddarmgrund zurückbleibt. Diese Bindegewebstrennung lässt sich ohne Nachtheil schon durch einen kräftigen Zug am Grimmdarm bewirken.

Der Blinddarmgrund nebst dem an ihm befestigten rechte Pankreaslappen lassen sich übersehen. Die rechte Niere ist von ihm bedeckt, das duodenum verschwindet vorn unter seinem Gipfel und tritt hinten zwischen ihm und Wirbelsäule wieder zu Tage. Hier war es vordem

*) Die Finger hinter dem Arterienstamm durch die serosa hindurchzubohren ist überflüssig und ruinirt nur die Fingernägel.

**) Für die spätere Präparation des Darmes ist es nothwendig, dass der natürliche Zusammenhang der Darmgefässe an der vorderen Gekrösarterie gewahrt ist. Diese, zugleich der Kern der vorderen Gekröswurzel, und das lig. recto-duodenale bilden die Ausgangspunkte für die Orientirung am exenterirten Darm.

(pg. 141) durchschnitten worden. Dabei zeigt sich das duodenum beim Hochheben, sowohl vorn als hinten, durch das mesoduodenum, nämlich das lig. reno-duodenale mit dem Blinddarm verbunden (vergleiche die Beschreibung pg. 99). Dessen vorsichtige Ablösung (um das mesoduodenum undurchlöchert in der Bauchhöhle zurückzubehalten) ist das Kunststück bei der nunmehrigen Ablösung des Blinddarm-Grundes.

Die Befestigung des Blinddarm-Grundes durch die Gekröswurzel ist mit deren Durchschneidung in der Hauptsache gelöst. Es bleibt also noch die Trennung von pancreas, Niere und duodenum übrig.

Das pankreas ist von seiner Spitze aus vorsichtig vom Blinddarm zu lösen. Sobald nach vorn zu beim Ablösen des pancreas unter demselben serosa zwischen ihm und Blinddarm auftaucht, darf dieselbe wiederum nicht durchschnitten werden. Sie wird vielmehr vorsichtig, wie vordem am Grimmdarm (pg. 143), mit den Fingern abgestreift, bis mindestens ein dreifingerbreiter Streifen zwischen pancreas und Darm liegt. Gerade dieser Streifen der serösen Umhüllung des Blinddarms ist es nämlich, von welchem sich das eine Blatt des mesoduodenum (lig. reno-duodenale, pg. 99) abzweigt, welches bei minder vorsichtiger Abtrennung hier stets durchlöchert wird. Wenn jener Serosa-Streifen vom Blinddarm gelöst ist, schiebt man von vornher die linke Hand unter ihn, nimmt ihn zwischen Daumen und Zeigefinger, drückt dabei den Blinddarmgrund nach aussen und schneidet die serosa beckenwärts dicht am Blinddarm ab. Damit wird von diesem das mesoduodenum gelöst bis zum Ende des Zwölffingerdarm-Stumpfes. Damit sind gleichzeitig auch alle noch von der vorderen Gekröswurzel stammenden und zwischen Blinddarm und der Niere liegenden Gewebsreste durchschnitten und der Blinddarmgrund (sammt Hüftdarm-Ende und Grimmdarm-Anfang) lässt sich frei aus der Bauchhöhle herausheben. Die Exenteration des ganzen Darmes (excl. duodenum) ist beendet.

Abweichungen in der Sectionsmethode bei pathologisch-anatomischen Untersuchungen.

Der Längsschnitt bei Eröffnung der Bauchhöhle soll erst oberflächlich angelegt und dann vertieft werden.

Nachdem die Lage des Darmkanals bestimmt ist (gleichzeitig Farbe, Beschaffenheit und Ausdehnung sowie abnormer Inhalt der Bauchhöhle), wird der Darm ganz, wie oben beschrieben, aus der Bauchhöhle herausgezogen.

Das Gekröse des Mastdarms wird dicht an seiner Darmanheftung abgetrennt, dann der Mastdarm hinter dem ligamentum recto-duodenale

nach erfolgter Unterbindung abgeschnitten und für sich herausgenommen.

Der Zwölffingerdarm wird ebenso hinter dem ligamentum rectoduodenale unterbunden und abgeschnitten, dann von hier ab das Gekröse dicht am Leerdarm entlang bis zum Hüftdarmende abgetrennt. Der Hüftdarm wird hier, ebenfalls nach Unterbindung, durchschnitten. Damit sind Leer- und Hüftdarm gelöst.

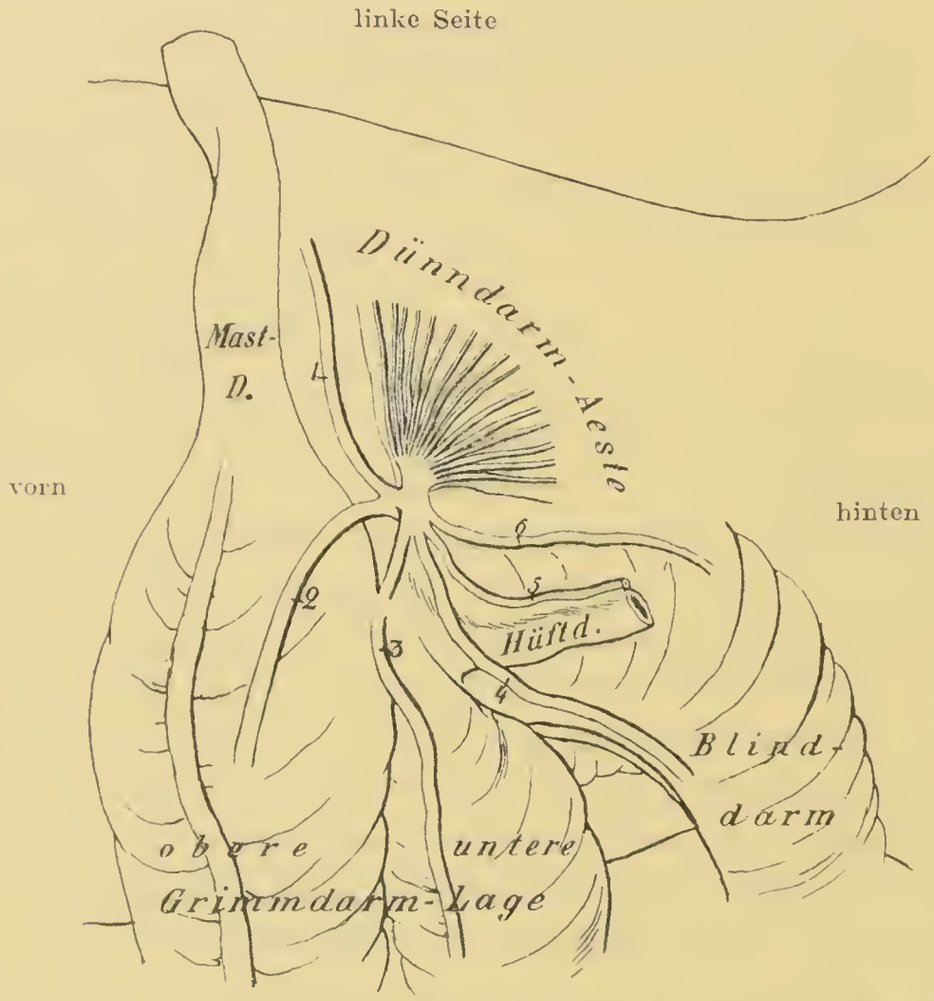

Fig. 17. Schema der Anordnung der Aeste der vorderen Gekrösarterie.

1 art. recti anterior (colica media); 2 art. colica dorsalis; 3 art. colica ventralis; 4 art. caecalis lateralis; 5 art. ileaca; 6 art. caecalis medialis; zwischen 1 u. 6 die Dünndarmäste (art. jejunalis). Die Dickdärme sind schematisch in derjenigen Lage angedeutet, die man ihnen beim Herauslegen des Darmes aus der Bauchhöhle (pg. 139) anweist.

Die Verbindungen des Blindarmes und Grimmdarmes werden in ganz derselben Weise, wie bereits beschrieben wurde, gelöst. Nur die vordere Gekröswurzel wird möglichst nahe am Darm durchschnitten, und zwar jeder der darin liegenden 6 grösseren Gefässstämme einzeln, indem dieselben durch Befühlen gefunden und dann von der umgebenden Serosa frei gemacht werden. Das obige Schema zeigt, wie die Arterienstämme liegen und wo man sie daher suchen muss.

Der einzige Unterschied besteht also darin, dass der Mastdarm

und der Leerdarm jeder für sich herausgenommen werden, dass ferner das Gekröse nicht in der Nähe der Wirbelsäule, sondern am Darm abgetrennt wird, und dass auch die Dickdarmäste der vorderen Gekrösarterie möglichst weit von ihrem Ursprung entfernt einzeln abgeschnitten werden müssen.

V. Abschnitt.

Demonstration und Exenteration von Leber, Magen, Zwölffingerdarm, Bauchspeicheldrüse und Milz.

Die Exenteration der hier in Rede stehenden Organgruppe bildet den zweiten Theil der Section der Bauchhöhle, da erst nach Entfernung des Darmes die übrigen in der Bauchhöhle liegenden Eingeweide zugänglich und zu übersehen sind.

Sämmtliche Organe werden im Zusammenhang aus der Bauchhöhle entfernt und die mannigfachen Verbindungen, welche sie unter einander haben, sorgfältig erhalten.

Ihre korrekte Auslösung ist wegen der zahlreichen zu berücksichtigenden Einzelheiten schwieriger als die Abtrennung des Darmkanals.

Demonstration.

Durch die Exenteration des Darmes sind die in der Bauchhöhle zurückgebliebenen Organe mehr oder weniger aus der Lage gekommen. Um zunächst eine Uebersicht zu gewinnen, ist es wie beim Darm nöthig, dieselben zurecht zu legen. Man bringt sie zu diesem Zweck in eine Lage, welche ihrer natürlichen Stellung in der Bauchhöhle entspricht.

Die vom Zwerchfell rückwärts herabgesunkenen Leberlappen sind demselben wieder anzulegen, so dass der margo liber nach dem Schaufelknorpel sieht. Ebenso ist der Magen an der linken Zwerchfellhälfte ungefähr in seine normale Lage zu bringen. Die Milz wird dann links neben und hinter dem Magen an das Zwerchfell gelegt. Die drei Organe müssen in dieser Lage gehalten, eventuell mit Haken u. s. w. befestigt werden. Alle übrigen Theile nehmen ihre natürliche Lage von selbst ein.

Die so hergestellte Situation giebt die in der topopraphischen Beschreibung erörterte normale Lagerung der Eingeweide annähernd wieder.

Es sind sichtbar die beiden Nieren; medial an und vor dem Nierenhilus die Nebenniere. Die linke Nebenniere liegt dicht an der vorderen Gekröswurzel, deren Reste und Gefässstämme sich zwischen beiden Nieren zeigen. Die rechte Nebenniere ist der Hohlvenenwand, kurz bevor dieselbe an die Leber tritt, dicht angeschmiegt und theilweise verdeckt.

Die Darmfläche des pancreas ist vollständig zu übersehen. Der Körper ist in die flexura portalis des Zwölffingerdarmes eingeschoben, der linke Lappen ist mit der Spitze zwischen Magenblindsack, Milz und Niere gelegen. Er verdeckt dabei die vena lienalis, die art. coeliaca und art. hepatica. Die Spitze des linken Pancreaslappens bezeichnet also die Stelle, wo der „Hallersche Dreifuss“ aufzusuchen ist. Der rechte Pankreaslappen zeigt sich unter der rechten Niere, dicht an der Hohlvene, und deckt das vordere Ende der Nebenniere.

In der Gabelung beider Lappen liegt als Stumpf der Pfortaderstamm, welcher hier der Hohlvene unmittelbar benachbart ist; von seinen drei Aesten ist nur die Milzarterie noch ganz erhalten geblieben.

Der Zwölffingerdarm liegt in seinem ganzen Verlaufe frei. Man überblickt den Anschluss an das antrum pylori, die ampulla duodeni, die flexura portalis, welche zugleich den Pancreaskörper umfasst, die bis zur Niere aufsteigende pars ascendens und die flexura renalis, womit der Zwölffingerdarm hinter der Niere zur Wirbelsäule sich einwärts biegt. Hier ist er abgeschnitten; dabei ist das lig. transversum zerstört und das lig. recto-duodenale mit exenterirt.

Von dem mesoduodenum sind also nur noch die ersten drei Abschnitte, lig. hepato-duodenale, plica gastro-pancreatica und lig. reno-duodenale erhalten. Diese Abtheilungen werden nun betrachtet.

Wird der Scheitel der flexura portalis von der Leber abgehoben und nach hinten gedrückt, so spannt sich hier das Leber-Zwölffingerdarmband an und der in ihm eingeschlossene Lebergallengang wird erkennbar*). Der ductus pancreaticus mündet daneben, aber unsichtbar.

Wird der aufsteigende Theil des Zwölffingerdarmes von der Leber ab- und in die Höhe gehoben, so spannt sich der an ihn herantretende Theil des Leber-Zwölffingerdarmbandes an. Gleichzeitig wird der processus caudatus der Leber sichtbar und an dessen Basis das foramen epiploïcum, welches schon von der plica gastro-pancreatica aus-

*) Derselbe wird event. noch kenntlich gemacht durch einen kleinen Einschnitt, wobei etwas gelbliche Galle hervortritt.

gekleidet wird. Von der plica ist das ventrale Blatt, welches sich mit dem pancreas am Grimmdarm angeheftet hatte, verschwunden. Erhalten ist nur noch das dorsale Blatt, welches eben das foramen epiploïcum und das vestibulum bursae omentalis auskleidet. Dasselbe ist aber vom linken Pancreas-Lappen bedeckt. Nur gegenüber dem Centrum der curvatura minor ventriculi kommt der characteristische freie bogige Rand am pancreas zum Vorschein. Man sieht auch die Anheftung dieses Bogens der plica an der ampulla duodeni; endlich ist auch der Anfang derselben am saccus caecus des Magens theilweise sichtbar. Man vergleiche die Beschreibung pg. 92 und die Figuren, pg. 94, 95. Dort ist der Weg durch das foramen epiploïcum und das vestibulum bursae omentalis durch eine Sonde gekennzeichnet, deren Knopf unter dem oben erwähnten freien bogigen Rand der plica hervortritt. Freigelegt, wie in Fig. 10, wird die plica später durch Ablösung des linken Pancreaslappens.

Die plica befestigt sich an der Spitze des proc. caudatus und am oberen Leberrand und geht an der impressio renalis über in das lig. reno-duodenale (pg. 99). Dieses Band ist auch nur noch einblättrig erhalten, indem seine Blinddarm-Insertion durchschnitten ist. Es gewährt aber auch so einen vollkommenen Ueberblick, falls nicht bei der Exenteration des Grimm- und Blinddarmes auch dieses Blatt durchlöchert worden ist (vgl. pg. 145). Ein solches Loch pflegt dann gerade oberhalb des foramen epiploïcum zu sitzen.

Vom Magen selbst ist die ganze hintere mediale (Grimmdarm-) Fläche zu übersehen und es zeigen sich Pförtnerhöhle, Pförtner, kleine und grosse Curvatur.

Um das Leber-Magenband darzulegen, muss man den Pförtnertheil des Magens von der Leber fort nach links auf den linken Zwerchfellpfeiler hinaufschieben. Der Magen dreht sich dann von selbst so, dass sich das Band zwischen Leber und Pförtnertheil des Magens ausspannt.

Zur Veranschaulichung des Zwerchfell-Magenbandes wird dagegen der Magen an der grossen Curvatur und die Milz an der Spitze gefasst und beide werden straff nach rechts heruntergezogen.

Dann zeigen sich die Zwerchfellsflächen des Magens und der Milz. Das Zwerchfell-Magenband ist zwischen dem Blindsack und den crura medialia des Zwerchfells möglichst gespannt und der oesophagus wird am unteren und vorderen Ende desselben zwischen seinen Blättern fühlbar.

Oben vor der linken Niere fliesst das Zwerchfellmagenband mit dem Aufhängeband der Milz zusammen, welches gewissermassen

seine Fortsetzung nach hinten darstellt und, wenn die Milz nach der rechten Seite herübergezogen ist, über die linke Niere hinweg angespannt ist. — Wo beide Blätter zusammenhängen, setzt sich zwischen Blindsack und vorderem Milzwinkel das Milz-Magenband, d. h. der Netzbeutel (pg. 132) ihnen an, so dass alle drei Bänder etwa in Form eines T zusammentreten. Dieser Vereinigung der Bänder ist der hiatus aorticus und die art. coeliaca benachbart.

Bei der angegebenen Lage des Magens liegt auch der linke Leberlappen und sein lig. triangulare völlig frei; auch ist ersichtlich, wie der oesophagus über die impressio oesophagea hinweggeht. Der mittlere und rechte Lappen sind, soweit sie nicht von Pförtnerhöhle, pancreas und Zwölffingerdarm verdeckt sind, zu sehen; das lig. triangulare dextrum liegt lateral neben der rechten Niere dicht dem Zwerchfell an.

Die in Rede stehenden Organe sind demnach fast in allen Theilen vor Beginn der Exenteration bereits zur Anschauung zu bringen.

Exenteration.

Die Organe, d. h. namentlich Magen und Milz, sind wieder in diejenige Lage zu bringen, welche der natürlichen entspricht und die (pg. 147) ihnen am Anfang der Demonstration gegeben wurde; in dieser Lage sind sie zu halten.

Die Exenteration beginnt mit der Ablösung des **pancreas.**

Die Spitze des linken Pankreaslappens wird erfasst und das ihn befestigende Bindegewebe zuerst sorgfältig abpräparirt, weiterhin am besten mit dem Finger losgelöst*).

Der Drüsenlappen hebt sich dabei zuerst von der Milzvene, die erhalten werden soll, dann von der Hohlvene ab. Dabei wird die Leberarterie als weisser, quer über die Hohlvene laufender Strang sichtbar.

Von da ab hat die Abhebung des linken Pancreaslappens vorsichtig mit Rücksicht darauf zu erfolgen, dass die an seiner dorsalen Fläche liegende plica gastro-pancreatica (d. h. deren Rest) erhalten werden soll. Man schält das Drüsengewebe mit dem Finger vom hinteren Rande her los und setzt zugleich die Ablösung allmählich von links nach rechts bis an den Pfortaderstamm fort. Es taucht eine intacte seröse Platte auf, welche vorn mit einem freien bogigen Rand endet, jedoch quer über die Hohlvene festgewachsen ist. Es ist das dorsale Blatt der plica (vgl. pg. 97, No. 7); auf demselben liegt die art. hepatica.

*) Eine kleine Zunge des Drüsengewebes, welche tief zwischen Milzwinkel und Niere hineinzugehen pflegt (pg. 88, Anm. 2), kann abgeschnitten werden.

Es wird nun der rechte Pancreaslappen ebenso von der rechten Niere bis gegen den oberen Leberrand abgehoben. Die rechte Nebenniere wird vollends frei. Sonst bietet sich dabei nichts besonderes.

Der Rest des Pfortaderstammes, der an der Hohlvene befestigt ist, wird dann von dieser abgelöst und, wenn noch nöthig, von der Milzvene abgeschnitten.

Nun werden linker und rechter Drüsenlappen sammt Pfortaderstamm zugleich erfasst, hochgehoben und vollends von ihrer Unterlage (immer noch der plica) vorsichtig abpräparirt bis unterhalb des foramen epiploïcum, wo dann der Pancreas-Körper auf der Leberpforte festgewachsen ist und in dieser Verbindung verbleibt.

Jetzt ist die plica völlig freigelegt (d. h. nur ihr noch erhaltenes dorsales Blatt). Man sieht sie vom saccus caecus (Zwerchfellpfeiler) bis an das duodenum laufen; man sieht, wie sie die Decke des foramen epiploïcum und des vestibulum bursae omentalis bildet (d. h. des Durchganges vom for. epipl. bis ins Centrum der curvatura minor ventriculi). Man sieht ihren (unteren vorderen) freien bogigen Rand und sieht, wie sie sich hinten an die Hohlvene, den oberen Leberrand und den proc. caudatus befestigt; man sieht endlich, wie sie an beide Schenkel der flexura portalis (d. h. an ampulla und pars ascendens) duodeni geht.

An der **Milz** wird die Verbindung mit dem Magen erhalten, es ist also nur das Aufhängeband zu durchschneiden.

Die Milz wird zu diesem Zweck nach rechts herabgezogen, wie dies pg. 150, oben beschrieben ist. Das Aufhängeband wird dadurch über die linke Niere hinweg straff gespannt. Das Messer ist am vorderen Ende der Niere auf das Band flach anzusetzen und dasselbe ist über die Niere hin zu durchschneiden. Dabei bleibt der vorderste Theil des Bandes, welcher vor der Niere und auf dem linken Zwerchfellpfeiler liegt, noch intact; es geschieht dies, weil darunter der „Hallersche Dreifuss“, die art. coeliaca, gelegen ist, welcher nicht angeschnitten werden darf. Nachdem das Band über der Niere durchschnitten ist, wird die Milzbasis hochgehoben und das lockere Gewebe, welches sie etwa noch festhält, vollends zertrennt. Bevor sich der Schnitt dem vorderen Milzwinkel nähert, wird durch Befühlen die Lage der hier eintretenden Milzarterie festgestellt und nun auch bis zu dieser hin der vorderste Theil des Aufhängebandes noch durchschnitten. Die Milzarterie wird geschont.

Am **Magen** ist der oesophagus und das Zwerchfellmagenband zu durchschneiden, während das Lebermagenband und, wie schon erwähnt, das Milz-Magenband geschont werden müssen.

Der Magen wird erst nach links auf den linken Zwerchfellpfeiler

hinaufgeschoben, sodass das Leber-Magenband sich anspannt. Dasselbe verbindet sich bekanntlich neben dem oesophagus mit dem Zwerchfell-Magenband, von dem es sich durch seine Zartheit und Durchsichtigkeit unterscheidet. Es wird von dem Letzteren durch einen dem oesophagus parallel geführten Schnitt abgetrennt. Dann giebt man dem Magen, indem man ihn nach rechts herabzieht, die schon oben pg. 149 beschriebene Lage, wobei die crura medialia des Zwerchfelles, sowie das ganze Zwerchfell-Magenband freigelegt werden.

Das den oesophagus einhüllende Ende des Zwerchfell-Magenbandes wird umgriffen, das oben liegende (linksseitige) Blatt desselben wird durch flachen Einschnitt über dem oesophagus gespalten. Der dadurch sichtbar gewordene oesophagus wird dann aus dem Spalt zwischen den Blättern hervorgeholt, etwas nach hinten angezogen und dicht hinter dem Zwerchfell abgeschnitten.

Nun führt man den Zeigefinger der linken Hand in den vorher zwischen Leber- und Zwerchfell-Magenband gelegten Schnitt, fasst so das Letztere zwischen Daumen und Zeigefinger, spannt es etwas an und präparirt es nun von hier aus vom Zwerchfellpfeiler ab. Die Abtrennung muss absolut dicht am Zwerchfellfleisch entlang geschehen und muss etwas vor dem oberen Ende des Zwerchfell-Magenbandes (wo mit diesem noch der Rest des Aufhängebandes der Milz und das Milz-Magenband zusammenhängen) aufhören, weil an jener Stelle, wie schon bei der Milz erwähnt, die art. coeliaca und der Hallersche Dreifuss liegen und die art. gastrica sinistra in diesem Streifen des Zwerchfell-Magenbandes an den Magen tritt. Eine Verletzung dieser Gefässe soll vermieden werden. Das Band kann am Zwerchfell soweit gegen den hiatus aorticus getrennt werden, bis unter ihm die Hohlvene (in der vorderen Leberfläche eingebettet) sichtbar geworden ist.

Der **Hallersche Dreifuss:** Die drei Arterien, welche alle hier in Rede stehenden Organe versorgen, hepatica, lienalis und gastrica sinistra, sind ihrer Lage nach bestimmt. Die hepatica liegt auf der plica frei; die beiden anderen treten vom hiatus aorticus in die Reste des suspensorium lienis und des lig. gastrophrenicum. Diese drei Aeste sollen als Hallerscher Dreifuss, d. h. in ihrem ursprünglichen Zusammenhang an der art. coeliaca erhalten und mit den Organen aus der Bauchhöhle herausgenommen werden.*) Dazu ist es nöthig, die aorta im Aortenschlitz freizulegen und die Bauchschlagader (coeliaca) unmittelbar aus

*) Es geschieht dies im Interesse der Präparirübungen, für welche die Gefässe von der Bauchschlagader aus injicirt werden sollen. Es ist daher nöthig, bei jeder Section die Auslösung des Hallerschen Dreifusses zu üben. Bei pathologisch-anatomischen Untersuchungen wird dieselbe meist unnöthig sein.

dem Aortenrohr herauszuschneiden, da sie ja beim Pferde nur ein Loch in der Aortenwand, kein Gefässstamm ist.

Magen und Milz werden in der Lage belassen, welche ihnen vorher behufs Abtrennung ihrer Bänder gegeben worden war. Die Bauchschlagader ist dann durch die Reste dieser Bänder verdeckt.

Nun werden die crura diaphragmatis oder Zwerchfellpfeiler an der Wirbelsäule mit Daumen und Zeigefinger der linken Hand etwas auseinandergedrückt, wobei zwischen ihnen ein weisslicher Streifen durchschimmert. Wenn man auf diesen in der Längsrichtung bis gegen die Niere hin einschneidet, so tritt zwischen den crura (crus laterale sinistrum und crus mediale sinistrum) die aorta zu Tage und wird eventuell noch etwas freipräparirt.

Dann wird ein 2—3 cm langer Längsschnitt in die aorta gelegt und ein Finger hineingeschoben, mit welchem man ganz in der Nähe die Oeffnung der Bauchschlagader in der aorta fühlen kann. Nur wenige Centimeter dahinter liegt übrigens schon die vordere Gekrösarterie, die dem Finger meist ebenfalls noch erreichbar wird. (Es ist durch Fingerbewegung leicht festzustellen, ob man etwa unabsichtlich in den Stumpf der Gekrösarterie gerathen ist.)

Es soll nun aus dem Aortenrohr das Stück, in welchem der Ursprung der Bauchschlagader liegt, mittelst zweier Querschnitte ganz herausgehoben werden. Zu dem Zweck wird zunächst 2—3 cm vor der Bauchschlagader die aorta mit kräftigem Schnitt quer durchtrennt..

Ein ebensolcher Schnitt muss nun hinter der Bauchschlagader durch die aorta gelegt werden. Da dieselbe aber hier sammt dem Dreifuss, wie schon mehrfach hervorgehoben wurde, von den Resten des Zwerchfell-Magenbandes und des Aufhängebandes der Milz verdeckt ist, so führt man den Finger wieder in die Ursprungsöffnung der Bauchschlagader ein, um deren Lage ganz sicher zu stellen, legt auch noch die Milz nach vorn auf den Magen, so dass alle drei Aeste des Dreifusses nach vorn liegen, und schneidet nun hinter der Bauchschlagader mit völliger Sicherheit ein.

In das so zwischen beiden Querschnitten isolirte Aortenstück, welches den Ursprung der Bauchschlagader enthält, steckt man einen Finger der linken Hand der Länge nach hindurch (wie durch einen Fingerring), übt damit einen mässig starken Zug nach oben auf dasselbe aus und präparirt das anhaftende Bindegewebe sehr vorsichtig (um nicht die Gefässäste anzuschneiden) ab.

Das Aortenstück hebt sich dabei zunächst von den Wirbelkörpern ab, dann wird es vom crus mediale losgetrennt, wobei immer dicht am Fleisch desselben geschnitten werden muss.

Die Reste des Zwerchfell-Magenbandes und des Aufhängebandes der Milz werden dabei endlich vom Zwerchfellpfeiler abgetrennt. In den Bandresten liegen starke Nerven, welche von der vorderen Gekröswurzel herkommen und ohne weiteres durchschnitten werden; es sind die vom ganglion coeliacum*) kommenden Milznerven.

---

*) Das ganglion coeliacum sinistrum, der fast fingerlange Eingeweideknoten des n. sympathicus, liegt links an der vorderen Gekrösarterie von der Nebenniere bedeckt, mit der es in Gestalt und Farbe eine gewisse Aehnlichkeit hat. Das rechtsseitige Ganglion liegt versteckter. Näheres ist bei der Exenteration der Nieren gesagt.

Damit ist aber die Präparation noch nicht vollendet, weil ja die Leberarterie gleich neben der aorta unter die Hohlvene tritt und an diese befestigt ist. Indem das Aortenstück mit der Leberarterie aufwärts gezogen wird, hebt sich die weisslich schimmernde Hohlvenenwand mit in die Höhe. Nur wenn dieselbe aufs sorgfältigste von dem anhaftenden Bindegewebe freipräparirt wird, löst sich in demselben die dicht anliegende Leberarterie allmählich mit los. Ist dies geschehen, so sinkt die Hohlvene wieder zurück und die Lostrennung des Hallerschen Dreifusses ist vollendet.

Wenn aus bestimmten Gründen die Präparation des Hallerschen Dreifusses nicht erforderlich erscheint, werden einfach die Reste des lig. gastrophrenicum und des suspensorium lienis am hiatus aorticus sammt den Gefässen durchschnitten, ebenso die Leberarterie (wobei der Ursprung der plica gastro-pancreatica mit zertrennt wird).

Nachdem der Zwölffingerdarm vom Nieren-Zwölffingerdarmband abgelöst ist, bleibt nur noch die Abtrennung der **Leber** vom Zwerchfell übrig.

Man lässt dabei den linken und mittleren Leberlappen von der linken Zwerchfellhälfte zurücksinken, wobei das lig. triangulare sinistrum, der linke Theil des lig. coronarium, das lig. falciforme und die Lage des foramen venae cavae im Zwerchfell zur Anschauung gelangen.

Die Leberbänder werden zunächst vom oberen Rand des linken Lappens her bis zum foramen venae cavae getrennt. Das breite Band (triangulare sinistrum) wird mit einem Schnitt, dicht am Zwerchfell, abgeschnitten. Dann folgt eine enge Verbindung zwischen Leben und Zwerchfell, der linke Schenkel des lig. cornarium, welcher vorsichtiger durchschnitten wird. Unter ihm erscheint noch eine ähnliche Verbindung, der mittlere Ast des lig. coronarium (der zur impressio oesophagea geht). Erst, wenn dieser durchtrennt ist, erscheint die Hohlvene.

Jetzt wird in das lig. falciforme nahe dem freien Rande ein kleiner Schnitt gelegt, ein Finger hindurchgesteckt und mit demselben die Nabelvene vom Schaufelknorpel bzw. den Bauchdecken losgelöst. Das sichelförmige Band wird dann vom Schaufelknorpel ab bis zum Hohlvenenschlitz dicht am Zwerchfell abgetrennt.

Für die Trennung der Hohlvene vom Zwerchfell ist nun der Umstand entscheidend, dass erstere mit letzterem über dem Hohlvenenschlitz verwachsen ist und dass dieses angewachsene Stück aus der vorderen Hohlvenenfläche herausgeschnitten werden muss.

Erstes Verfahren: Die Hohlvene wird dicht am Zwerchfell quer eingeschnitten und der linke Zeigefinger in das Leberstück der Vene eingeschoben. Da hier drei grosse Lebervenen münden, so kann man leicht in die Oeffnungen

derselben, anstatt in die Hohlvene gerathen. Man muss sich daher von aussen her genau überzeugen, dass der Finger im Hohlvenenrohr fühlbar ist.

Das Messer wird nun an dem Quereinschnitt angesetzt und das Hohlvenenrohr an dem frei vor Augen liegenden (linken) Rande dicht am Lebergewebe bis zum oberen Leberrand hinauf gespalten; hierbei gleitet das Messer stets an dem in der Hohlvene befindlichen und mit dem Messer vorzuschiebenden Finger. Die Schnittlinie ist in der Figur 8 pg. 77 durch die Linie a-b auf der Hohlvene angegeben.

In derselben Weise wird dann der linke Zeigefinger unter die Hohlvene geschoben, die entgegengesetzte Wand derselben gefasst und ebenso gespalten, indem man mit Daumen und Zeigefinger die einzuschlagende Schnittlinie vor dem Messer her abtastet und feststellt, ob auch nichts als die dünne Hohlvenenwand dem Messer sich entgegenstellt (Fig. 8, Schnittlinie c-d). Etwa auf halber Länge des ersten Spaltschnittes stösst die Schnittlinie auf Lebergewebe (Fig. 8, in Punkt d), weil im oberen Theil die Hohlvene mehr als zur Hälfte (oft ganz) von Lebergewebe umwachsen ist. Hier kann die Spaltung daher nicht weiter geführt werden, ist aber auch nicht weiter erforderlich, weil hier zugleich die Verwachsung der Hohlvene mit dem Zwerchfell aufhört. Man führt daher vom Ende dieses zweiten Spaltes aus einen Querschnitt (Fig. 8, d-e) durch die am Zwerchfell haftende Hälfte der Hohlvenenwand und damit ist das mit dem Zwerchfell verwachsene Stück (durch die Schnitte a-e, c-d und d-e) völlig aus der Hohlvene herausgeschnitten.

Man kann statt dessen auch ein etwas zweites Verfahren wählen, wobei die Hohlvene nicht der Länge nach gespalten und nur eben das am Zwerchfell festgewachsene Stück herausgeschnitten wird, dessen linke und rechte Grenzlinie nach dem oberen Leberrand hin im spitzen Winkel zusammentreffen. Nach Anlegung des Qnerschnittes (a-e) durch die Hohlvene schneidet man sie dicht am Zwerchfell längs der linken Verwachsungslinie (a-e) ein. Der Schnitt geht allmählich schief nach rechts hinüber und wird etwa 1 dem lang gemacht. Dann wird die gegenüberliegende Hohlvenenwand ebenfalls vom Querschnitt aufwärts längs ihrer Zwerchfellverwachsung (c-d) durchtrennt. Dieser Schnitt kommt dabei schliesslich spitzwinklig mit dem ersten zusammen. Damit ist dann die Hohlvene vom Zwerchfell abgelöst.

Anatomisch gebe ich dem zweiten Verfahren den Vorzug, während in Berlin bei pathologischen Obductionen die erste Form geübt wird.

Jenseits der Hohlvene, d. h. an deren rechtem Rand erscheint nochmals eine enge seröse Verbindung zwischen Zwerchfell und Leber, der rechte Schenkel des lig. coronarium; derselbe wird längs der Hohlvene vom Hohlvenenschlitz bis zum oberen Leberrand abgetrennt.

Zuletzt ist die Hohlvene noch hinten zu durchschneiden an der Stelle, wo sie auf die Leber übertritt. An der Hohlvene liegt aber, bis auf 1 cm dem oberen Leberrand sich nähernd, die rechte Nebenniere. Nur auf dieser kurzen Stelle zwischen Nebenniere und Leber kann die Hohlvene durchschnitten werden, wenn weder Leber noch Nebenniere beschädigt werden sollen, was wohl zu beachten ist. Man bohrt am

besten von rechts nach links einen Durchgang unter dieser Stelle der Hohlvene, steckt dann von links her einen Finger unter die Hohlvene und schneidet sie über diesem ab.

Das mit der Leber zusammenhängende Hohlvenenstück ist damit vollständig aus dem Verlauf der Hohlvene gelöst, ebenso sind die vordere Leberfläche und der linke Lappen von ihren Befestigungen befreit, die Leber wird nur noch durch das rechte breite Band gehalten.

Seine Trennung vom Zwerchfell, besonders wenn letzteres durch in der Brusthöhle befindliche Flüssigkeit emporgetrieben wird, ist nicht ohne Schwierigkeit. Ausserdem ist es von der rechten Niere theilweise bedeckt. Es ist daher von Vortheil, die Leber beckenwärts umzuwenden, (so dass ihre Zwerchfellfläche dem Beschauer sich zukehrt), und sie zugleich sammt den anderen daranhaftenden Organen rechts aus der Bauchhöhle herauszuziehen.

Dadurch wird das lig. triangulare dextrum über die rechte Niere nach hinten gespannt und lässt sich nun von der Medianebne ab seitwärts leicht trennen, wobei auch die Verbindung mit der Niere gelöst wird.

Der breiteste laterale Theil wird schliesslich mit der Hand umfasst und durchschnitten.

Leber, Magen, Zwölffingerdarm, Bauchspeicheldrüse, Milz und der Hallersche Dreifuss sind damit im Zusammenhang aus der Bauchhöhle gelöst.

Der Gang der Exenteration ist also, kurz zusammengefasst, folgender:

1. Ablösung der beiden Pancreas-Lappen (der Körper bleibt auf der Leber sitzen);
2. Durchschneidung des Aufhängebandes der Milz;
3. Durchschneidung des oesophagus und des Zwerchfell-Magenbandes;
4. [Freilegung der Aorta im hiatus aorticus und Auslösung der Bauchschlagader aus derselben];
5. Abtrennung des Nieren-Zwölffingerdarmbandes;
6. Ablösung der Leber vom Zwerchfell: Durchschneidung der Bänder von links bis zur Hohlvene. Abtrennung der Nabelvene und des sichelförmigen Bandes. Loslösung der Hohlvene vom Zwerchfell und Durchschneidung derselben am oberen Leberrand. Abtrennung des rechten Leberlappens.

Um zuletzt noch die aus der Bauchhöhle genommenen Organe in eine geordnete und der natürlichen entsprechende Lage zu bringen, wird

die Leber mit der vorderen (an der Hohlvene kenntlichen) Fläche auf den Seciertisch gelegt. Auf den linken Lappen wird der Magen geschoben, mit dem Blindsack nach dem oberen Leberrand gewendet; links daneben kommt die Milz, mit der Basis am Blindsack des Magen und mit der Milzfurche gegenüber der grossen Curvatur. Dabei bilden sich oft am Pförtner Drehungen des Zwölffingerdarmes um sich selber. Dieselben sind leicht zu lösen, indem man gegebenen Falls mit Magen und Milz so lange entgegengesetzte Drehungen macht, bis jene sich entrollen.

Dann haben alle Theile ihre natürliche Lage.

Abweichungen der Sectionsmethoden bei pathologisch-anatomischen Untersuchungen.

Das pancreas wird ganz, auch von Leber und Zwölffingerdarm, abpräparirt.

An der Milz wird erst das Aufhängeband und dann das Milz-Magenband dicht an der grossen Curvatur des Magens abgetrennt, so dass die Reste des Netzbeutels mit der Milz zusammen herausgenommen werden.

Oesophagus und Zwerchfell-Magenband werden ebenso, wie oben beschrieben wurde, getrennt, ausserdem wird aber mittelst Durchschneidung des Leber-Magen- und des Leber-Zwölffingerdarmbandes der Magen sammt dem Zwölffingerdarm von der Leber abgelöst.

Die Präparation des Hallerschen Dreifusses fällt fort.

Die Leber wird ganz in der oben angegebenen Weise von ihren Befestigungen befreit; jedoch die Hohlvene (nach Ortsgebrauch) event. nach dem complicirteren ersten Verfahren (pg. 154) vom Zwerchfell getrennt.

Somit sind die Abweichungen nur darin begründet, dass sämmtliche Organe hier isolirt, dort im Zusammenhang aus der Bauchhöhle genommen werden.

VI. Abschnitt.

Präparat vom Darm.

Zurechtlegen des Darmes.

Der Darm lässt sich am bequemsten betrachten und präpariren, wenn er seines natürlichen Inhaltes entledigt und bis zu mittlerer Ausdehnung mit Luft gefüllt worden ist.*) Das Präparat ist dann reinlicher

*) In Berlin können die Studenten verlangen, dass ihnen der Darm in diesem Zustand übergeben wird.

und lässt sich leichter handhaben. Natürlich muss man jede Verletzung der Darmwand vermeiden, damit die Luft nicht ausströmt; mit dem zusammengefallenen Darm lässt sich schlecht arbeiten. Eine Injection der Darmgefässe ist nicht erforderlich, macht jedoch deren Präparation immerhin bequemer. Die Wand des entleerten und aufgeblasenen Darmes trocknet ziemlich leicht ein. Es empfiehlt sich rasches Arbeiten, eventuell Ueberdecken eines feuchten Tuches.

Der Darm ist zunächst so auszubreiten, dass man seinen Verlauf vom duodenum bis zum rectum verfolgen und jeden Abschnitt übersichtlich machen kann.

Zur Orientirung resp. zur Entwirrung des Darmes sind folgende Punkte von besonderer Bedeutung: **1.** Das lig. recto-duodenale, welches den Anfang des am Präparat noch vorhandenen Dünndarmes*) mit dem Anfang des rectum verbindet; dieses Band kann zerrissen sein, in welchem Fall man den (unterbundenen) Anfang des Dünndarmes und den Anfang des rectum für sich suchen muss. **2.** Das Ende des Dünndarmes, d. h. die Einpflanzung des Hüftdarmes in den Blinddarm. **3.** Der Stumpf der vorderen Gekrösarterie.

Bei der äusseren Besichtigung bezw. Bearbeitung sind hauptsächlich folgende Dinge zu beachten: Gestalt der Darmtheile; Wandbeschaffenheit, Falten, Muskelstreifen u. s. w.; Gekrösanheftungen und Verbindungen; Beschaffenheit des Gekröses und Verlauf der Arterien, Venen und Lymphgefässe, sowie Einlagerung der Lymphdrüsen im Gekröse.

Fasse die Beckenflexur des Grimmdarmes und strecke die Grimmdarmschlinge gerade aus, so dass ihre beiden Lagen neben einander liegen und diejenige Fläche, an welcher die Gefässe verlaufen, aufwärts gekehrt ist.

Die Beckenflexur ist unter allen Umständen leicht zu finden. Alle übrigen Darmschlingen werden abgeschoben. Der Verlauf der fast kleinfingerstarken Grimmdarm-Gefässe ist ohne weiteres zu verfolgen; die Gefässe bilden bekanntlich einen Bogen längs der Concavität der Darmschlinge. Sollte der Darm so auf dem Tisch liegen, dass der Gefässbogen nicht zu sehen ist, so müsste die ganze Darmschlinge umgedreht werden.

Stellt man sich der Beckenflexur gegenüber, so muss das (engere) colon dorsale links neben dem (durch haustra ausgezeichneten) colon ventrale liegen.

Der durch seine blinde Spitze gekennzeichnete Blinddarmkörper fällt dann meist von selbst rechts neben das colon ventrale; ist dies nicht der Fall, so muss man ihn daneben legen.

*) Das duodenum bis zum lig. recto-duodenale fehlt, weil es am Magen belassen ist.

Schiebt man nun etwaige Dünndarmconvolute vom Blinddarm weg, so wird schliesslich der Zusammenhang des Blinddarmes mit dem colon ventrale freigelegt, welches bekannt aus der Concavität des Blinddarmes entspringt. Unmittelbar neben dem Ursprung des colon senkt sich das ileum, der Hüftdarm, in den Blinddarm ein. Man findet daher an dieser Stelle unbedingt auch das Ende des Hüftdarmes. Die Stellen des Blinddarmes, wo colon und ileum sich einpflanzen, liegen zwar selber noch versteckt, aber der Zusammenhang der drei Därme ist doch unverkennbar. Auch geht vom Blinddarm an das ileum und an das colon ventrale je ein besonderes Band, das lig. ileo-caecale und caeco-colicum; diese beiden Bänder sind jetzt zu übersehen. Die Ausstrahlung der Aeste der vorderen Gekrösarterie wird hier ebenfalls schon theilweise sichtbar (s. unten).

Geht man andererseits von der Beckenflexur aus am colon dorsale entlang, so findet man das (weite) Grimmdarm-Ende und damit den Anfang des (engen und durch Taenien charakterisirten) Mastdarmes.

Am Anfang des Mastdarmes ist aber das duodenum befestigt durch das lig. recto-duodenale, so dass nunmehr auch der Anfang des Dünndarmes gefunden ist.

Ist, was vorkommt, das lig. recto-duodenale beim Exenteriren oder sonstwie zerstört worden, so wird man gleichwohl in der Nähe der qu. Stelle das überdies durch Unterbindung gekennzeichnete Anfangsstück des Dünndarmes finden. Sollte es sich nicht zeigen, so findet man es schliesslich sicher, wenn man vom Hüftdarm ausgehend den ganzen Dünndarm Schlinge für Schlinge sich durch die Hände gleiten lässt, bis man zum Anfang gelangt.

Das ligamentum recto-duodenale wird dann durchschnitten und auch das Anfangsstück des Dünndarms (etwa auf 1 m Länge) vom Gekröse abgetrennt, wodurch es sich absondert und jederzeit leicht zu finden ist. Hiernach wird das ganze Dünndarm-Convolut nach der Aussenseite des Blinddarmkörpers und das Mastdarmconvolut an die Aussenseite des colon dorsale geschoben; d. h. von der Beckenflexur aus gesehen, wird der Dünndarm r e c h t s neben den Blinddarmkörper und der Mastdarm l i n k s neben das colon dorsale gelegt. In dieser Lage müssen namentlich die krausen Leerdarmschlingen festgehalten werden; bequemer ist es, wenn man an einigen Schlingen das Gekröse durchsticht, einen Bindfaden durchzieht und diesen seitwärts irgendwo festbindet, sodass die Darmschlingen nach rechts gezogen werden.

Nunmehr ist der Darm zurechtgelegt. Man übersieht die ganze Blinddarmkrümmung, das corpus und den fundus, von welchem eine beträchtliche Fläche bindegewebig mit der magenähnlichen Erweiterung verbunden ist. Ebenso ist die ganze Grimmdarmschlinge ausgebreitet

und der Zusammenhang von Hüftdarm und Grimmdarm am Blinddarm freigelegt.

Als Centrum des ganzen Darmconvolutes erscheint die Concavität des Blinddarms, wo mit dem Blinddarm der Hüftdarm, die beiden Enden der Grimmdarmschlinge und damit zugleich auch der Mastdarmanfang zusammenstossen. In diesem Centrum findet sich der Stumpf der vorderen Gekrösarterie, art. mesenterica anterior; sollte deren Stamm beim Exenteriren in der Bauchhöhle belassen worden sein, so sieht man wenigstens die grossen Aeste noch nahe beieinander. Von hier aus beginnt nun die Präparation der Gefässe.

Präparation der Darmgefässe.

(Vergl. pg. 113 ff.)

Um die vordere Gekrösarterie und die Ausstrahlung ihrer Aeste zu präpariren, muss man Aufstellung am Blinddarmgrund nehmen (sodass also die Grimmdarmschlinge vom Präparator fort verläuft und ihre Beckenflexur den entferntesten Punkt bildet). Dann hat man linker Hand Dünndarmschlingen und Blinddarmkörper, rechter Hand Mastdarm und colon dorsale. Die hierunter gebrauchten Bezeichnungen rechts und links sind auf diesen Standpunkt zu beziehen.

In dem Mastdarmgekröse sieht man die radial gestellten Aeste der art. mesenterica posterior, welche sich nach dem abgeschnittenen Gekrösursprung hin zum Stamm der Arterie, dessen Stumpf sich eventuell vorfindet, concentriren.

Von demjenigen Radialast, welcher dem Mastdarmanfang zunächst liegt, zweigt sich ein Gefäss ab und verläuft dicht am Mastdarm längs desselben bis gegen seinen Austritt aus dem Grimmdarm, wo es mit der fast kleinfingerdicken Arterie des colon dorsale zusammentrifft. Es ist die vordere Mastdarmarterie, art. recti anterior (oder colica media), welche mit der oberen Grimmdarmarterie aus der vorderen Gekrösarterie entspringt, aber in einen arcus anastomoticus mit der hinteren Gekrösarterie ausläuft. Sie lässt sich von letzterem aus leichter als von der vorderen Gekrösarterie aus auffinden.

Die vordere Mastdarm- und obere Grimmdarmarterie entspringen mit gemeinsamem Stamm (art. recto-colica). Dieser wird freigelgt und von hier aus die art. colica dorsalis präparirt. In ihrer Begleitung fallen ausser der Vene eine dichte Kette von Lymphdrüsen, Lymphgefässe und starke Nervenäste auf. Letztere sind innig mit der Arterienwand verbunden und führen an der Gekröswurzel zu dem ganglion

mesentericum anterius, von welchem m. o. w. Reste sich noch vorfinden können.

Im Anschluss daran wird die art. colica ventralis (mit ähnlicher Begleitung) von der Beckenflexur gegen die Gekröswurzel hin verfolgt. Hier bildet sie mit den Hüft- und Blinddarmgefässen einen gemeinsamen Stamm, die art. ileo-caeco-colica, der jedoch erst später präparirt wird.

Jetzt werden zunächst die aa. jejunales von der Gekröswurzel aus gegen den Darm hin präparirt. Sie sind sämmtlich neben einander nach links divergirend ausgespannt und werden freigelegt, indem man das sie bedeckende Gekrösblatt eine Strecke weit abhebt. Auch sie sind neben Venen von Lymphgefässen und Nerven begleitet und zwischen ihren Ursprüngen liegen viele kleine Lymphdrüsen.

Der hinter diesen Arterien liegende, ihnen an Stärke gleichende Zweig geht an den Hüftdarm und ist der Hüftdarmast des ileo-caeco-colica. Er wird am Darm bis zum Zusammentreffen mit dem letzten Leerdarmast verfolgt.

Zertrenne nun die von der Gekröswurzel an das Hüftdarmende tretende serosa, so dass man unter dem Hüftdarm hindurch auf den Blinddarmkörper sehen kann. Die aufwärts gewandte Fläche des Blinddarmkörpers ist die mediale. Längs derselben verläuft die art. caecalis medialis und wird unter dem Hüftdarm durch bis zur Gekröswurzel verfolgt.

Führt man von dieser Arterie aus die Hand über die Oberfläche des Blinddarmes nach rechts auf das colon zu, so trifft man zunächst auf den Bandstreifen, von welchem das lig. ileo-caecale entspringt (vgl. pg. 119 unten). Geht man weiter zwischen Blinddarm und Grimmdarm in die Tiefe, so trifft man das lig. caeco-colicum. Dieses entspringt von demjenigen Bandstreifen, an dem die laterale Blinddarmarterie verläuft. Der Stamm dieser Arterie muss also von der Gekröswurzel zu dem genannten Bandstreifen hinabsteigen. Wenn man an der Gekröswurzel das colon dorsale sammt beiden Grimmdarmarterien nach rechts, Blinddarmkörper und Hüftdarm nach links auseinanderdrückt, so sieht man die Arterie am Blinddarmgrund zwischen der Einpflanzung des colon ventrale und der des Hüftdarms hindurch zu dem lateralen Blinddarmbandstreifen hinziehen. Man präparirt dieses Stück, während die Verfolgung am Blinddarmkörper später (pg. 162) geschieht.

Nunmehr sind alle 5 Aeste der art. ileo-caeco-colica gefunden und der Stamm derselben kann vollends präparirt werden.

Präparation der einzelnen Darmtheile.

Aussenfläche.

Unterbinde den Hüftdarm nahe am Blinddarm doppelt, desgleichen den Mastdarm etwa $^1/_2$ m hinter seinem Anfang. Schneide beide Därme zwischen den Unterbändern quer durch.

Durchschneide an der Gekröswurzel sämmtliche Dünndarmgefässe möglichst nahe am Ursprung und die Gekrösreste. Der Dünndarm sowie der Mastdarm sind damit abgesondert und nunmehr jeder für sich zu behandeln.

Blind- und Grimmdarm im Zusammenhang lassen sich jetzt bequem nach allen Seiten wenden.

Drehe den Blinddarmkörper so um seine Axe, dass jetzt der laterale, von der art. caecalis lateralis bedeckte Bandstreifen zum Vorschein kommt. Da von diesem Bandstreifen zugleich das lig. caeco-colicum entspringt, so legt sich das colon ventrale jetzt links neben den Blinddarm und längs der Anheftung des Bandes läuft am colon eine dünne Arterie, die vom Blinddarmgrund (s. folgenden Satz) herkommt.

Präparire nun die laterale Blinddarmarterie von der Spitze her gegen den fundus, so trifft man auf ihren schon früher (pg. 161, unten) freigelegten Stamm. Es zeigt sich, dass dieser sich gabelt, indem er einen schwächeren Ast am Blinddarmgrund entlang sendet: letzterer wieder giebt die (im vorhergehenden Satz) erwähnte Arterie an das colon ventrale ab. Durchtrenne dann das lig. caeco-colicum.

Hebe den Mastdarmanfang hoch, drücke den Blinddarmgrund nieder und löse jetzt vorsichtig die ausgedehnte, bindegewebige Verwachsung zwischen Blinddarmgrund und magenähnlicher Erweiterung des Grimmdarmes.

Indem man schliesslich, so weit als noch erforderlich, die grossen Gefässe vom Stumpf der Gekrösarterie etc. und etwaige Reste des lig. caeco-colicum vorsichtig trennt, dringt man in die Concavität des Blinddarmes vor und gelangt längs des colon ventrale zu dessen Einpflanzung in den Blinddarmgrund. Indem man dessen Concavität vollends freipräparirt, wird auch die Einpflanzung des Hüftdarmes freigelegt.

Nunmehr lässt sich die Lage beider Darmeinpflanzungen am Blinddarmgrund genau feststellen. Man prüfe auch die Gestalt des Blinddarmes und stelle sich nochmals dessen Lage vor. Er bildet eine verticale Krümmung: der fundus liegt oben, mit seinem Gipfel nach vorn. Die Concavität des Blinddarmes ist ebenfalls nach vorn gekehrt. Ihr bezw. dem fundus ist derjenige Bandstreifen zugekehrt, von welchem das lig. ileo-caecale entspringt: dieser Bandstreifen ist also der dorsale.

Das der Blinddarm rechts liegt, ist seine rechte Fläche die laterale, die linke die mediale: hiernach sind die beiden von Gefässen bedeckten Bandstreifen bezw. die Gefässe als laterale und mediale zu erkennen. Mit dem medialen Bandstreifen vereint sich meist der kurze, schiefe (ventrale) Bandstreifen.

Trenne nun das die Concavität der Grimmdarmschlinge füllende Gekröse, wobei der grosse Gefässbogen erhalten bleibt, seine Aeste aber durchschnitten werden. Es zeigt sich, dass beide Gekrösblätter weit auseinander bleiben und die einander zugekehrten Darmflächen auf einem handbreiten Streifen bindegewebig verbunden sind, mit Ausnahme der Beckenflexur.

Das zu dichten haustra zusammengefältelte colon ventrale hat vier Bandstreifen, die aus der starken Längsmuskelschicht, die das ostium caeco-colicum umgiebt, ihren Anfang nehmen. Einer ist von dem Gefässbogen bedeckt, begleitet also die curvatura minor, ein entgegengesetzter desgl. die curvatura major, je einer liegt in jeder Seitenfläche. Zu sehen sind nur drei, da der eine in dem Verwachsungsstreifen beider Darmlagen verborgen ist. Von diesen 4 Bandstreifen verlieren sich 3 vor der Beckenflexur. Der Gefässbandstreifen jedoch setzt sich über die Flexur auf das colon dorsale fort.

Am colon dorsale sind keine haustra vorhanden, wohl aber Bandstreifen. Der starke Gefässbandstreifen verläuft ohne Unterbrechung bis in den Gekrösbandstreifen des Mastdarms. Ihm gegenüber entstehen auf dem weiten Theil des colon dorsale zwei neue Bandstreifen, von denen am Mastdarmanfang einer mit in den Gekrösbandstreifen, der andere in den freien Bandstreifen des Mastdarmes übergeht.

Unterbinde den Anfang des colon ventrale doppelt und schneide es zwischen den Unterbändern quer durch. Der Blinddarm ist damit isolirt.

Lymphdrüsen: Besichtige jetzt die Lymphdrüsen an den einzelnen Därmen.

Im allgemeinen bilden dieselben kleine traubenförmige Gruppen oder grössere, meist längliche Conglomerate, welche von verschiedener Grösse, immer aber von platter Form sind.

Die Lymphdrüsen des Dünndarms liegen zwischen den (durchschnittenen) Ursprüngen der Dünndarmgefässe und bilden platte zusammenhängende Züge, welche eine Länge von 5 cm erreichen. Die Masse der Lymphdrüsen ist beträchtlich.

Am Blinddarm liegen verstreut grössere Conglomerate in der Concavität um die beiden Ostien herum, ferner längs der beiden Arterien

bis gegen die Blinddarmspitze hin. Die Conglomerate sind rundlich bis zur Grösse eines Pfennigs, meistens jedoch länglich, etwa 2 cm lang, 1 cm breit und 5 mm dick.

Am Grimmdarm liegt eine sehr grosse Zahl von Lymphdrüsen längs der ganzen unteren Grimmdarmarterie, nicht ganz so viele längs der oberen. Sie bilden hauptsächlich seitlich an den Gefässästen Gruppen von 4 bis 6 kleinen Drüschen, welche wie flache Träubchen aussehen: die einzelnen Drüschen sind reiskorngross bis kleinlinsengross. Daneben kommen an den Hauptarterien grössere längliche Conglomerate vor von 2—3 cm Länge, 1—$1^1/_2$ cm Breite und 5—7 mm Dicke.

Am Mastdarm liegen die Lymphdrüsen längs des Gekrösbandstreifens, jedoch nicht so dicht: sie sind allgemein klein, von Reiskorn- bis Linsen-Grösse. (Ausserdem gehören aber zum Mastdarm noch grössere platte Drüsenconglomerate, am Ursprung des Mastdarmgekröses, welche am Präparat nicht mehr vorhanden sind.)

Man lasse sich dann den Dünndarm, Schlinge auf Schlinge, durch die Hand gleiten, spanne dabei das Gekröse an und mustere die Schlingenformen, das Aussehen der Darmwand, die Beschaffenheit des Gekröses und die Gefässbögen. Dann schneide man das Gekröse längs des ganzen Darmes ab und lege den Darm vorläufig bei Seite. Ebenso wird mit dem Mastdarm verfahren. An diesem sind die beiden Bandstreifen, der eine im Gekröse, der andere gegenüber, zu beachten.

Inneres.*)

Dünndarm: Die Muskelhaut besteht hauptsächlich aus der Ringmusculatur. Die Längsmuskelschicht ist sehr dünn. Sie wird jedoch dichter längs der Gekrösanheftung, so dass sich hier ein 1 cm breiter feiner Längsstreifen bemerklich macht, der einer Taenie ähnlich wird. Im Verlaufe des Dünndarmes verstärkt sich die Längsmuskelschicht allmählich und der Längsstreifen an der Gekrösanheftung wird immer deutlicher. Das Ende des Leerdarms zeigt im ganzen Umfang eine recht deutliche Längsfaserschicht, welche sich leicht von Ringmusculatur und

*) Das Studium des Inneren, der Schleimhäute etc. ist von besonderer Wichtigkeit, denn um später krankhafte Veränderungen beurtheilen zu können, muss man die normale Beschaffenheit gründlich beobachtet haben. Während der äusseren Bearbeitung ändert sich jedoch bereits die innere Beschaffenheit. Es wird daher, falls das Präparat nicht mehr ganz frisch ist, dringend empfohlen sich dasselbe Präparat nochmals, bloss zum Studium der inneren Beschaffenheit, geben zu lassen. Es können sich z. B. auch gleich mehrere Präparatoren zusammenthun und erst ein Präparat bloss für die äusseren Arbeiten, dann eines für das Studium des Inneren erhalten.

serosa trennen lässt. Die Dicke der muscularis beträgt am Leerdarm $1^1/_4$—$1^3/_4$ mm. Am Hüftdarm nimmt die muscularis auf 4 mm Stärke zu, wovon 3 mm auf die Ringmusculatur kommen. An der Einpflanzung steigt diese Stärke auf 5—6 cm.

Die Schleimhaut ist nirgends über 1 mm dick und von graugelblicher Farbe. Wenn dieselbe abgespült ist, lässt sie die Zotten mit blossem Auge wie feinste kurze Härchen erkennen, namentlich an der Seitenfläche von Falten und unter einer Wasserschicht. Mit der Lupe sind sie ohne weiteres deutlich erkennbar. Die Solitärfollikel sieht man nicht. Die folliculi aggregati (Peyersche Haufen) liegen der Gekrösanheftung gegenüber. Dieselben sind aber beim Pferde ebenfalls nicht auffällig. Am Hüftdarmende zeigt die Schleimhaut ausgeprägte Längsfaltung.

Die Muskelhaut prüft man am besten, in dem man aus dem Ende des Leerdarmes eine Schlinge herausschneidet, ausspült und aufbläst. An der prall gespannten Darmwand lässt sich vom Gekröse her die serosa abpräpariren und die muscularis freilegen.

Behufs Besichtigung der Schleimhaut wird der übrige Darm am Gekrösrande mit der Scheere aufgeschlitzt.

Dickdarm: Die Stärke der Muskelhaut beträgt 1—$1^3/_4$ mm, an den Bandstreifen 2—3 mm. Die Schleimhaut, die den haustra entsprechend in Querfalten gelegt ist, hat höchstens 1 mm Dicke, im allgemeinen weniger.

Der Blinddarm wird an seinem convexen Rande, den Ostien gegenüber aufgeschnitten. Die Ostien liegen etwa 1 dem auseinander. Das ostium ileo-caecale tritt durch seine dicke Ringmusculatur hervor (sphincter ilei) und gestattet die Einführung eines Fingers. Um das weitere ostium caeco-colicum liegt ein 3—6 mm dicker Muskelring, welcher sich von innen her als Ringwulst bemerklich macht.

VII. Abschnitt.

Präparat von Leber, Magen, Milz und Bauchspeicheldrüse. *)

Zurechtlegen der Organe.

(Vergl. Beschreibung pg. 72 ff.)

Der Magen wird am besten entleert und mässig aufgeblasen. Eine Injection der Gefässe ist nicht erforderlich; aber immerhin bequem, wenigstens eine solche der Arterien.

*) Siehe die Anmerkung pg. 164.

Lege die Leber mit der vorderen, durch die Hohlvene gekennzeichneten Fläche auf den Tisch.

An der dem Beschauer nun zugekehrten hinteren Fläche findet sich die porta hepatis, auf welcher das pancreas festgewachsen ist und welche von der flexura portalis des duodeum sammt dem lig. hepato-duodenale umkreist wird. Der Magen gehört links neben die Leberpforte (auf den linken Leberlappen) und muss mit seinem Blindsack über den oberen Leberrand hinwegreichen. Die Milz gehört links neben den Magen und muss diesem den hilus zukehren. Der Netzbeutel ist von Milz und curvatura major des Magens hinweg nach dem unteren Leberrand hin auszubreiten. In dieser Ordnung liegen die Organe der natürlichen Lage gemäss, und sind nebst ihren Verbindungen vollkommen zu übersehen.

Um diese Ordnung herzustellen, schiebe den Magen auf den linken Leberlappen und wende ihn so, dass der Blindsack nach oben, d. h. über dem oberen Leberrand liegt. Dabei bilden sich oft Drehungen des Zwölffingerdarms an der Leberpforte. Diese sind nur durch entgegengesetzte Drehungen des Magens zu lösen. Man drehe dann den Magen um dessen Querachse, gleichviel zunächst nach welcher Seite. Beginnt sich die Spirale am Zwölffingerdarm aufzuwickeln, so wird bis zu ihrer gänzlichen Auflösung die Magendrehung in der eingeschlagenen Richtung fortgesetzt. Wickelt sich aber bei der Magendrehung der Zwölffingerdarm noch fester zusammen, so ist es klar, dass man den Magen in der verkehrten Richtung gedreht hat und man dreht ihn entgegengesetzt.

Manchmal ist der Zwölffingerdarm, auch wenn die spiralige Zusammendrehung gelöst ist, noch insofern verlagert, als sein abgeschnittenes Ende in das foramen epiploicum, d. h. zwischen pancreas und Leber nach links hineingeschlüpft ist. Man ziehe das Darmende einfach hervor und lege es auf den rechten Leberlappen. Der rechte Pancreaslappen kommt neben das duodenum, der linke muss mit der Spitze nach dem Blindsack des Magens gezogen werden. Die Milz lässt sich dann ohne weiteres, wie beschrieben, neben den Magen ziehen, desgl. das Netz nach dem unteren Leberrand.

In dieser Stellung kehrt der Magen seine grosse Curvatur nach der Milz und dem unteren Leberrand, seine kleine Curvatur nach dem oberen Leberrand und dem linken Pancreaslappen. Der Zwölffingerdarm zeigt seine Krümmung um die Leberpforte. An der Milzbasis, eventuell noch von der Spitze des linken Pancreaslappens bedeckt, findet sich die art. coeliaca, d. h. das aus der Aortenwand herausgeschnittene,

gemeinsame Ursprungsloch der art. lienalis, hepatica und gastrica sinistra.

Suche die cardia in der kleinen Curvatur des Magens. Hebe den Pförtnertheil und den Zwölffingerdarm von der Leber ab, wodurch die Reste des lig. hepato-duodenale angespannt werden. Suche den processus caudatus der Leber auf und prüfe den Durchgang, welcher hier zwischen Leber und pancreas von rechts nach links hindurchführt, das foramen epiploicum. Man suche da, wo die beiden Pancreaslappen zum Körper zusammenstossen, den Stumpf der Pfortader auf, schiebe einen Finger hinein und überzeuge sich, dass sie im Pancreaskörper zur porta verläuft, während die Hohlvene ihr gerade gegenüber über den oberen Rand der Leber an deren Vorderfläche tritt. Im übrigen ist die gesammte Situation der Organe jetzt zu überblicken.

Präparation der Drüsengänge und Gefässe.

(Gefässe vergleiche pg. 102 ff.)

Die unterste Spitze des Pancreaskörpers schiebt sich zwischen Leber und duodenum: eine kleine Drüsenzunge tritt jedoch stets auf die der Leber abgekehrte Fläche des duodenum. Aus ihr geht der ductus pancreaticus accessorius hervor und senkt sich alsbald in die Darmwand. Er ist meist als ein kurzer und einige Millimeter breiter erhabener Streifen ohne weiteres zu sehen; andernfalls ist er leicht zu finden, wenn das Drüsengewebe von der Spitze her abgehoben wird. Man mache mit der Scheere eine kleine Oeffnung in den Gang und stelle mit einer Sonde seine Einmündung in den Darm und aufwärts seine Lage in der Drüse fest. Schiebe dann event. eine Sonde in die Darmmündung des Ganges, damit letztere später am aufgeschnittenen Darm leicht wiederzufinden ist.

Schlage den nach dem unteren Leberrand gekehrten Gipfel der Zwölffingerdarmkrümmung aufwärts auf den Pancreaskörper um und ziehe ihn straff nach oben. Dann spannt sich der in die Leberfläche des Gipfels mündende, fingerbreite, weissgelbliche ductus hepaticus an. Spalte längs desselben mit leichtem Schnitt die ihn bedeckende serosa und präparire dieselbe zunächst an der Leberpforte ab, so dass der Gang frei hervortritt. Man kann dann auch eine Oeffnung in den Gang machen und eine Sonde oder einen schmalen Scalpellstiel in ihn hinein gegen seine Darmmündung vorschieben. Präparire dann vorsichtig die serosa weiter ab bis zu der Darmeinpflanzung des ductus hepaticus, eben-

so in deren Umkreis von der Darmwand selbst, die dann öfters blasig aufquillt.

Rechts neben der Einpflanzung des ductus hepaticus quillt die Spitze des Pancreaskörpers hervor und in dieser liegt das Ende des ductus pancreaticus, der dicht rechts neben dem ductus hepaticus in die papilla duodeni eintritt. Löse die serosa nun auch von dem Drüsengewebe und hebe dasselbe in dem Winkel zwischen ductus hepaticus und Darmwand ganz vorsichtig von letzterer ab. Dann erscheint im braunen Drüsengewebe als ein fingerbreiter, grauer Streifen der Drüsengang. Derselbe ist sehr dünnwandig und muss sehr vorsichtig vom Drüsengewebe befreit werden. Hat man ein centimeterlanges Stück vom Darm ab frei gelegt, so schneidet man in dasselbe mit der Scheere ein Loch und schiebt durch dasselbe den Stiel eines Scalpells in den Gang (also in der Richtung nach dem oberen Leberrand) hinein. Dann lässt man den Gipfel des duodenum in seine natürliche Lage zurücksinken, so dass der Pancreaskörper wieder frei liegt. In diesem fühlt bezw. sieht man nun die Lage des Scalpellstiels und kann so den Drüsengang leicht eine Strecke weit aufdecken, indem man das Drüsengewebe längs des Scalpellstiels vorsichtig auftrennt.

Ziehe die Milz vom Magen ab, so dass der Netzbeutel gespannt wird. Präparire die in der Milzfurche ohne weiteres sichtbare art. (v.) lienalis, welche zahlreiche Aeste (aa. breves) an die grosse Curvatur des Magens abgiebt. Die Arterie ist in der Milzfurche von starken Nerven (vom ganglion coeliacum) umsponnen; auch liegen an ihr Lymphdrüsen. Man verfolge die Arterie zunächst nach der Milzspitze und über diese hinaus im Netzbeutel. Der Gefässbogen, welcher im Netz die grosse Curvatur des Magens umzieht, führt bis an den pylorus hinauf und wird an der rechten Magenseite gebildet von der gastroepiploica dextra (vergl. pag. 102), einem Ast der Leberarterie.

Die Leberarterie ist, da sie in die Leberpforte geht, vom Pancreaskörper bedeckt. Die gastroepiploica kommt daher aus dem pancreas heraus und geht über die der Leber abgewandte Fläche der ampulla duodeni hinweg an die grosse Curvatur des Magens. Sie ist daher auf dem duodenum leicht zu finden, auch wenn das Netz mit dem Gefässbogen zerrissen sein sollte. Vom duodenum aus wird die Arterie dann im pancreas zum Stamm der Leberarterie verfolgt, während die begleitende Vene in die Pfortader geht. Das Pancreasgewebe kann jetzt, soweit es die Präparation der Gefässe hindert, entfernt werden. Die Leberarterie selbst wird am besten von der coeliaca aus präparirt (siehe

unten), kann jedoch, wenn jene weggeschnitten ist, auch von der Leberpforte aus freigelegt werden.

Präparire nun die Milzarterie und Vene nach der Milzbasis hin. War die Section sorgfältig gemacht, so ist die Milzvene bis zu ihrer Einmündung in den Pfortaderstamm erhalten und die Arterie steht mit den beiden anderen Hauptästen der coeliaca, d. h. mit der gastrica sinistra und hepatica noch im ursprünglichen Zusammenhang. Die Theilung der drei Arterien sowie die Milzvene sind vom linken Pancreaslappen bedeckt, der abgehoben werden muss.*)

Nachdem der Ursprung der drei Arterien freigelegt ist, wird zunächst die art. hepatica verfolgt, wobei der sie deckende linke Pancreaslappen allmählich ganz entfernt wird. Dieselbe ist von keiner Vene, wohl aber von Nerven begleitet (vom ganglion coeliacum). Oberhalb der Leberpforte, links neben der Pfortader, giebt sie drei nebeneinander entspringende Aeste ab. Der eine geht nach rechts an das duodenum und ist im rechten Pancreaslappen zu verfolgen: der zweiste ist die bereits präparirte gastroepiploica dextra: der dritte ist die gastrica dextra. Letztere läuft am oberen Rand der ampulla duodeni entlang, umkränzt mit zwei Zweigen (die mit der gastroepiploica dextra anastomosiren) den pylorus und gelangt in die kleine Curvatur zur gastrica sinistra (siehe unten). Die begleitenden Venen gehen in den Pfortaderstamm.

Löst man nun noch den Pancreaskörper ab, so legt man den in die Leberpforte eintretenden Stamm der art. hepatica und den Pfortaderstamm frei. An ersterem liegen Lymphdrüsen.

Die gastrica sinistra spaltet sich am Blindsack in zwei Aeste. Beide Aeste gehen, von Nerven begleitet, zunächst auf die der Leber abgewandte (hintere) Fläche des Magens. Der eine verzweigt sich auf der hintern Magenwand und giebt einen Ast an den oesophagus ab: er ist von einer Vene begleitet, die in die Milzvene geht. Der andere geht (ohne Vene) rechts neben der cardia an die kleine Curvatur und auf die Leberfläche des Magens. Die seinen Aesten entsprechenden Venen gehen in die v. gastrica dextra und mit dieser zur Pfortader. Neben den Arterien-Aesten liegen an der curvatura minor Lymphdrüsen.

*) Sind bei der Exenteration die Gefässe nicht geschont worden, so enden die Milzgefässe an der Milzbasis als Stümpfe. Die gastrica sinistra wird dann von ihren Verzweigungen am Magen her, die hepatica, wie schon gesagt, von der Leberpforte her aufgesucht. Im einzelnen wird nach der obigen Beschreibung verfahren.

Damit sind die Gefässe präparirt. Man überblickt dieselben nochmals im ganzen: ebenso Lage und Zusammenhang der Organe, von denen nur das pancreas zerstört ist.

Präparation der einzelnen Organe.

Leber (vgl. pg. 72).

Zertrenne das ligamentum hepato-gastricum et -duodenale, den Zusammenhang der Gefässe und den ductus hepaticus (einige Centimeter vom duodenum entfernt). Beim Ablösen der Pancreasreste von Leber und Zwölffingerdarm wird das Pancreasstückchen, aus dem der duct. accessorius hervorgeht, und ebenso das an die Mündung des duct. hepaticus stossende Stückchen am duodenum belassen.

Besichtige an der nun isolirten Leber die hintere Fläche und die porta; verfolge die Gefässe und den Gallengang eine Strecke weit. Längs der Leberarterie, welche vom proc caudatus schräg links abwärts zieht, ehe sie in der porta verschwindet, liegen die Lymphdrüsen. Dieselben bilden einige (etwa 3) 3—6 cm lange 1—1½ cm breite, aber nur einige mm dicke Conglomerate.

Besichtige die vordere Leberfläche, die schräge Lage der Hohlvene und die Ansatzlinien der Leberbänder, wobei Figur 8, pg. 77 zu vergleichen ist. Spalte die Hohlvene (sofern dies nicht schon bei der Exenteration geschehen ist) und besichtige die Einmündung der Lebervenen.

Prüfe das Aussehen der Leberfläche (Lupe) und die Abgrenzung der lobuli, die bald verschwommen ist, öfters aber als deutliche Gitterzeichnung sich ausprägt. Mache einen flachen Einschnitt und ziehe von diesem aus einen Theil der bindegewebigen Leberkapsel ab.

Lege einen langen Durchschnitt durch einen Leberlappen und besichtige die Schnittfläche, auf der sich ebenfalls die lobuli und auch deren Centren (venae centrales) m. o. w. deutlich ausprägen.

Man beachte endlich die meist vorhandene Atrophie des rechten Leberlappens, der nicht selten bis gegen seinen oberen Rand hin geschwunden ist.

Milz (vgl. pg. 85).

Prüfe Farbe, Form und Masse der Milz. Präperire in der Milzrinne die grossen Gefässe. Zwischen ihnen liegen (in der ganzen Rinne) in Abständen von einigen Centimetern längliche besonders schmale und

platte aber geschlossene Lymphdrüsenconglomerate. Aber auch längs der art. breves, die im Netz zum Magen ziehen, finden sich solitäre reiskorn- bis linsengrosse, selten breitere, platte Lymphdrüsen; diese sind besonders zahlreich am fundus und reichen bis an die Magenwand. Alle diese Lymphdrüsen nehmen natürlich auch Lymphgefässe vom Magen auf.

Nachdem die Lymphdrüsen nachgewiesen sind, wird das Milzmagenband an der Milzrinne abgeschnitten.

Ziehe an einer Stelle die Milzkapsel ab und verfolge eventuell einen Arterienast. Lege einen langen Durchschnitt an und prüfe das Aussehen des Milzgewebes. In der normalen kirsch- bis kaffeebraunen pulpa zeigen sich dem blossen Auge weisse Streifchen und Pünktchen. Dies sind die Milztrabekeln, z. Th. quer durchschnitten, daher als Punkte sichtbar. Das Balkenwerk wird klarer, wenn man etwas pulpa abschabt. Die Milzfollikel treten als besondere Körperchen nicht hervor.

Magen und Zwölffingerdarm.

Die Reste des Netzes werden abgeschnitten, sammt den aa. breves. An der kleinen Curvatur zwischen saccus caecus und cardia finden sich die auf beide Magenwände ausstrahlenden Aeste der art. gastrica sinistra und zwischen diesen die Lymphdrüsen der kleinen Curvatur. Dieselben liegen gerade auf dem concaven Rand und erstrecken sich nur wenig auf die Seitenflächen, sind aber von beiden Seiten her aufzusuchen. Sie liegen ziemlich zahlreich dicht bei einander, sind sämmtlich platt, theils länglich, theils rundlich (bis zur Grösse eines Pfennigs).

Empfehlenswerth, jedoch nicht nöthig, ist es, die serosa des Magens wenigstens theilweise abzuziehen, um die Anordnung der Musculatur an der Aussenfläche zu betrachten. An der kleinen Curvatur liegt die serosa lose, sonst fest an.

Betrachte das antrum pylori. Seine Muskelwand unterscheidet sich vom übrigen Magen; gegen das duodenum grenzt der pylorus sich ringförmig ab (sphincter pylori).

Betrachte am duodenum das erweiterte Anfangsstück (ampulla d.). Die Mündung des abgeschnittenen duct. hepaticus zeigt sich ohne weiteres (daneben in einem Drüsenrest der ductus pancreaticus). Man schiebt am besten ein Streichholz (welches besser, als eine Sonde, stecken bleibt) hinein. Gerade gegenüber liegt auf der Darmwand ein Drüsenrestchen (pg. 167, unten), aus welchem der ductus p. accessorius kommt. Präparire letzteren, schneide ihn durch und schiebe eine feine Sonde hinein.

Schlitze das duodenum vom abgeschnittenen Ende her mit der Scheere auf. Es ist ziemlich gleichgültig, wie der Schnitt anfängt. Er muss aber gerade zwischen den (durch Sonden markirten) Mündungen des ductus hepaticus und pancreaticus accessorius hindurchgeführt werden.

Die Oeffnung des Magens erfolgt entweder an der curvatura major oder in einer Schnittlinie, welche vom antrum pylori inmitten der Seitenfläche des Magens, etwa eine Handbreite von der curvatura minor entfernt, bis zum Gipfel des saccus caecus geführt wird. Der letztere Schnitt lässt die Fundusregion der Schleimhaut ganz (was anatomisch vortheilhaft ist), während der erstere sie halbirt. Jedenfalls muss der Schnitt, mittelst dessen der Magen geöffnet wird, durch das antrum pylori hindurch mit dem Zwölffingerdarmschnitt verbunden werden.

Im duodenum sieht man die Schleimhaut am Anfang in viele gewundene Falten gelegt. Namentlich an diesen sind mit blossem Auge die Darmzotten sehr deutlich zu sehen (Lupenbesichtigung).

Die Einmündung des ductus pancreaticus accessorius ist durch die von aussen eingeschobene Sonde (s. oben) markirt. Die in den ductus hepaticus geschobene Sonde kommt zum Vorschein inmitten eines von einer ringförmigen Falte umgebenen Schleimhauthügels, der papilla duodeni (Vateri). Im Inneren dieses Hügels befindet sich ein weiter Hohlraum, in welchem der ductus hepaticus und der ductus pancreaticus zusammenfliessen.

Der Durchschnitt des antrum pylori zeigt eine erhebliche Stärke der Muskelschicht (5—10 mm), durch welche sich das antrum von dem angrenzenden Magentheil schon äusserlich unterschied. Die glatte mucosa grenzt sich gegen die faltige mucosa des duodenum mit einem ringförmigen Rand ab, unter dem ein Muskelwulst (sphincter pylori) liegt.

Die Schleimhaut des Magens zeigt die beiden scharfcontrastirenden Abtheilungen: Die cutane Cardialschleimhaut und die Drüsenschleimhaut. Die Grenze zwischen beiden ist scharf ausgeprägt (margo plicatus, gefranster Rand). In der Nähe desselben finden sich meistens hornige Gruben und sonstige Defecte, in denen die Larven von gastrophilus equi eingebohrt gewesen sind, oder es finden sich die Larven selbst. Im übrigen ist die Cardialschleimhaut weiss und glatt; ihre Dicke beträgt 1 mm.

Die Drüsenschleimhaut ist am fundus auf einer weiten rundlichen Fläche normal lebhaft geröthet (grauroth), im Pylorustheil des Magens weisslich. Sie ist stets von zähem mit Futtertheilen vermischtem Schleim

belegt, der durch sorgfältiges Spülen unter der Wasserleitung möglichst beseitigt worden muss.

Nach der Reinigung zeigt die sammetartige Schleimhaut eine eigenthümliche runzlige resp. hügelige Oberfläche in verschiedener Ausprägung. Es lassen sich feine, netzartig verzweigte graue Furchen erkennen, zwischen denen erhabene Felder verschiedener Form stehen. Die Fundusschleimhaut zeigt fleckige Röthung, welche im allgemeinen in den centralen Zonen der erhabenen Felder liegt. Letztere sind die Drüsengruppen, die Furchen darum Bindegewebsgrenzen.

Die mucosa hat am fundus eine Dicke von $2^1/_2$—3 mm, in der Gegend des pylorus von 2 mm.

Die Dicke der muscularis des Magens ist nicht überall gleich, schwankt zwischen 2 und 4 mm und ist um die cardia und am Pylorustheil am stärksten.

Die Schleimhaut lässt sich von der Muskelhaut leicht abpräpariren. Dies muss mindestens geschehen in der Umgebung der cardia, um deren eigenartigen Muskelverschluss aufzudecken.

Spanne rings um die cardia die Schleimhaut an und lege in sie 4 flache je 1 dem lange Schnitte so, dass dieselben ein Schleimhautquadrat isoliren, in dessen Mitte die Mündung des oesophagus gelegen ist.

Erfasse die mucosa an den Ecken des Quadrats und präparire sie sorgfältig von allen Seiten her auf die cardia zu von der muscularis los. Ist sie bis zum Uebergang in das Schleimhautrohr des oesophagus abgehoben, so kann sie abgeschnitten werden.

Man sieht jetzt zwei eigenartige Muskelzüge die cardia umfassen. Der eine kommt von links und bildet eine Schlinge um den rechten Rand der cardia; der andere kommt von rechts und bildet eine Schlinge um den linken Rand der cardia. Der letztere ist der oberflächliche (vom Mageninnern aus gesehen) hat Hufeisenform und deckt mit seinen Schenkeln den von links kommenden theilweise zu. Diese beiden Muskelschlingen bilden den sphincter cardiae, welcher den Rückfluss von Mageninhalt in den oesophagus beim Pferde verhindert.

Der Urogenitalapparat und die Beckenhöhle.

Mit dem Studium der folgenden Beschreibungen können verschiedene Zwecke verfolgt werden. Die Anatomie der Beckenorgane ist von mannigfaltigen Gesichtspunkten aus zu betrachten; sie bietet dem Verständniss manche Schwierigkeiten und ihre Kenntniss ist andererseits für mehrere practische Gebiete besonders wichtig. Dem Studenten, der sich einen umfassenden klaren Ueberblick verschaffen will, ist das vollständige methodische Studium der nachfolgenden Abschnitte zu empfehlen, das er natürlich möglichst im anatomischen Institut betreiben muss, wo sich ihm Gelegenheit bietet, die Gegenstände der Beschreibung daneben zu besichtigen. Wer nur behufs Ausführung der Exenteration repetiren will, kommt mit dem Nachlesen der Abschnitte III, IV und VI, sowie den Capiteln 3 und 4 des Abschnittes V aus (vergleiche das Inhaltsverzeichniss des Buches). Abschnitt II in Verbindung mit V, 3 soll das Verständniss für den Leistenkanal vermitteln und hat, ebenso wie V, 3 ein speciell chirurgisches Interesse. Die im Abschnitt V gegebenen Zusammenstellungen dienen namentlich zu topographischen Repetitionen, eventuell für die entsprechenden topographischen Präparate. Wer endlich das Präparat der exenterirten Geschlechtstheile anfertigt, findet in der Beschreibung überall die nöthigen Hinweise auf diejenigen Punkte der vorangestellten Darstellungen, welche er zu näherer Orientirung nachschlagen kann.

I. Abschnitt.

Beschaffenheit der Beckenhöhle.

1. Die Beckenhöhle ist die kleinste Rumpfhöhle und eigentlich nur ein Ausläufer der Bauchhöhle, mit der sie in offener Verbindung steht und mit der sie auch eine gemeinsame seröse Auskleidung (das Bauchfell, peritonaeum) besitzt. Die Beckenhöhle liegt innerhalb des knöchernen Beckens und ihre Wände werden theils von diesem, theils von Weichtheilen gebildet.

Das knöcherne Becken.

2. Das Becken besteht aus den beiden Beckenbeinen (ossa coxae) und dem Kreuzbein (os sacrum).

3. Jedes Beckenbein besteht aus dem Sitzbein (os ischii), dem Schambein (os pubis) und dem Darmbein (os ilium). Alle drei Knochen stossen zusammen in der Beckenpfanne (acetabulum).

4. Von der Seite gesehen hat das Beckenbein am acetabulum, über dem sich ein Knochenkamm (spina ischiadica) erhebt, einen Höhendurchmesser von 10 cm. Caudal von der Pfanne liegt der Pfannenast (ramus superior) des Sitzbeins, eine 2—3 cm dicke horizontale Knochenplatte, die sich hinten zum tuber ischiadicum verdickt und erhebt, so dass zwischen acetabulum und tuber eine Mulde (incisura ischiadica minor) entsteht. Das Schambein zeigt sich auf der Seitenansicht des Beckens nicht, weil es medial neben dem acetabulum liegt. Vom acetabulum vorwärts und zugleich schräg aufwärts erstreckt sich das Darmbein als eine etwa 4 cm dicke Säule, die sich vorn zu der quer gestellten Darmbeinschaufel (ala ossis ilium) verbreitert. Die Länge des Darmbeines verhält sich zur Länge des Sitzbeines (bis zum Centrum des acetabulum gemessen) wie 5 : 3. Das laterale Ende der Schaufel heisst tuber coxae, Hüfthöcker; das mediale tuber sacrale, Kreuzhöcker.

5. Die Schaufel legt sich mit der anderen Seite dachartig über dem Kreuzbein zusammen. Die tubera sacralia nähern sich einander auf Fingersbreite, überdachen die Lücke zwischen dem letzten Lenden- und ersten Kreuz-Dorn sowie letzteren selbst, und bilden die höchste Erhebung der Kruppe. Von hier ab fallen die Schaufeln seitwärts nach dem tuber coxae ab. Das tuber coxae bildet einen oberen und einen unteren Höcker, die eine Fingerlänge auseinander stehen. Der obere Höcker liegt in Höhe der processus costarii der Lendenwirbel, ca. 8 cm weiter lateral als deren Spitzen; der mediale Höcker liegt vier Fingerbreiten tiefer und schräg nach hinten. Die Vorderfläche des Darmbeines weist eine obere und eine untere (dreifache) Gefässfurche auf. Die obere (art. ilio-lumbalis) liegt etwas unterhalb des unteren Höckers des tuber coxae. Die untere (circumflexa fem. lat.) liegt schon an der Darmbeinsäule. Dicht oberhalb der Pfanne zeigt eine Grube den Ursprung des rectus femoris.

6. Zwischen die beiden Darmbeinschaufeln ist das Kreuzbein eingeschoben und mit deren ventralen Flächen durch die Hüftgelenke, (articulatio sacro-iliaca) straffgelenkig verbunden. Jedes Gelenk liegt etwa

inmitten der Schaufel, d. h. so, dass die eine Hälfte (mit dem tuber sacrale) das Gelenk überdacht, während die andere Hälfte (mit dem tuber coxae) lateral neben dem Gelenk liegt. Das Gelenk liegt ferner etwa in einer Linie, welche die beiderseitigen oberen Gefässrinnen mit einander verbinden würde, sodass ein breiter Streifen der Darmbeinschaufel vor das Gelenk fällt.

7. Das Kreuzbein bildet hinter den Darmbeinschaufeln allein das Dach oder besser einen breiten Dachfirst des Beckens, der jedoch schon knapp über der Mitte des Beckenbodens endet und von hier ab durch die Schwanzwirbel fortgesetzt wird, von denen 3 noch über dem Beckenboden liegen. Das Kreuzbein ist fast horizontal gestellt; über seine Lage zum Beckenboden siehe noch pg. 180, No. 24.

8. Bänder: Um die articulatio sacro-iliaca herum liegen grobe Bindegewebszüge, die fast den ganzen Raum zwischen ala sacralis, Dornfortsatz und tuber sacrale ausfüllen und lig. sacro-iliacum ventrale heissen. Ausserdem geht vom tuber sacrale zu den Kreuzdornen das lig. sacro-iliacum dorsale breve und zum Seitenrand des Kreuzbeins das lig. sacro-iliacum dorsale longum; endlich vom Seitenrand des Kreuzbeins zum Seitenrand des Beckenbodens das lig. sacro-spinosum et -tuberosum (siehe pg. 177, No. 11).

9. Der Beckenboden besteht aus den beiderseitigen Scham- und Sitzbeinen, die medianwärts in der Beckenfuge zusammenstossen. Der Beckenboden ist fast horizontal gestellt oder ein wenig vorwärts geneigt. Er ist nicht ganz eben, sondern bildet eine seichte Mulde, indem die Seitenränder etwas höher liegen, als die Fuge. Im vorderen Theil des Beckenbodens liegen die foramina obturata, durch welche Sitz und Schambeinäste von einander geschieden werden. Der hintere Rand heisst arcus pubis*) oder Sitzbeinausschnitt. Die Seitentheile desselben werden durch die Sitzbeinhöcker gebildet, die sich beträchtlich höher erheben. Der Vorderrand des Beckenbodens ist der pecten (Schambeinkamm). Er ist bei Stuten concav; bei Hengsten in der Mitte beulig aufgetrieben (tuberculum pubicum). Nahe den seitlichen Enden des pecten befindet sich jederseits an ihm eine Beule, eminentia ilio-pectinea, neben welcher der musc. pectineus entspringt. Der pecten wird jederseits flankirt vom acetabulum. Die Pfannengelenke liegen also in der Segmentalebene des Vorrandes vom Beckenboden und in dessen Niveau. Ebenso wie die Sitzbeinhöcker liegen auch die Pfannen etwas (ca. 3 cm) höher als die Fuge.

*) Bezieht sich nicht auf os pubis, sondern auf pubes, die Scham.

Seitenwand der Beckenhöhle.

10. Eine eigentliche knöcherne Seitenwand besitzt das Becken nur am Eingang. Hier bilden pecten, Darmbeine und Kreuzbein einen geschlossenen Ring, den Beckenring (s. pg. 178). Hinter den Darmbeinsäulen fehlt eine seitliche Knochenbegrenzung der Beckenhöhle. Nur die Pfannenkämme erheben sich seitlich neben dem Beckenboden (ca. 12 cm über das Niveau der Fuge) und bilden so ein Stück Seitenwand, das jedoch vom Kreuzbeinrand noch über 1 dem entfernt bleibt.

11. Die Seitenwand der Beckenhöhle wird zwischen dem Seitenrand des Kreuzbeins und dem Seitenrand des Beckenbeins gebildet durch eine starke fibröse Platte, das breite Beckenband, ligamentum sacro-spinosum et-tuberosum (so genannt, weil es sich hauptsächlich an der spina ischiadica und dem tuber ischiadicum des Beckenbeins befestigt). Der hintere Rand des Bandes zieht vom 2. Schwanzwirbel zum tuber ischiadicum.

12. Auf der Aussenfläche des Bandes liegen die grossen Kruppenmuskeln, der glutaeus medius, biceps und semitendinosus. Letzterer geht über das tuber ischiadicum abwärts, also auf der Grenze zwischen Seitenrand und hinterem Rand (arcus pubis) des Beckenbodens.

13. Aus dem hinteren Rande des lig. sacro-tuberosum entspringt der obere Kopf des m. semimembranosus. Der untere Kopf dieses Muskels entspringt an der ventralen Fläche des tuber ischiadicum und des arcus pubis. Dieser Muskelkopf, welcher die Hauptmasse des semimembranosus bildet, liegt also schon ganz in der caudalen Rumpffläche. Der obere Kopf zieht daher über den hinteren Rand des Beckenbodens (arcus pubis) medial vom tuber ischiadicum herab. Die beiderseitigen semimembranosi bedecken somit die lateralen Theile des arcus pubis und lassen nur dessen Mittelstück zwischen sich frei.

Caudaler Ausgang der Beckenhöhle.

14. Der hintere Ausgang der Beckenhöhle ist ein handbreiter verticaler Spalt, der von der Unterfläche des Schwanzes (3. bis 4. Schwanzwirbel, vgl. No. 7 u. 24) bis zum Mittelstück des arcus pubis reicht und jederseits von dem oberen Kopf des semimembranosus eingefasst wird.

15. Dieser Ausgang ist äusserlich abgeschlossen von einem Hautstreifen, der von den hinteren Körperöffnungen durchbrochen ist. Diese zwischen den Kruppenmuskeln (Hinterbacken) eingesunkene feinhäutige und feinhaarige Körpergegend heisst der Damm, perineum. Die Haut des Dammes setzt sich abwärts vorwärts zwischen die Schenkel fort, ohne dass sich an ihr die Lage des arcus pubis (d. h. der unteren Grenze des Beckenausganges) markirt.

16. Im Beckenausgang liegt oben der After. Beim weiblichen Geschlecht wird der Beckenausgang im übrigen ausgefüllt von der Scham, deren unterer Winkel noch etwas unterhalb des arcus pubis und hinter demselben liegt. Beim männlichen Geschlecht geht vom After die Haut des Dammes ununterbrochen bis zwischen die Schenkel. Sie bedeckt dabei den Ursprung des penis am arcus pubis und über demselben die Harnröhre, welche auf dem Beckenboden zur Peniswurzel zieht, über letztere hinweg an das corpus penis gelangt und nun mit diesem sich im Damme abwärts und zwischen den Schenkeln vorwärts unter den Bauch umbiegt. Die Sitzbeinhöcker und der arcus pubis sind beim lebenden Pferde deutlich fühlbar, namentlich im Liegen mit angezogenen Beinen. (Näheres über die Topographie des Dammes siehe pg. 255).

Der Beckenring.

17. Der Eingang in die Beckenhöhle ist von Knochen rings umgeben und heisst der Beckenring. Er öffnet sich in die Bauchhöhle und bildet zugleich deren hintere Grenzebne (siehe pg. 60).

18. Der Beckenring wird gebildet vom pecten, den beiden Darmbeinsäulen und dem ersten Kreuzwirbel (promontorium und alae ossis sacri). Die Medianebne schneidet den Beckenring dorsal im promontorium (Unterfläche des ersten Kreuzwirbels) und ventral im Mittelpunkt des pecten (tuberculum pubicum).

19. Die Hüftgelenke liegen im Beckenring, die Darmbeinschaufeln fallen daher grossentheils vor denselben. Ueber die Umgebung des Beckenringes, speciell über sein Verhältniss zu den Bauchwänden, wird pg. 184 ff. gesprochen.

20. Der Beckenring ist schräg gestellt. Das promontorium liegt erheblich (12—15 cm) weiter vorn, als das tuberculum pubicum. Denn eine auf dem pecten errichtete Verticale trifft nicht den ersten, sondern den Vorderrand des 3. bis den 4. Kreuzwirbel.

21. Der Beckeneingang bildet bei der Stute ein schön gerundetes und sich dem Kreise näherndes Oval. Beim Hengst ist er namentlich niedriger, auch schmäler (ohne dass desshalb der äussere Umfang des Beckens verschmälert wäre). Der dorsoventrale Durchmesser (welcher promontorium und tub. pubicum verbindet), heisst die conjugata vera und ist bei Stuten etwa 21—24 cm lang, bei Hengsten um $^1/_4$—$^1/_3$ kürzer (15—16 cm). Der grösste Querdurchmesser liegt nicht in halber Höhe. Man construirt am besten einen oberen und einen unteren Querdurchmesser. Der obere liegt zwischen den dreifachen Gefässrinnen (circumfl. femoris lateralis), der untere zwischen den Ursprungsgruben des musc.

rectus femoris (s. No. 5). Diese Querdurchmesser zerlegen die conjugata in drei fast gleiche Theile (das untere Drittel ist ein wenig kürzer). Der obere Querdurchmesser (Grenze zwischen dem oberen und mittleren Drittel) ist bei Stuten in der Regel mindestens so gross, wie die conjugata, meist etwas grösser. Bei Hengsten ist der obere Querdurchmesser erheblich (ca. 5 cm) grösser, als die conjugata vera (weil der Beckeneingang viel niedriger, aber nicht ebensoviel verschmälert ist). Der untere Querdurchmesser ist um ca. 2—3 cm kürzer als der obere (bei Hengsten ist der Unterschied im allgemeinen grösser als bei Stuten).

22. Die Lage des Beckenringes lässt sich am lebenden Pferde bestimmen. Das promontorium liegt in der Segmentalebne des Kruppengipfels (tubera sacralia) und zugleich in der Horizontalebne der unteren Hüfthöckerpunkte. Der pecten liegt medial neben dem acetabulum und dieses genau medial neben den trochanter major anterior des femur, der durch die Muskeln fühlbar ist (vgl. pg. 61).

Der Beckenraum.

23. Vom Beckeneingang zum caudalen Ausgang verengert sich die Beckenhöhle allmählich. Doch ist zu bedenken, dass sie caudal erweiterungsfähig ist, weil die Seitenwände grösstentheils aus den nachgiebigen Beckenbändern bestehen und auch der Schwanz (dessen Anfang etwa über der Mitte des Beckenbodens liegt, siehe No. 24) sich aufwärts drücken lässt.

24. Der vorderste Querschnitt der Beckenhöhle wird natürlich nicht durch den schrägliegenden Beckenring repräsentirt, sondern durch eine Ebene, welche senkrecht auf dem pecten steht. Dieser Pectenquerschnitt ist im unteren Theil noch von den Darmbeinen umfasst, während seine obere Hälfte schon von den Beckenbändern begrenzt wird. Er trifft das Kreuzbein durchschnittlich am 3. bis 4. Kreuzwirbel (s. No. 20). Sein dorsoventraler Durchmesser (Pectenverticale) ist nicht wesentlich (höchstens 1 cm) kleiner als die conjugata vera*); ebenso ist sein Querdurchmesser dem mittleren Querdurchmesser des Beckeneinganges gleich. Hinter dem Pectenquerschnitt erfährt die Beckenhöhle jedoch dadurch eine Verengerung, dass die Pfannentheile der Beckenbeine etwas näher zusammenrücken; die Entfernung zwischen den Pfannenkämmen ist um 4—5 cm kürzer als der untere Querdurchmesser des Beckeneinganges; dafür ist aber oberhalb des Pfannen-

*) Der Längenzuwachs, den die Conjugata vera durch die schräge Lage erfährt, wird ausgeglichen dadurch, dass das promontorium etwas tiefer liegt als der hintere Theil des Kreuzbeinkörpers.

kammes die Beckenwand, d. h. das breite Beckenband, erweiterungsfähig. Hinter den Beckenpfannen wird die Beckenhöhle durch leichtes Convergiren der breiten Beckenbänder noch ein wenig enger, zugleich ist sie aber hier am meisten erweiterungsfähig. Denn diese hintere Hälfte der Beckenhöhle hat nur noch einen festen Boden. Die Seitenwände bestehen ganz aus den breiten Bändern und dorsal liegt nicht mehr das Kreuzbein, sondern der bewegliche Schwanz. Denn das Kreuzbeinende liegt etwa (in der Querebene der hinteren Ränder der foramina obturata) über der Mitte der Beckenfuge; über dem arcus pubis liegt schon der 3. oder 4. Schwanzwirbel.

25. Die Beckenhöhle bildet also eine horizontale Röhre, die caudal sich allmählich verengt. Die Achse dieser Röhre heisst Beckenachse oder Führungslinie (sie ist die Mittellinie des Geburtsweges).

26. Bei Hengsten ist die Beckenhöhle kleiner, aber weniger schmäler als vielmehr niedriger. Das Wallachenbecken zeigt reine Stutenform, wenn die Castration frühzeitig stattgefunden hat; andernfalls nähert es sich m. o. w. der Hengstform.

Der Beckeninhalt.

27. In der Beckenhöhle liegen bei der Stute Mastdarm-Ampulle, Genitalschlauch (Gebärmutter und Scheide) und Harnblase in 3 Etagen übereinander, beim Hengst nur Mastdarm-Ampulle und Harnblase mit Harnröhre in 2 Etagen (daher die geringere Höhe der Beckenhöhle). Soweit diese Organe den Raum der Beckenhöhle nicht ausfüllen, wird er von anderen Baucheingeweiden, insbesondere von Mastdarmschlingen eingenommen. Andererseits erstrecken sich die Beckenorgane durch den Beckenring ohne weiteres in die Bauchhöhle: die Gebärmutter stets, die Harnblase jedoch nur bei starker Füllung.

28. Das Bauchfell flutet als geschlossener Blindsack in die Beckenhöhle hinein und umhüllt dabei die genannten Organe. Der Bauchfellblindsack reicht jedoch nicht bis an die Haut des Dammes (No. 15) heran, sondern bleibt von diesem um etwa 10 cm im Mittel entfernt.

29. So zerfällt der Raum der Beckenhöhle in eine vordere grössere intraperitonaeale Abtheilung und in eine hintere retroperitonaeale; die erstere umfasst 2 Drittel seiner Länge (ca. 20 cm). In der retroperitonaealen Abtheilung liegen ein (im Mittel 15 cm langes) Stück des Mastdarmes, fast die ganze weibliche Scheide und die Harnröhre, die somit keinen Bauchfellüberzug haben. Die Zwischenräume zwischen diesen Organtheilen von der caudalen Wand des Peritonaealsackes bis an die Haut des Dammes sind von reichlichem, lockerem

Bindegewebe ausgefüllt, welches in der Umgebung des weiblichen Genitalschlauches als parametrium bezeichnet wird.

30. Soweit die Beckenorgane intraperitonaeal liegen, sind sie natürlich vom Bauchfell umhüllt. Blickt man von der Bauchhöhle aus in die Beckenhöhle, so sieht man im Hintergrund derselben das Bauchfell vom Mastdarm zur Gebärmutter bezw. Harnblase herabsteigen und andererseits von diesen Organen sich rings auf die Wände der Beckenhöhle umbiegen. So bildet das Bauchfell eine transversale Scheidewand in der Beckenhöhle, die man als diaphragma pelvis bezeichnen könnte.*) Die Beckenorgane verlassen hier den Bauchfellsack, indem das sie einhüllende viscerale Bauchfell von ihnen nach allen Seiten sich abhebt und in das parietale Bauchfell umbiegt, wodurch ein ununterbrochener caudaler Abschluss des Bauchfellsackes gebildet wird. Von der Bauchhöhle aus kann man natürlich nur die intraperitonaeale, nicht aber die retroperitonaeale Abtheilung der Beckenhöhle übersehen (vgl. pg. 247).

II. Abschnitt.

Bauchmuskelanschluss und Leistenkanal.

31. Kaum ein Capitel der Anatomie scheint dem Anfänger soviele Schwierigkeiten zu machen, wie der Beckenanschluss der Bauchmuskeln, der Leistenkanal und die Hodenhüllen. Freilich muss auch gesagt werden, dass in anatomischen Lehrbüchern kaum etwas so schlecht beschrieben worden ist, wie diese wichtigen Dinge, und dass gerade hierbei merkwürdig viele Irrthümer und Unklarheiten durch ungenügenden bezw. unrichtigen Vergleich mit menschlichen Verhältnissen untergelaufen sind. Die thierärztliche Literatur, nicht bloss die anatomische, sondern auch die chirurgische, und die Vorstellungen der Praxis sind davon durchdrungen und das wirkt immer aufs neue wieder verwirrend auf die Begriffe auch der Studenten.

32. Ich habe schon 1887 (Situs viscerum beim Pferde) und 1895 (Topogr. Anat. d. Körperhöhlen des Rindes) darauf hingewiesen, dass z. B. in dem Gurlt-Müller-Leiseringschen Lehrbuch die Leistenringe geradezu irreführend beschrieben waren. Die Spaltung der Sehne des obliquus externus abdominis in „Schenkelblatt“ und „Schenkelbogen“ (pg. 190, Anm.) war hervorgehoben, als ob sie den äusseren Leistenring bilde, während dieser durch eine ganz andere Spaltung entsteht. Der innere Leistenring war gar nicht beschrieben und an seine Stelle

*) Man bezeichnet jedoch beim Menschen mit diesem Namen im wesentlichen die den caudalen Ausgang abschliessenden Theile (siehe Damm, pag. 255).

als „Bauchring“ der Eingang in den processus vaginalis gesetzt, der mit dem Leistenkanal gar nichts zu thun hat. Das Missverständniss war wohl dadurch hervorgerufen, dass der Mensch jene Oeffnung (den anulus vaginalis) nicht besitzt (weil sie verwächst) und dass dieser Unterschied bei der vergleichenden Benennung unbeachtet blieb.

33. Eine zweite Schwierigkeit betrifft die Hodenhüllen, hat übrigens ebenfalls Einfluss auf den Begriff des inneren Leistenringes. Beim Menschen liegt unter dem Bauchfell eine fascia transversalis. Diese senkt sich zwischen lig. inguinale und obliquus internus in den Leistenkanal ein. Sie bildet die eigentliche Wand des Leistenkanals (der dadurch eine wirkliche schräge Röhre wird) und eine Auskleidung der Hodensackhöhle. Der innere Leistenring des Menschen wird von dieser Ausstülpung der fascia transversalis eingefasst. In diese Ausstülpung senkt sich der processus vaginalis des Bauchfells, dessen subseröse Fläche sich mit der Fascie verbindet. Diese Fascie wird nun beim Menschen als tunica vaginalis communis des Hodens bezeichnet. Dagegen wird der processus vaginalis, d. i. das parietale Bauchfell, mit dem visceralen Ueberzug des Hodens als tunica propria zusammengefasst.

34. Practisch ist diese Benennung auch beim Menschen nicht. Denn es werden dadurch zwei Schichten, die sich factisch zu einer Haut vereinen, in der Benennung auseinander gerissen, während umgekehrt zwei Bauchfellblätter, die durch eine seröse Höhle von einander getrennt sind, als eine Haut zusammengefasst werden. Es steht dies auch im Widerspruch z. B. mit Beschreibung der Herzhüllen, deren Verhältnisse genau dieselben sind. Denn das pericardium besteht aus fibrosa und parietaler serosa, das endocardium aus visceraler serosa. Man müsste analog der Benennung der tunicae auch hier die parietale serosa nicht zum pericardium, sondern zum endocardium zählen.

35. Hat man also schon keinen Grund, hier der menschlichen Nomenclatur zu folgen, weil dieselbe auch für den Menschen unpassend erscheint, so ist für die Veterinäranatomie sowohl wegen abweichender anatomischer Verhältnisse, als aus practischen Rücksichten eine andere Benennung geboten, die denn auch nicht bloss von mir, sondern auch in den letzten Auflagen des ehemaligen Gurlt'schen Lehrbuches schon eingeführt, aber noch keineswegs allgemein geworden ist.

36. Der Veterinärchirurg braucht unbedingt eine einheitliche Bezeichnung für diejenige Hodenhülle, welche den Hoden frei umgiebt und deren Durchschneidung die seröse Höhle öffnet, in welcher der Hoden liegt. Diese Hülle ist daher tunica communis zu nennen. Dieselbe entspricht aber nicht der tunica communis des Menschen, sondern entspricht der tunica communis + dem parietalen Blatt der tunica propria hominis.

37. Dazu kommt aber noch, dass die tunica communis hominis d. h. die fascia transversalis beim Pferde schlechtweg fehlt. Ihr Vorhandensein kann nur als ein imaginäres bezeichnet werden. Sie soll mit der Aponeurose des transversus abdominis verschmelzen, ist also jedenfalls nicht selbständig. Dazu kommt, dass die Aponeurose des transversus selber nach dem Becken zu so schwach wird, dass sie sich an der subserosa in einzelne Bündel auflöst. Sie bildet daher auch keine wahrnehmbare Einfassung des inneren Leistenringes. Dieser ist einfach der lange schmale Schlitz zwischen lig. inguinale und obliquus internus (No. 75).

38. Der processus vaginalis hat zwar auch beim Pferde eine fibröse Aussenschicht, aber dieselbe wird gerade aufwärts gegen den inneren Leistenring sehr dünn. Nach Ellenberger - Baum ist zwar bei jungen Hengsten eine Verbindung derselben mit der Aponeurose des transversus abdominis nachweisbar, bei älteren Pferden aber nicht mehr. Jedenfalls imponirt diese fibröse Schicht nicht als eine selbständige geschlossene, aus der Bauchhöhle kommende Hülle des Samenstranges, noch weniger als die Wand des Leistenkanals, wie beim Menschen, geschweige denn, dass sie eine practische Bedeutung hätte. Es kann daher in dem auf practische Ziele gerichteten Unterricht nur die Begriffe verwirren, wenn man den Vergleich mit der fascia transversalis hominis aufrecht erhalten wollte.

39. Drittens scheint es aus verschiedenen Gründen schwierig zu sein, sich ein richtiges Bild von der Umgebung des Beckeneinganges und dem Bauchmuskelansehluss zu bilden, wohl weil man dieses Bild in gehöriger Zubereitung zu sehen selten Gelegenheit hat. Auch hier liegen überdiess beim Menschen sehr wesentlich andere Verhältnisse vor. Infolge der aufrechten Stellung bilden Bauch und Schenkel einen gestreckten Winkel. Das Leistenband (lig. inguinale Pouparti), äusserlich durch die Leistenfurche gekennzeichnet, liegt unmittelbar an der Haut. Denkt man sich den menschlichen Rumpf in Rumpfbeugestellung, so hängt der Bauch vor den Schenkeln m. o. w. herab und verdeckt, von aussen betrachtet, die Leistenfurche völlig. Das Leistenband ist in dieser Stellung gewissermassen ins Innere des Bauches hinaufgeschoben.

40. Diese Situation ist beim Pferde permanent, weil Bauch und Beine im rechten Winkel zusammengewachsen sind, wobei die Oberschenkel bis gegen das Knie in den Rumpf mit einbezogen werden und die äussere Haut von der Unterfläche des Bauches gleich nach dem Knie überspringt (Kniefalte). Desshalb ist beim Pferde das Leistenband nicht allein in das Innere des Bauches hinaufgeschoben, sondern auch ohne jeden Contact mit der äussern Haut. Will man die Furche, welche Bauch und Schenkel-Innenfläche beim Pferde abgrenzt, Leistenfurche nennen, so muss man wenigstens bedenken, dass sie etwas ganz anderes ist, wie beim Menschen, und namentlich vom Leistenband weit entfernt liegt.

41. Die Reform der veterinäranatomischen Nomenclatur hat Gelegenheit geboten, die Benennungen auch auf dem hier in Rede stehenden Gebiete zu corrigiren. Ich bin beauftragt gewesen, dasselbe zu bearbeiten und die Nomenclatur - Commission hat zu Baden meine Vorschläge acceptirt. Die hierunter gebrauchten Benennungen sind daher offiziell für die Anatomie und man kann nur wünschen, dass auch die Chirurgie bezw. die Praxis sie sich unverweilt und allgemein zu eigen macht, um der Verwirrung ein Ende zu bereiten.

42. Den Leser (den Practiker, wie den Studenten) kann ich nur bitten, wenn er der hier gegebenen Beschreibung folgt, sich zugleich von allen älteren Vorstellungen frei zu machen und das, was etwa anderweitig abweichend noch geschrieben steht, als ungültig zu betrachten.

Die Umgebung des Beckeneinganges.

43. Betrachtet man die Beckenhöhle von der Bauchhöhle aus, namentlich in einer dem stehenden Pferde entsprechenden Stellung, wie sie die Abbildung pg. 191 darbietet, so ist man in der Regel überrascht von der Kleinheit des Beckeneinganges.

44. Man neigt zu der Vorstellung, dass die Bauchwände etwa wie die Dauben eines Fasses nach ihrem Ende hin sich allmählich zusammenziehen und so sich bis zum Umkreis des Beckeneinganges verengern. Das ist aber nicht der Fall. Der Beckeneingang bildet vielmehr nur das Centrum der hinteren Wand der Bauchhöhle und nimmt nicht viel mehr als das mittlere Drittel der Rumpfbreite ein. Jederseits neben ihm liegen die von der Lende vor den Darmbeinen bis zum Oberschenkel herablaufenden Lendenmuskeln und die grossen Schenkelgefässe: vor dem pecten aber fällt die Bauchdecke steil ab (siehe pg. 189, No. 61 u. Anm.).

45. Man thut gut, um die Lage der Weichtheile an der Vorderfläche (Bauchhöhlenfläche) des Beckens zu verstehen, sich erst einmal das knöcherne Becken vorzustellen und es dann mit den Weichtheilen gewissermassen zu bekleiden.

46. Das Oberschenkelbein ist umhüllt vom quadriceps femoris. Dessen rectus femoris entspringt in der Grube (No. 5) an der Vorderfläche des Darmbeines und deckt so die laterale Seite des Pfannengelenkes von vorn zu.

47. Vom unteren Höcker des tuber coxae zieht der tensor fasciae latae nach Kniescheibe und Aussenfläche des femur. Dieser Muskel füllt, von aussen betrachtet, den Winkel zwischen dem Darmbein mit seinen Muskeln und dem Oberschenkelbein mit dem quadriceps aus; sein Vorderrand bildet zugleich den Vorderrand der Schenkelmusculatur am Rumpf. Entfernt man den tensor, so zeigen sich der quadriceps femoris (rectus und vastus lateralis), am Darmbein dorsal der glutaeus medius und ventral der iliacus internus, zwischen quadriceps und iliacus die Buchmuskeln (obliqui). Die Lendenmuskeln (iliacus) und Bauchmuskeln reichen also lateral an die Innenfläche des tensor fasciae heran.

48. Von der Lende herab läuft am medialen Rand der Darmbeinsäule der schmale musc. psoas minor und heftet sich an das tuberculum psoadicum. Die ganze vordere Darmbeinfläche lateral neben ihm wird bedeckt vom musc. iliacus, in den sich der musc. psoas major einbettet. Der vereinigte m. iliopsoas reicht oben bis an den Hüfthöcker

heran (von dessen ventraler Fläche der iliacus entspringt) und zieht sich zuspitzend über die vordere und mediale Seite des quadriceps femoris zum trochanter minor femoris. Er bedeckt somit die ganze Vorderfläche der Darmbeinschaufel und springt über die Darmbeinsäule lateral erheblich vor (wie schon erwähnt bis an die Medialfläche des tensor fasciae latae.

49. Der iliopsoas liegt also lateral neben dem Beckeneingang. Er

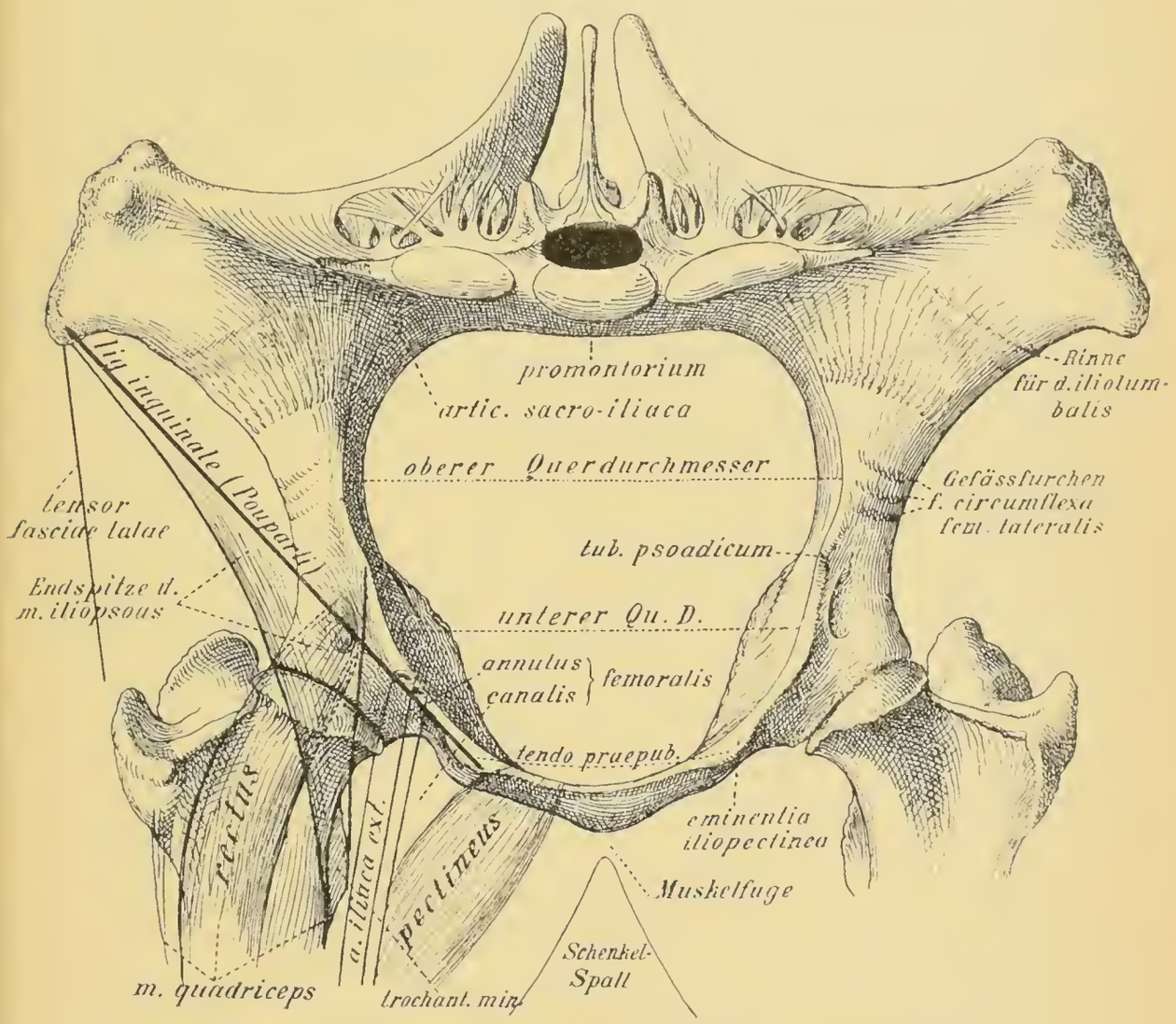

Fig. 18. Vorderansicht des knöchernen Beckens mit schematischer Andeutung der Weichtheile.
Vergleiche auch Figur 20, pag. 191.

kehrt seine ganze Breite der Bauchhöhle zu. Die Vorderfläche des Beckens besteht mithin aus dem Beckeneingang in der Mitte und den Lendenmuskeln rechts und links daneben. Die Breite dieser Fläche ist dorsal gleich der Entfernung zwischen den beiden Hüfthöckern, ventral gleich dem Abstand zwischen beiden Pfannengelenken. Da die Beckenbreite von Hüfthöcker zu Hüfthöcker ca. 50—55 cm beträgt, der Querdurchmesser des Beckenringes aber nur 20—24 cm und da der Becken-

eingang noch durch die grossen Gefässe (s. unten) verschmälert wird, so erhellt daraus, dass der Zugang zur Beckenhöhle, wie auch Figur 20 zeigt, nicht mehr als das mittlere Drittel der Kruppenbreite einnimmt.

50. Am medialen Rand der Lendenmuskeln laufen die art. et vena iliaca externa herab. Diese sehr grossen Gefässe sind der Darmbeinsäule angeschlossen, liegen grossentheils medial neben ihr. Der Beckeneingang wird dadurch schmäler als der Abstand zwischen den beiden Darmbeinsäulen. Die Schenkelgefässe gehen lateral neben der eminentia iliopectinea über den pecten (vorderen Schambeinrand) und liegen dabei medial vor dem Pfannengelenk sowie vor dem Ende des m. iliopsoas (am trochanter minor, s. unten). Medial neben den Gefässen entspringt der musc. pectineus, der an die mediale Fläche des femur geht. Da die Theilung der aorta dorsal vor dem promontorium liegt und die Schenkelarterien von hier herablaufen, so umrahmen sie den Beckeneingang dorsal und lateral (siehe Figur 18).

51. Der im Verhältniss zur Rumpfbreite und Bauchhöhlenweite enge Beckeneingang wird also jederseits flankirt von den grossen Schenkelgefässen und der breiten Vorderfläche des musc. iliopsoas.

52. Die Vorderfläche des musc. iliopsoas ist überzogen von der fascia iliaca. Diese Fascie hängt am medialen Rand mit der Sehne des psoas minor zusammen.*) Sie ist unter der Lende noch dünn und durchsichtig. In Höhe des tuber coxae wird sie jedoch unvermittelt sehr stark und sehnigglänzend, weil sie hier einen Querfaserzug bekommt, der von der Sehne des psoas minor über den iliopsoas weg zum tuber coxae zieht.**) Diese Stärke behält sie abwärts bei, bis sie am ligamentum inguinale endet (s. No. 55, 57; vgl. auch Fig. 20, pg. 191).

53. In mittlerer Höhe neben dem Beckeneingang entspringt vom psoas minor und von der fascia iliaca der musc. sartorius. Von der Fascie spaltet sich dabei ein Blatt ab, welches die Vorderfläche des sartorius einhüllt. Der m. sartorius kommt damit lateral neben die Schenkelgefässe zu liegen und zieht mit ihnen an der medialen Seite

*) Lateral schliesst sie unter den Lendenwirbeln an die Innenfläche des musc. transversus abdominis, vom Hüfthöcker ab an das lig. inguinale an.

**) Dieser Verstärkungszug bildet einen straff gespannten Bogen. Gerade über demselben vereinen sich der psoas major und der (laterale) iliacus, lassen jedoch zwischen sich eine Lücke, die bei schwacher Musculatur gross, aber mit Fett gefüllt ist. Schwindet dieses Fett, so entsteht ein förmliches Loch dorsal über der Fascie, in welches sich das Bauchfell hineinzieht, so dass sich in diesem eine auffällige, tiefe, fingerbreite Grube bildet (vgl. Fig. 20, pg. 191).

das quadriceps femoris und vor der Insertion des iliopsoas (am femur herab.

54. Der Schenkelkanal: Die Schenkelgefässe kommen am pecten zwischen den sartorius lateral (No. 53) und den pectineus medial (No. 50) zu liegen. Der Raum zwischen beiden Muskeln heisst der Schenkelkanal, canalis femoralis. Im Hintergrund (Boden) desselben liegt die Insertion des iliopsoas am trochanter minor femoris. Dadurch, dass der musc. gracilis medial den pectineus bedeckt und über diesen hinweg an den sartorius anschliesst, wird der Schenkelkanal zugedeckt. Der obere Anfang des Schenkelkanals liegt also am Ursprung des pectineus, d. h. vor dem pecten; er heisst annulus femoralis, Schenkelring (siehe No. 56). Im Schenkelkanal liegen ausser den grossen Schenkelgefässen noch der nervus femoralis und ein Lymphdrüsenconglomerat, die lymphoglandulae inguinales profundae.

55. Das ligamentum inguinale: Vom unteren Höcker des tuber coxae in der Richtung auf die eminentia iliopectinea des pecten zieht ein Bandstreifen, das Leistenband, ligamentum inguinale [Pouparti]. Die Richtungslinie dieses Bandes ist topographisch von besonderer Wichtigkeit. Das ligamentum inguinale zieht schräg von lateral-oben (tuber coxae) nach medial-unten (pecten). Es überbrückt den musc. iliopsoas und sartorius und die grossen Schenkelgefässe, welche hinter dem Bande (caudal) liegen. Der Raum zwischen dem Darmbein und dem Bande heisst, soweit ihn der iliopsoas füllt, lacuna musculorum, und wo die Gefässe liegen, lacuna vasorum.

56. Das ligamentum inguinale überbrückt also auch den canalis femoris, in dem die Gefässe liegen, und bildet den Vorderrand des annulus femoralis (siehe No. 54).

57. An den dorsalen Rand des ligamentum inguinale schliesst die fascia iliaca (No. 52) an. In der Nähe des Hüfthöckers verschmelzen beide völlig. Weiter medial aber wird die Hauptplatte der Fascie durch den auf ihr entspringenden sartorius vom lig. inguinale getrennt und nur eine dünne Abzweigung der Fascie überzieht die Vorderfläche des Muskels und schliesst an das lig. inguinale an. Die fascia iliaca heftet sich übrigens zwischen psoas und Gefässen an das Darmbein an.

58. An den ventralen Rand des lig. inguinale schliesst sich das crus laterale des obliquus externus abdominis (siehe No. 69) an und verschmilzt völlig mit dem Bande. Das letztere unterscheidet sich in Folge dieser Verschmelzung beim Pferde gar nicht als besonderes Band, sondern bildet einfach den oberen Rand der Sehne des Bauchmuskels. Der

Name „lig. inguinale" bedeutet beim Pferde eigentlich nur eine Sehnen-Linie, welche schräg vom tuber coxae zum pecten zieht.

Der Bauchmuskelanschluss.

59. Ueber die Bauchmuskeln ist bereits pag. 62 ff. gesprochen worden. Eine gedrängte Beschreibung derselben und des Leistenkanals findet sich auch im ersten Theil der Präparirübungen pag. 180 ff. Die

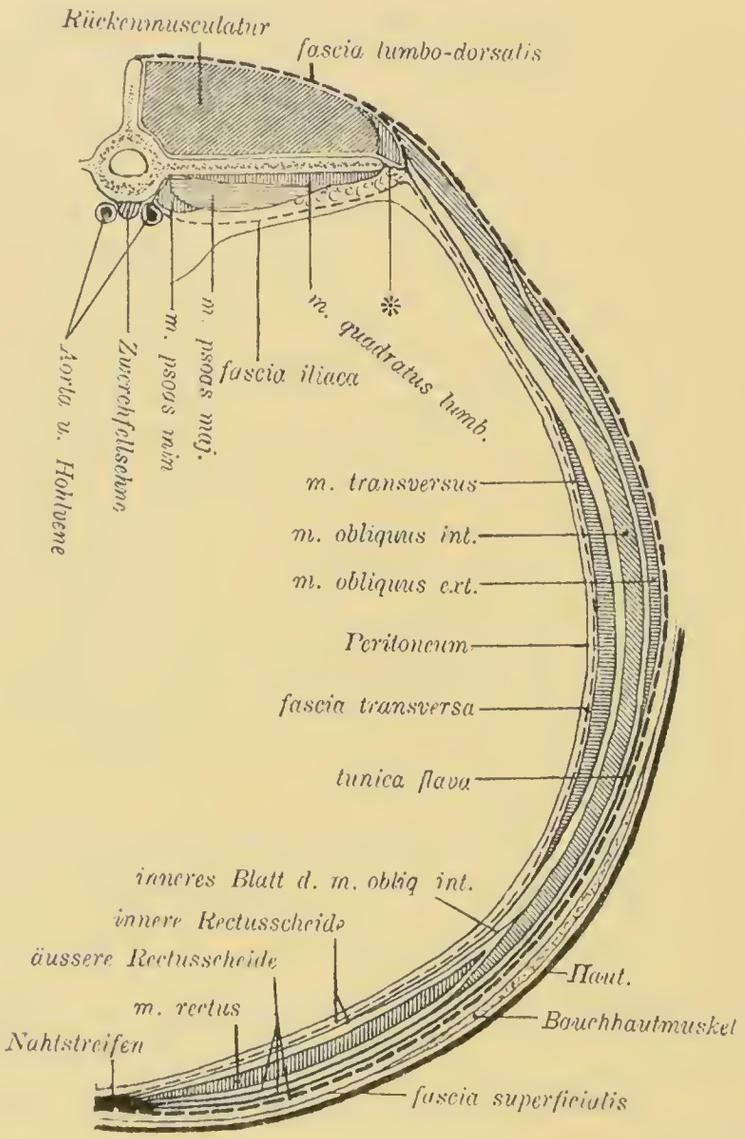

Fig. 19. Schematischer Querschnitt durch Lende und Bauchmuskeln.

Lage der Bauchmuskeln zu einander zeigt auch der oben eingefügte schematische Querschnitt. Ihre allgemeinen Verhältnisse müssen hier als bekannt vorausgesetzt werden. Es handelt sich hier nur um die Anschlüsse an die No. 43—57 beschriebene Vorderfläche des Beckens.

60. Am pecten zieht von einer eminentia iliopectinea zur anderen ein fingerstarker Sehnenstrang, der tendo praepubicus. Derselbe liegt also über und vor dem mittleren Theil des pecten. Unterhalb des

Beckenbodens liegen bekanntlich die Einwärtszieher (graciles und adductores), welche die Schenkel-Innenflächen bilden. Die beiderseitigen Einwärtszieher sind aber unter der Beckenfuge mit einander untrennbar verwachsen und bilden so eine etwa 5 cm hohe Muskelfuge. Der Schenkelspalt, d. h. der Zwischenraum zwischen den Schenkel-Innenflächen reicht daher aufwärts nur bis an diese Muskelfuge, nicht bis an die Beckenfuge.

61. Die beiderseitigen mm. recti abdominis, welche im mittleren Theile des Bauches sehr breit sind, spitzen sich gegen das Becken zu. Ihre sehr starke, aber kaum handbreite End-Sehne geht sowohl an den tendo praepubicus als in die Verwachsung der Einwärtszieher unterhalb der Beckenfuge (No. 60).*)

62. Der transversus abdominis überzieht aponeurotisch die Höhlenfläche des rectus (inneres Blatt der Rectusscheide), betheiligt sich aber nicht am Beckenanschluss und bleibt daher hier ausser Betracht.

63. Die Aponeurosen der beiden obliqui überziehen bekanntlich die Unterhautfläche des rectus bis zur linea alba, verschmelzen am lateralen Rand des rectus und bilden zusammen das äussere Blatt der Rectusscheide.

64. Die obliqui abdominis ext. et int. erreichen als Rectusscheide mit dem rectus den pecten, setzen sich also unterhalb des Beckeneinganges an. Sie schliessen aber auch lateral neben demselben an die Vorderfläche des Beckens an und zwar in einer Linie, welche vom tuber coxae schräg vor dem m. iliopsoas vorbei zur eminentia iliopectinea zieht. In dieser Linie liegt aber (No. 55, 55) das ligamentum inguinale.

65. Um diesen Anschluss der obliqui zu verstehen, betrachtet man wiederum am besten das Becken von vorn, d. h. also von der Bauchhöhle aus gesehen, wie dies die Abbildung pg. 191 zeigt. Die Bauchdecken zeigen uns dann ihre Höhlenfläche. Denken wir uns an einer Seite den rectus und obliquus internus entfernt, **) so ist die Innenfläche des obliquus externus zu übersehen, welche eine weite Wölbung bildet.

66. Der obliquus externus nimmt bekanntlich Anschluss am

---

*) Die Abbildung pag. 191 lässt dies erkennen. Der im medialen Winkel des äusseren Leistenringes zum Vorschein kommende Sehnenschenkel (×) gehört zu der Platte, die mit den Einwärtsziehern verwächst. Infolge dieser Anheftung fällt die Endsehne der recti vom pecten steil ab, weil sie an die Vorderfläche der Einwärtszieher, soweit deren Verwachsung unter deren Beckenfuge reicht, herangezogen ist.

**) Auf Fig. 20, pg. 191, rechts ist der hintere Rand des obliquus int. erhalten.

Seitenrand der Lende und reicht von hier am Rippenbogen herab bis zur linea alba: er bildet also auf dem Querschnitt fast einen Halbkreis. In dieser halbkreisförmigen Front läuft seine Aponeurose also gegen die Vorderfläche des Beckens. Dorsal erreicht sie von der Lende aus den Hüfthöcker, ventral zieht sie mit dem rectus gegen den pecten.

67. Bevor die Aponeurose jedoch das Becken erreicht, spaltet sie sich lateral neben dem rectus in zwei Theile oder crura. (Die Spaltung beginnt auf nebenstehender Abbildung bei Punkt b).

68. Das crus mediale ist einfach der schon vom Brustbein her dem rectus angeschlossene Theil, die Rectusscheide, welche mit der Rectussehne verschmilzt und mit ihr am tendo praepubicus endet.

69. Das crus laterale zieht (an der Innenfläche des muse. tensor fasciae latae, s. No. 47) gegen den lateralen Rand des m. iliopsoas, heftet sich oben an das tuber coxae an und biegt sich abwärts einwärts auf die Vorderfläche des iliopsoas mm. Dabei heftet es sich an das ligamentum inguinale und zieht nun, sich verschmälernd, mit diesem von der Seite her zum tendo praepubicus (siehe Figur 20, No. 13) bzw. pecten.*)

70. Am pecten treffen also das crus mediale (mit dem rectus) und das crus laterale (mit dem lig. inguinale) wieder zusammen und damit ist die Spaltung zwischen beiden crura wieder geschlossen.

71. Diese Spalte heisst der äussere Leistenring, annulus inguinalis subcutaneus. Es ist ein 12 cm und darüber langer, ziemlich weiter Schlitz, welcher dem Seitenrand des rectus fast parallel läuft. Da sich der rectus nach dem pecten hin sehr verschmälert, so ist der Leistenring entsprechend schräg gestellt. Der vorderste Punkt (Figur 20, b) der Spalte liegt lateral, der hintere Endpunkt (Figur 20, c) medial. Man nennt die Enden commissura lateralis und c. medialis oder vorderen äusseren und hinteren inneren Winkel des Leistenringes. Die scharfen Winkel des Leistenringes sind durch besondere Faserzüge ausgerundet. Im Umkreis des Leistenringes entspringt auf der

*) Das crus laterale incl. lig. inguinale wurde früher auch als arcus cruralis oder Schenkelbogen bezeichnet. Das sog. Schenkelblatt, welches man früher speciell in Gegensatz zum Schenkelbogen stellte, ist eine Abzweigung der Aponeurose des obliquus externus, die mit dem Leistenring nichts zu thun hat. Von der Aussenfläche des crus laterale gehen nämlich zwei dünne Aponeurosen ab, welche das crus in seiner eigenthümlichen gebogenen Lage fixiren. Die eine zieht abwärts auf die Schenkel-Innenfläche und heisst die lamina femoralis (das Schenkelblatt). Die andere, lamina iliaca, geht um den lateralen Rand des muse. iliacus herum an die Darmbeinsäule (zwischen iliacus und glutaeus, vgl. No. 47).

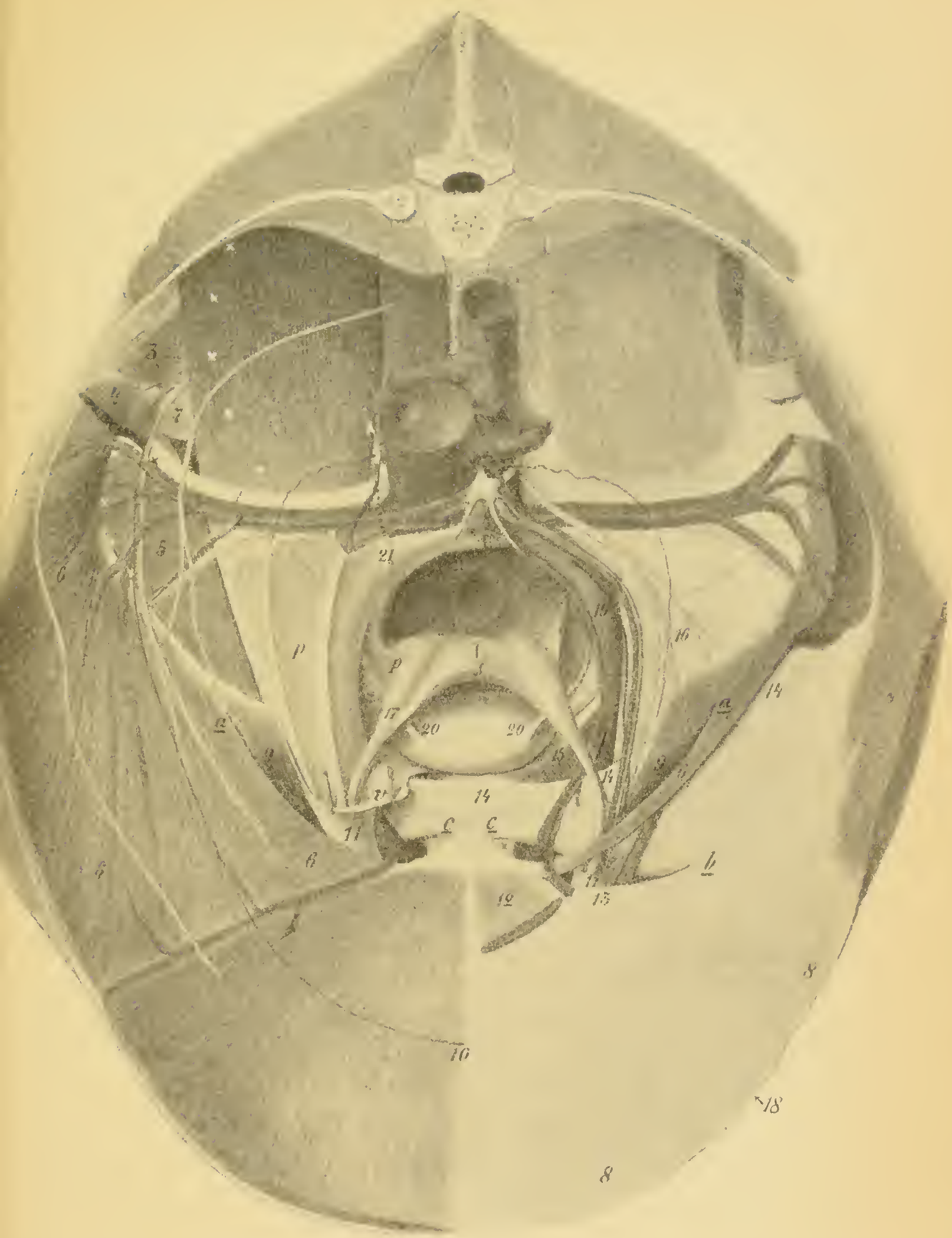

Fig. 20.

1 Starker Querstreif der fascia iliaca. 2 Art. circumflexa ilium profunda. 3 Musc. retractor costae. 4 Musc. transversus abdominis. 5 Musc iliacus internus. 6 Musc. obliquus internus abdominis. 7 Lig. ilio-lumbale. 8 Musc. obliquus externus abdominis. 9 Musc. cremaster. 10 Lage des hinteren Randes des transversus abdominis. 11 Funiculus spermaticus. 12 Rectusspitze. 13 Crus mediale und 14 crus laterale des obliquus externus abdominis; 14 bezeichnet zugleich das ligamentum inguinale [Pouparti]. 15 Musc. pectineus. 16 Musc. sartorius. 17 Ductus deferens. 18 Linie, in welcher die Aponeurosen der beiden obliqui abdominis zur äusseren Rectusscheide zusammenwachsen. 19 Art. iliaca externa. 20 Art. umbilicalis. 21 Ureter.
× Schnenast des rectus abd., der in die Muskelfuge (pg. 189, No. 60) geht.

tunica flava (vgl. pg. 63) die fascia cremasterica Cooperi (siehe No. 101).

72. Indem das crus laterale mit dem ligamentum inguinale verschmilzt, dorsal an dieses aber die fascia iliaca sich anschliesst, verbindet sich diese Fascie mit der Aponeurose des obliquus externus und es entsteht so eine zusammenhängende Sehnenplatte, deren einzelne Bestandtheile sich namentlich in der Nähe des Hüfthöckers nicht abgrenzen.

73. An dieser Sehnenplatte entspringt nun der musc. obliquus internus und zwar ungefähr in der schrägen Linie des lig. inguinale. Seine Hauptmasse entspringt in der Nähe des tuber coxae, einwärts wird der Ursprung dünner. Misst man die Entfernung vom tuber coxae bis zum Mittelpunkt des pecten, so reicht der Ursprung des obliquus internus bis zur Mitte dieser Linie (bis zum Punkt a der Abbildung pg. 191).

74. Der obliquus internus ist also durch seinen Ursprung ebenfalls an das ligamentum inguinale befestigt. An dem erwähnten Punkte (a) aber hört diese Befestigung auf und nun zieht der hintere Rand des Muskels frei, wenn auch dem lig. inguinale bzw. crus laterale anliegend, zu dem Endpunkt des rectus vor dem pecten. Denn der ganze fächerförmig ausstrahlende obliquus internus schliesst sich ventro-medial dem Seitenrand des rectus an (Rectusscheide). Der hinterste Streifen des Muskels geht daher an das Becken-Ende des rectus.

75. Zwischen diesem freien hinteren Rande des obliquus internus und dem lig. inguinale bzw. crus laterale obliqui externi bleibt daher eine schmale Spalte, welche etwa 15 cm lang und transversal gestellt ist. Diese Spalte ist der wirkliche innere Leistenring, annulus inguinalis abdominalis (subperitonealis). Die beiden Enden desselben müssen daher als lateraler und medialer Winkel (commissura) bezeichnet werden.

76. Der mediale Winkel des inneren Leistenringes liegt (bei c in der Abbildung pg. 191) vor dem pecten unmittelbar über dem medialen Winkel des äusseren Leistenringes. Von hier ab divergiren beide Leistenringe von einander, indem der innere transversal nach dem tuber coxae aufsteigt, der äussere schräg vorwärts am Seitenrand des rectus verläuft. Die lateralen Winkel beider Leistenringe liegen daher ziemlich weit (in grader Linie mindestens 10 cm) auseinander.

Der Leistenkanal.

77. Der Leistenkanal liegt vor dem Becken lateral vom musc. rectus abdominis.

78. Die Bauchwand hat hier zwei Schichten, den obliquus internus (fleischig) und den obliquus externus (sehnig), die beide an das ligamentum inguinale anschliessen (siehe oben).

79. Die beiden Leistenringe sind Spalten in diesen beiden Schichten der Bauchwand. Der innere Leistenring liegt zwischen dem Beckenrand der inneren Schicht und der äusseren Schicht,*) der äussere Leistenring perforirt die äussere Schicht.**)

80. Die beiden Leistenringe bilden einen Durchgang durch die Bauchdecken und dieser wird der Leistenkanal, canalis inguinalis, genannt.

81. Dringt man z. B. mit dem Finger von der Bauchhöhle aus in den inneren Leistenring, so befindet sich der Finger zwischen der (fleischigen) Aussenfläche des obliquus internus und der (aponeurotischen) Innenfläche des obliquus externus. Da beide Flächen hier nur durch lockeres Bindegewebe mit einander verbunden sind, so gleitet der Finger zwischen den beiden obliqui an der Wölbung des crus laterale obliqui externi abwärts und in den äusseren Leistenring, welcher an der tiefsten Stelle der Wölbung liegt.

82. Der Weg zwischen den beiden obliqui von einem Leistenring zum anderen ist allerdings verschieden lang. Am medialen Winkel des inneren Leistenringes liegt der äussere L. unmittelbar darunter (Abbildung pg. 191 bei c). Vom lateralen Winkel des inneren Leistenringes ist dagegen der äussere Leistenring 10 cm und mehr entfernt.

83. Liegt umgekehrt das Pferd auf dem Rücken mit gespreizten Beinen, so sieht man (nach Entfernung der Haut) den äusseren Leistenring weit geöffnet. Durch ihn hindurch werden auch schon die Ränder des inneren Leistenringes sichtbar, vorn der Fleischrand des obliquus internus, hinten (am Schenkel) das sehnig glänzende lig. inguinale. Der in den äusseren Leistenring geschobene Finger gleitet am crus laterale in die Tiefe und zwischen lig. inguinale und obliquus internus durch den medialen Theil des inneren Leistenringes in die Bauchhöhle.

84. Der Leistenkanal führt also durch die schiefen Bauchmuskeln zur Bauchhöhle bzw. aus derselben. Er ist freilich eigentlich kein

*) Zwischen obliquus internus und ligamentum inguinale; letzteres ist gleichbedeutend mit crus laterale obliqui externi, da beide verschmolzen sind.

**) D. h. er spaltet die Sehne des obliquus externus in ihr crus mediale und laterale.

Kanal, keine Röhre etwa, denn ihm fehlen ja die Seitenwände.*) Er ist ein Weg durch das lockere Bindegewebe, welches die einander zugekehrten Flächen der beiden obliqui mit einander verbindet.

85. Die Leistenringe bilden die Pforten dieses Weges, welche übrigens ebenfalls, soweit ihr Raum nicht von Passanten beansprucht wird, von lockerem Bindegewebe gefüllt sind. Die Ränder des inneren Leistenringes sind durch das Füllgewebe sogar ziemlich eng zusammengezogen (weshalb diese Spalte nicht sehr auffällt)**), während der äussere Leistenring weiter klafft.

86. Der innere Leistenring ist vom parietalen Bauchfell zugedeckt, der äussere von der äusseren Haut, weshalb sie auch annulus subperitonaealis und subcutaneus genannt werden. Durch diesen doppelten Ueberzug bleibt also auch am Leistenkanal die Peritonaealhöhle gegen die Aussenwelt vollständig abgeschlossen. Es kommt dazu, dass der Leistenkanal die Bauchwand nicht direct perforirt, sondern in schräger Richtung von einem Leistenring zum andern zwischen den beiden Schichten der Bauchwand durchgeht. Die medialen Winkel der beiden Leistenringe liegen allerdings unmittelbar übereinander, jedoch ist ihre Oeffnung nicht abwärts gekehrt, vielmehr den Einwärtsziehern unter dem Beckenbogen angeschmiegt.

87. So, wie der Leistenkanal oben beschrieben worden ist, findet er sich gleichmässig bei beiden Geschlechtern.

88. Die Leistenringe sind bei der Stute genau so vorhanden wie beim männlichen Pferde und natürlich ist dann auch die Passage von einem zum anderen Leistenringe durch das Bindegewebe zwischen den obliqui möglich.

89. Der Unterschied ist nur der, dass beim männlichen Pferd diese Passage eine natürliche Benutzung erfährt durch den Samenstrang (s. No. 186), bei der Stute dagegen nicht, weshalb deren Leistenkanal und Leistenringe einfach durch lockeres Bindegewebe ganz ausgefüllt sind. Bei beiden Geschlechtern dient der Leistenkanal jedoch einem Gefässe zum Durchtritt, nämlich der art. pudenda externa.

Die Blutgefässe am Leistenkanal.

90. Die caudale, d. h. der vorderen Beckenfläche anliegende Wand

*) Beim Menschen ist der Leistenkanal eine Röhre, denn hier wird er von der fascia transversalis umfasst. Auf eine weitere Ausführung dieses Verhältnisses sei hier verzichtet, weil dadurch Verwirrung entstehen könnte (s. No. 33).

**) Beim Pferde, im Gegensatz zu anderen Thieren.

des Leistenkanals wird (wie obige Beschreibung u. d. Abbildung pg. 191 ergiebt) gebildet vom crus laterale und dem damit verschmolzenen ligamentum inguinale. Das ligamentum inguinale überbrückt aber die lacuna musculorum et vasorum und den canalis femoralis (siehe 55). Mithin liegt der letztere unmittelbar hinter dem Leistenkanal. Das ligamentum inguinale bildet die Vorderwand des annulus femoralis und die Hinterwand des annulus inguinalis abdominalis.

91. Unmittelbar, bevor die art. iliaca externa in den annulus femoralis eintritt, d. h. hinter dem lig. inguinale verschwindet, entspringt aus ihr die art. femoris profunda, welche hinter dem m. pectineus in die Einwärtszieher tritt (siehe Abbildung pg. 191). Diese giebt, in der Regel mit gemeinsamem Ursprung, zwei Arterien ab: die art. pudenda externa und die epigastrica posterior.

92. Die art. pudenda externa passirt bei beiden Geschlechtern den Leistenkanal und zwar durch die medialen Winkel der Leistenringe (pg. 191 u. 240). Die art. epigastrica dagegen setzt vorwärts über das Leistenband und den inneren Leistenring hinweg und verläuft am lateralen Rande des rectus in den Bauchdecken.

93. Die art. epigastrica bildet also einen Steg über den inneren Leistenring hinweg, sodass der letztere theils medial, theils lateral von der Arterie liegt. Durch die mediale Abtheilung geht d. art. pudenda externa nach aussen; durch die laterale Abtheilung bei der Stute nichts, beim männlichen Pferd der Samenstrang (s. No. 103, 108, 186 u. Fig. 20, p. 191).

94. Diejenige Fläche der Bauchwand, welche zwischen der Mittellinie und der art. epigastrica liegt (s. Abbildung pg. 191) heisst beim Menschen mediale Leistengrube, fovea inguinalis medialis, die lateral neben der epigastrica liegende Fläche dagegen die laterale Leistengrube.*) Zu jeder Leistengrube gehört eine der durch die epigastrica geschiedenen beiden Abtheilungen des inneren Leistenringes. (Vergleiche auch pg. 199 Leistenbrüche.)

---

*) Beim Menschen liegen jedoch abweichende Verhältnisse des Bauchfelles vor. Von der Harnblase her ziehen bekanntlich zum Körpernabel des Foetus der urachus und die beiden Nabelarterien. Alle 3 sind in besonderen Bauchfellfalten eingeschlossen, welche plicae umbilicales genannt werden. Die plica media umhüllt den urachus; die plicae laterales, welche parallel mit der media jedoch in einigem Abstand von ihr verlaufen, enthalten die Nabelarterien. Beim Menschen erhalten sich diese plicae dauernd. Das zwischen den beiderseitigen plicae laterales liegende (mediane) Feld der Bauchdecken wird daher besonders als fovea supravesicalis benannt und die mediale Leistengrube reicht von der art. epigastrica (die auch in eine plica epigastrica eingehüllt ist) nur bis zur plica umbilicalis lateralis. Beim Pferde fehlt letztere, weshalb hier die

Der Inhalt des männlichen Leistenkanals und der Hodensack.

95. Bei der Stute liegt zwischen den beiden äusseren Leistenringen das Euter (s. No. 301), in welches die aa. pudendae externae (pg. 240) hineingehen. Die äussere Haut geht vom Euter aus glatt über den äusseren Leistenring hinweg.

96. Beim männlichen Pferde kommt vom Damme her durch den Schenkelspalt, d. h. zwischen den Einwärtsziehern durch, der penis gezogen, der sich der Bauchdecke anschmiegt und zwischen den beiden äusseren Leistenringen liegt. Er ist von der fascia profunda penis (lig. fundiforme) umhüllt, die von der tunica flava (s. pg. 63) sich abzweigt.

97. Die äussere Haut umhüllt den penis als Schlauch (332), bildet aber zugleich zwischen den Leistenringen unter dem penis eine Ausstülpung, den Hodensack.

98. Der **Hodensack, scrotum,** liegt unter dem penis und den beiden Leistenringen zugleich.

99. Eine mediane raphe der äusseren Haut zeigt eine Theilung an.*) Die subcutis des Hodensackes hat sich durch Aufnahme glatter Muskelfasern zur tunica dartos — Fleischhaut — umgestaltet. Von der raphe steigt eine mediane Platte der tunica dartos bis an den Penis hinauf und schliesst an dessen fascia profunda (96) an: diese Platte ist das septum scroti.

100. Der Hodensack enthält natürlich eine Höhle. Dieselbe wird durch das septum und den darüber liegenden Penis getheilt in eine rechte und linke Hodensackhöhle, cavum scroti. Der jederseitige Leistenkanal öffnet sich mit dem äusseren Leistenring in das cavum scroti.

101. Rings um den Leistenring entsteht eine Fortsetzung der tunica flava bzw. der fascia superficialis des Bauches, die die Innenfläche der tunica dartos und somit die Hodensackhöhle auskleidet. Dieselbe ist

---

mediale Leistengrube bis zur Mittellinie gerechnet werden muss. Beim Pferde bilden sich nämlich urachus und Nabelarterie bis zur Harnblase zurück und es erhalten sich von ihren Bauchfellfalten nur die Stücke an der Blase [das mittlere Blasenband von der Urachusfalte sowie die Seitenbänder, in denen ja noch die Anfangsstücke der aa. umbilicales liegen, No. 165]. Uebrigens kommt es gelegentlich auch beim Pferde vor, dass vom vertex vesicae eine schwache, den Lauf des urachus andeutende Falte zum Nabel hinzieht.

*) Der Hodensack ist aus zwei seitlichen Hautwülsten zusammen gewachsen, deren weibliche Homologe die grossen Schamlippen der vulva sind.

beim Pferde schwach.*) Sie entspricht der fascia cremasterica [Cooperi] hominis.

102. Der innere Leistenring ist, wie schon früher betont (No. 86), vom Bauchfell überzogen. Bei der Stute geht dasselbe glatt über den ganzen Leistenring hinweg.

103. Beim männlichen Pferde stülpt sich dagegen das Bauchfell in der lateralen Leistengrube (d. h. lateral neben der art. epigastrica s. No. 93, 94) in den Leistenring ein und dringt blasenförmig durch den Leistenkanal bis in das cavum scroti vor.

104. Es bildet sich so ein aus parietalem Bauchfell bestehender Beutel, welcher **processus vaginalis** (peritonaei) genannt wird.**)

105. Dieser Beutel wird an seinem blinden Ende so weit, als das cavum scroti gestattet, und fällt letzteres daher vollkommen aus. Er legt sich der tunica dartos (fascia cremasterica) allenthalben an, ist aber nur durch lockeres Bindegewebe mit ihr verbunden.***) Der im Leistenkanal liegende Theil des processus vaginalis ist schlauchförmig und enger, als der in der Hodensackhöhle liegende Theil.

106. Der Binnenraum des processus vaginalis ist natürlich eine unmittelbare Fortsetzung der Peritonaealhöhle, also ein seröser Raum. Derselbe ist als cavum vaginale zu bezeichnen und vom cavum scroti wohl zu unterscheiden. Das cavum vaginale (Scheidenhöhle) liegt concentrisch innerhalb des cavum scroti und füllt es aus, ist aber desshalb doch nicht mit ihm zu identificiren.†) Denn einmal ist das cavum scroti eben eine von der äusseren Haut gebildete subcutane Höhle, das cavum vaginale dagegen eine Höhle mit besonderer seröser Wand. Sodann kann man auch jede Höhle für sich öffnen (wie zwei ineinander gesteckte Schachteln) und thut dies auch in der chirurgischen Praxis bei einer gewissen Form der Castration. Denn erst öffnet man mit einem Schnitt durch die Haut die Hodensackhöhle, legt dadurch den Bauchfell-

*) Eichbaum erklärt die tunica dartos für die Fortsetzung der fascia superficialis mit Muskeleinlagerung.

**) Derselbe entsteht unabhängig von der Lage des Hodens schon zu einer Zeit, wo der Hoden noch oben in der Bauchhöhle liegt, der Hodensack also leer ist, wovon No. 189 gesprochen wird.

***) Im caudalen Theil der Scrotalhöhle kommt es zu einer festeren Verbindung (in der Gegend des Nebenhodenschweifes, s. No. 195).

†) Ebensowenig, wie man Bauchhöhle und Peritonaealhöhle identificiren darf. Freilich ist auch hier der Sprachgebrauch nicht immer correct, denn man spricht bei der Exenteration auch von der Oeffnung der Bauchhöhle, während man die Peritonaealhöhle geöffnet hat.

beutel frei und öffnet diesen mit einem zweiten Schnitt: erst der letztere Schnitt zeigt den Inhalt des cavum vaginale. [Ueberdiess könnte das cavum scroti sogar neben dem processus vaginalis noch andere Dinge enthalten, siehe pg. 201, unten.]

107. Da wo der processus vaginalis mit der parietalen serosa der Bauchhöhle zusammenhängt, also innerhalb des inneren Leistenringes, öffnet sich auch das cavum vaginale in die Peritonaealhöhle. Diese Communication heisst der Scheidenring*), **annulus vaginalis,** und ist eine rundliche bzw. ovale Oeffnung von einigen Centimetern Durchmesser beim Hengst (hier oft stark erweitert, beim Wallach dagegen kaum für einen Finger passirbar). Sie erhält sich beim Pferd (und allen Hausthieren) während des ganzen Lebens offen, während sie beim Menschen verwächst.**)

108. Der annulus vaginalis ist also der vom Bauchfell umfasste rundliche, verhältnissmässig enge Zugang zum cavum vaginale. Er liegt concentrisch in dem (langen schlitzförmigen) annulus inguinalis abdominalis und zwar in dessen lateraler Abtheilung (No. 93).

109. Der Scheidenring ist selbstverständlich vom Leistenring ebenso wohl zu unterscheiden, wie die Hodensackhöhle von der Scheidenhauthöhle. Durch den Leistenring gelangt man retroperitonaeal aus der Bauchhöhle in den Leistenkanal und mit diesem unter die äussere Haut resp. in den Hodensack. Durch den Scheidenring gelangt man nicht in den Leistenkanal, sondern in das cavum vaginale. Wenn man umgekehrt von aussen her z. B. einen Finger neben dem Peritonaealbeutel durch den Leistenkanal vorschiebt, so kommt man durch den inneren Leistenring unter das Bauchfell, und müsste erst dieses durchstossen, um in den freien Raum der Peritonaealhöhle zu gelangen. Der Scheidenring führt dagegen in die P.-Höhle, doch zu ihm gelangt man von aussen nur, wenn man den processus vaginalis anschneidet.

[Die Abbildung pg. 191 zeigt linksseitig den processus vaginalis und den annulus vaginalis, in dessen Umkreis das parietale Bauchfell abgeschnitten ist. Der processus vaginalis ist aber aus dem Leistenkanal etwas hervorgezogen, weshalb der annulus vaginalis nicht vom inneren Leistenring umfasst ist, sondern höher liegt.]

110. Dem processus vaginalis schliesst sich der musc. cremaster

*) Es sind also Schenkelring, Leistenring und Scheidenring zu unterscheiden.

**) Der Mensch besitzt also überhaupt keinen annulus vaginalis. Dies hat in der Veterinäranatomie zu den Verwechselungen mit dem inneren Leistenring geführt (vgl. No. 32 ff.)

an, welcher der Stute fehlt. Derselbe entspringt auf der fascia iliaca, unmittelbar medial neben dem Punkte, wo der Ursprung des obliquus internus aufhört (s. Abbild. pg. 191, a), sodass er wie ein abgesplittertes Streifchen des obliquus aussieht. Er zieht an der Vorderfläche des lig. inguinale herab und tritt zwischen diesem und dem freien Rand des obliquus int. in die laterale Abtheilung des inneren Leistenringes. Er begleitet die hintere Fläche des processus vaginalis und strahlt auf dessen Ende aus. Seine Contraction zieht den processus vaginalis sammt Inhalt gegen den inneren Leistenring.

111. Der (subserösen) Aussenfläche des processus vaginalis ist vom inneren Leistenringe ab eine bindegewebige Haut aufgelagert. Dieselbe verschmilzt mit der (aponeurotischen) Ausstrahlung des cremaster, ist nur theilweise als selbständige Haut zu isoliren und wird nach dem inneren Leistenring sehr dünn.*)

112. Der schlauchförmige Beutel, welcher aus der Bauchhöhle durch den Leistenkanal in den Hodensack sich einstülpt, besteht also aus dem serösen processus vaginalis, einer äusseren fibrösen Verstärkungsschicht und dem musc. cremaster.

113. Man fasst in der Veterinäranatomie (im Gegensatz zur Anatomie des Menschen) die häutigen Bestandtheile des Beutels zusammen unter dem Namen **tunica vaginalis communis,** die somit ein lamina fibrosa und eine lamina serosa hat.

114. Die tunica vaginalis communis liegt frei im Hodensack, d. h. ist nur durch Zwischengewebe mit der tunica dartos verbunden (No. 105). Sie umschliesst ihrerseits das seröse cavum vaginale, das anfänglich leer ist, in das jedoch mit dem descensus testis (No. 189) der Hoden hinabsteigt. Die tunica vaginalis communis wird somit zu einer mit dem Hoden nicht verbundenen Hülle des Hodens.

Bemerkungen über Brüche.

Die Verschiedenheiten, welche der Leistenkanal des Menschen gegenüber dem der Thiere aufweist, äussern sich auch in dem abweichenden Character der in der Leistengegend vorkommenden Brüche. Es scheint mir angebracht, die Anatomie der Brüche hier kurz zu beschreiben.

Beim Menschen verwächst der Zugang zum cavum vaginale; ein annulus vaginalis ist nicht vorhanden.

Die Gegend des Leistenkanals ist aber eine schwache Stelle der Bauchwand und es kommt hier häufig zu Brüchen derselben, durch welche Baucheingeweide nach aussen unter die Haut gelangen.

Die beiden Leistenfurchen (welche Bauch und Schenkel von ein-

*) Vergl. nun die Bemerkungen No. 33 ff.

ander abgrenzen und nie Fett enthalten, weil sich die Haut hier direct mit dem lig. inguinale verbindet) convergiren miteinander in der Richtung auf den Hodensack. Der Leistenkanal durchsetzt in schräger Richtung die Bauchdecke oberhalb (bei horizontaler Rumpfstellung: vor) der Leistenfurche. Der äussere Leistenring liegt medial über dem Hodensack; der innere Leistenring, der beim Menschen kein langer Schlitz, sondern (von der fascia transversalis eingefasst) rundlich ist, liegt ausschliesslich lateral von der art. epigastrica inferior, also in der lateralen Leistengrube (s. No. 94).

Die Leistenbrüche, herniae inguinales, enstehen nun stets über (bei horizontaler Rumpflage also vor) der Leistenfurche und zwar entweder in der lateralen oder medialen Leistengrube. Beide nehmen dabei ihren Weg nach dem äusseren Leistenring und gelangen dadurch bei entsprechender Länge neben und schliesslich in den Hodensack.

Die Brüche in der lateralen Leistengrube dringen einfach durch den inneren Leistenring vor, indem sie das Bauchfell vor sich hertreiben, welches um den Bruchinhalt einen Beutel, den Bruchsack, bildet. Sie gelangen dadurch in den Leistenkanal neben den Samenstrang (processus vaginalis peritonaei). Der Leistenkanal beherbergt dann neben einander 2 Bauchfellbeutel, die Hodenhülle und den Bruchsack. Der Bruchsack folgt dem schrägen Weg des Leistenkanals, tritt am äusseren Leistenring unter die Haut und kann unter dieser schräg abwärts einwärts bis in den Hodensack gleiten. Der entsprechend erweiterte Hodensack beherbergt dann ebenfalls zwei gesonderte Bauchfellbeutel, die Hodenhülle und den Bruchsack.

Die Brüche in der medialen Leistengrube dringen medial unter der art. epigastrica direct durch die Bauchwand (unter Berstung derselben) vor, indem sie in der Regel das Bauchfell und die fascia transversalis vor sich hertreiben. Der so entstandene Bruchsack liegt zwischen obliquus internus und obliquus externus und gelangt, sich abwärts verlängernd, ebenfalls zum äusseren Leistenring (bezw. Hodensack) und zwar auf einem kürzeren Wege, wie derjenige Bruch, der dem schrägen langen Leistenkanal folgt.

Die Brüche der medialen Leistengrube heissen mediale, innere oder directe Leistenbrüche (letzteres eben wegen des kürzeren, also directen Weges zum äusseren Leistenring), die Brüche der lateralen Leistengrube heissen demgemäss laterale, äussere oder indirecte. Beide Brüche liegen im äusseren Leistenring bzw. Hodensack in selbständigen Bruchsäcken neben dem Samenstrang, der eine lateral, der andere medial. Dass ein Bruch durch den verwachsenen Zugang des processus vaginalis peritonaei eindränge und somit innerhalb des Samenstranges bzw. des cavum vaginale liegen würde, kommt nicht vor.

Bei Thieren sind wegen ihrer horizontalen Rumpfstellung schon die Vorbedingungen für Brüche in der Leistengegend ganz andere. Die Baucheingeweide gravitiren nach dem Nabel, nicht aber nach dem Leistenkanal zu, der nicht im tiefsten Theil der Bauchhöhle liegt, vielmehr eine erhabene Lage hat. Der Leistenkanal ist ferner in dem rechten Winkel, den Bauch und Beine bilden, gewissermassen zusammengedrückt. Vergrössert sich dieser Winkel, so wird der Leistenkanal erweitert, z. B. beim Begattungsact. Beim Menschen, wo Bauch und Beine einen gestreckten Winkel bilden, ist demnach der Leistenkanal im Vergleich mit dem Vierfüssler permanent gedehnt. Desshalb, wenn man so sagen darf, besitzt er auch einen engeren Eingang und eine

röhrenförmige Wand (fascia transversalis), während beim Pferd der Eingang ein langer (aber zusammengedrückter) Schlitz ist und eine eigentliche Wandhülse fehlt, weil sie entbehrlich ist.

Diese Umstände sind der Entstehung von Leistenbrüchen bei Thieren, speciell bei Pferden, nicht günstig. Die Brüche sind daher im Allgemeinen seltener als beim Menschen. Wenn sie aber zustande kommen, so steht ihnen ein Weg offen, der beim Menschen sich nicht öffnet, und sie benutzen daher fast ausnahmslos diesen Weg.

Brüche beim Pferde entstehen einfach auf die Weise, dass eine Darmschlinge oder ein Stück Netzbeutel in den offenen annulus vaginalis gleitet und sich dann neben dem Hoden innerhalb des cavum vaginale befindet.

Genaugenommen ist das gar kein Bruch, denn es fehlen dessen Criterien, die Berstung, die Bildung einer Bruchpforte und eines Bruchsackes. Hier handelt es sich vielmehr um eine einfache Verlagerung im normalen Raum.

Trotzdem ist es üblich, von einem Hodensackbruch zu sprechen. Will man vom Bruch sprechen, so würde ich den Namen Vaginalbruch empfehlen, der ausdrückt, dass der Bruch in der tunica vaginalis liegt und von dem menschlichen Bruch ganz verschieden ist. Denn beim Menschen liegt der Bruch eventuell auch im Hodensack, aber nicht mit dem Hoden in einem Raum, sondern in einem besonderen Bauchfellbeutel, dem Bruchsack.

Da der annulus vaginalis des Pferdes in der lateralen Leistengrube liegt, so entspricht der Hodensackbruch des Pferdes seiner Eintrittsstelle nach dem lateralen oder indirecten Bruch des Menschen. Ein wirklich mit diesem identischer Bruch, welcher also neben dem Samenstrang in die laterale Abtheilung des inneren Leistenringes eindringen müsste, kommt jedoch beim Pferde nicht vor. Es versteht sich das auch eigentlich von selbst, denn jede pressende Gewalt wird eher Bauchinhalt in die schon vorhandene Oeffnung drängen, anstatt gewaltsam einen neuen Weg zu bahnen.

In der medialen Leistengrube kommen dagegen beim Thier Brüche vor (wenigstens besteht die theoretische Möglichkeit), welche in der Veterinärchirurgie noch als „falsche oder interstitielle“ Leistenbrüche erwähnt werden, in Wirklichkeit aber gerade echte Brüche sind und den medialen Leistenbrüchen des Menschen durchaus entsprechen. Dieser Bruch dringt medial neben der art. epigastrica ein. Während beim Menschen hier die Bauchwand bersten muss (da der innere Leistenring nur lateral von der art. epigastrica liegt) reicht beim Thier der langgeschlitzte innere Leistenring in die mediale Leistengrube hinein und ist sogar hier am weitesten (s. Abbild. pg. 191). Das vordringende Eingeweide schiebt daher nur das Bauchfell (falls dieses nicht etwa zerreisst) vor sich her in den medialen Theil des inneren Leistenringes, unter welchem unmittelbar der mediale Winkel des äusseren Leistenringes liegt. Es entsteht so zwar kein Bruch der Bauchwand, aber doch ein aus Bauchfell bestehender Bruchsack. Dieser dringt (bei c der Abbildung pg. 191) auf kürzestem Wege durch den Leistenkanal und ebenfalls in den Hodensack. Er liegt also dann in der Hodensackhöhle, aber nicht in der Scheidenhauthöhle, sondern in einem besonderen Bruchsack.

Der mediale Leistenbruch ist übrigens wegen der (pg. 200 unten) geschilderten Verhältnisse so selten, dass seiner Möglichkeit kaum eine practische Bedeutung zukommt. Grosse Beachtung erfordert dagegen, bei Castrationen z. B., der ge-

wöhnliche Vaginalbruch des Hengstes. Entscheidend für dessen Zustandekommen ist die Weite des annulus vaginalis, der bei alten Hengsten oft stark erweitert ist. Die Weite desselben kann man durch die Bauchdecken hindurch fühlen. Wenn daher in der practischen Literatur von der Untersuchung des „Bauchringes" gesprochen wird, so ist damit der „Scheidenring" gemeint. Die Bezeichnung Bauchring ist unzulässig, weil damit früher der innere Leistenring bezeichnet wurde. Scheidenring und Leistenring sind eben nicht unterschieden worden. (Die Weite des inneren Leistenringes kann man weniger klar fühlen. Es hat dies auch kein Interesse, da er gegen die Peritoniacalhöhle durch das Bauchfell abgeschlossen ist und nicht er die Eintrittspforte der beschriebenen Brüche bildet).

Zusammenfassung: Die bei den Hausthieren, speciell beim Pferde vorkommenden Brüche dringen durch die (dem Menschen fehlende) offene Pforte des annulus vaginalis und gelangen in das cavum vaginale, liegen also mit dem Hoden zusammen in einem Raum.

Diese Brüche sind überhaupt keine echten Brüche, da sich weder durch Berstung eine Bruchpforte, noch ein Bruchsack bildet, vielmehr der Bruchinhalt innerhalb der tunica vaginalis communis liegt.

Diese Brüche sind daher mit den Leistenbrüchen des Menschen nicht zu vergleichen, da diese stets in einem besonderen Bruchsack neben dem Samenstrang liegen, niemals innerhalb des Samenstranges.

Da die Leistenbrüche des Menschen sich bis in den Hodensack erstrecken, also Hodensackbrüche werden können, so ist für den von ihnen gänzlich verschiedenen unechten Bruch beim Hengste der Name Hodensackbruch nicht bezeichnend. Es empfiehlt sich, ihn Vaginalbruch zu nennen.

[Nebenbei sei erwähnt, dass auch das Vordringen eines Bruchsackes in den canalis femoralis, also hinter dem lig. inguinale, möglich ist. Dieser Bruch ist eine hernia femoralis und gehört nicht zu den Leistenbrüchen.]

III. Abschnitt.

Topographische Beschreibung des männlichen Urogenitalapparates.

115. Die Harn- und Geschlechtswerkzeuge des männlichen Pferdes liegen theils in der Bauch- und Beckenhöhle, theils ausserhalb der Körperhöhlen; gewisse Organe, z. B. die Hoden, sind ganz vom peritonaeum umhüllt, andere nur theilweise davon überzogen (z. B. Nieren, Harnblase), noch andere kommen mit dem peritonaeum überhaupt nicht in Berührung (z. B. die Ruthe).

116. Die Organe des Harn- und Geschlechtsapparates liegen demnach gewissermassen zerstreut, sind unter einander theilweise nur durch lange, dünne Leitungsröhren verbunden und ohne einheitliche Nachbar-

schaft. Ihre Beschreibung erfordert gleichzeitig die Schilderung sehr mannigfacher Körpertheile, mit denen sie in nachbarliche Beziehungen treten.

117. Andererseits lässt sich in der Beschreibung eine Sonderung des Harnapparates von dem Geschlechtsapparat nicht durchführen, weil beide zwei Organe, die Harnröhre und die Ruthe, gemeinschaftlich in Anspruch nehmen.

118. Der Geschlechtsapparat zerfällt in einen Samen bildenden (Hoden), einen Samen leitenden (Samenleiter) und einen Samen übertragenden Theil (Ruthe).

119. Der Harnapparat besteht ebenfalls aus den Harn absondernden (Nieren) und den Harn abführenden Organen (Harnleiter, Harnblase und Harnröhre). Die Samenleiter münden in den Anfang der Harnröhre und beide im Verein schliessen sich an das Begattungsorgan, die Ruthe, an.

Die Nieren, renes.

Gestalt.

120. Die Niere, die den Harn absondernde tubulöse Drüse, hat eine braune Farbe, glatte Oberfläche und ist von einer dünnen, innig anliegenden, jedoch abziehbaren capsula fibrosa überzogen.

121. Jede Niere hat eine dorsale und eine ventrale Fläche, welche mit dicken Rändern (eigentlich Randflächen) in einander übergehen. Der eine Rand, margo lateralis, ist m. o. w. stark convex; der andere Rand, margo medialis, ist an den Enden flach und bildet in der mittleren Partie der Niere eine tiefe schmale Einbuchtung, den hilus renalis. Diejenigen Theile der Niere, welche den hilus zwischen sich nehmen, werden als extremitates (cranialis et caudalis) bezeichnet oder auch als Seitenlappen dem mittleren Theil der Niere gegenüber gestellt.

122. Die Niere besteht aus einer Rindenschicht, substantia corticalis, und einer centralen Masse, substantia medullaris. Letztere enthält nur die zahlreichen Ausführungsgänge der Niere, deren grösste (ductus papillares) in einem keilförmigen Vorsprung zusammenlaufen, welcher papilla renalis (communis) genannt wird. In die Papille münden jedoch direct nur die Ausführungsgänge aus dem mittleren Theil der Niere. Diejenigen aus den Seitenlappen sammeln sich in einer grossen Röhre, dem recessus terminalis (Nierenhorn), der bogig nach der Papille verläuft.

123. Die Papille ragt in einen rings von Nierensubstanz umgebenen freien Raum, den sinus renalis, hinein. Der sinus renalis liegt also

innerhalb der Niere selbst, während der hilus einen äusserlichen Ausschnitt der Niere bildet. Der sinus renalis öffnet sich aber in den Grund des hilus renalis.

124. In den sinus renalis ist der erweiterte Anfang des Harnleiters, das Nierenbecken, pelvis renalis, eingeschoben und umfasst die Nierenpapille. Die Aussenfläche des Nierenbeckens ist von Bindegewebe umgeben, welches den übrigen Raum des sinus ausfüllt. Der Harnleiter tritt aus dem sinus in den hilus und erreicht hier die Aussenfläche der Niere. Neben dem Harnleiter treten auch die Nierenarterie und -Vene durch den hilus in den Nierensinus ein, um sich von hier aus zu verzweigen.

125. Der Nierensinus liegt jedoch nicht genau im Centrum der Niere und namentlich an der rechten Niere der ventralen Fläche viel näher, weshalb auch der Harnleiter nahe dieser Fläche in dem hilus zum Vorschein kommt. Ebenso kommt es vor, dass namentlich an der linken Niere ein grosses Gefäss in die extremitas caudalis eindringt (dasselbe kommt dann von der circumflexa ilium), während die Nierenarterie selbst stets in den hilus geht. Auch Nerven vom ganglion mesenterium anterius (No. 320) begleiten die Nierenarterie.

126. Formenunterschied: Die beiden Nieren unterscheiden sich in der Form erheblich. Die linke Niere wird meist als bohnenförmig, die rechte als herzförmig bezeichnet.

127. Betrachtet man den transversalen Durchmesser als Breite, den sagittalen als Länge, so ist die linke Niere erheblich, fast $^1/_4$, länger als breit, die rechte ist dagegen etwas breiter als lang (hat auch tieferen hilus). Die durchschnittlichen Masse sind:

Linke Niere: Länge 15—20 cm, Breite 12—15 cm,
Rechte „ „ 13—17 „ „ 15—18 „

Die Dicke der Niere beträgt etwa 6—7 cm. Das Gewicht einer Niere ist ungefähr 500—800 gr; bald ist die eine, bald die andere, meist die rechte die schwerere. Die Schwankungen in Mass und Gewicht sind erhebliche.

Die Nebennieren.

128. Die Nebennieren, glandulae suprarenales, sind fingerlange, einige Centimeter breite, platte Körper von unbekannter Bedeutung. Ihre Aussenfläche ist graubraun. Auf dem Durchschnitt zeigen sie eine lebhafter gefärbte centrale Substanz und eine Rindenschicht. Sie stehen mit der Niere in keinem organischen Zusammenhang, sind jedoch da-

durch an die Niere befestigt, dass ihre Gefässe von den Nierengefässen sich abzweigen. Sie liegen dem medialen Nierenrand an (vgl. No. 140).

Befestigungen.

129. Die Nieren sind in erster Linie durch ihre Gefässe befestigt. Die Arterien entspringen aus der aorta zu beiden Seiten der vorderen Gekrösarterie. Die linke Niere liegt neben der aorta, die rechte neben der Hohlvene. Desshalb haben die rechte Nierenarterie und die linke Nierenvene einen weiteren Weg; erstere kreuzt die dorsale Fläche der Hohlvene, letztere die ventrale Fläche der aorta (vergl. Abbildung pg. 249.)

130. Die linke Nierenarterie bildet an ihrer Abzweigung etwa einen rechten Winkel (85—90°) mit der Stromrichtung der aorta, die rechte Nierenarterie einen stumpfen Winkel (etwa 100°). Ausserdem mündet in die linke Nierenvene häufig die v. spermatica interna (rechts ist das nicht der Fall, Fig. pg. 249). Endlich geht nicht selten in die extremitas caudalis der linken Niere ein Ast der art. circumflexa ilium. Manchmal ist auch eine Nierenarterie zweistämmig. Die Gefässe der Nebennieren sind Abzweigungen der Nierengefässe (bisweilen links aus der aorta selbst).

131. Die Nieren werden ferner in der Lage erhalten durch das Bauchfell, welches allerdings eine gewisse Verschieblichkeit gewährt.

132. Bekanntlich liegen, wenn man sich das Bauchfell im ganzen als eine die Bauchhöhle füllende Blase vorstellt, sämmtliche Eingeweide retroperitonaeal, d. h. nicht innerhalb der Bauchfellblase, sondern zwischen ihr und den Bauchwänden. Die meisten Eingeweide sind aber gewissermassen von aussen her tief in die Bauchfellblase eingesunken, wobei sie eine Bauchfellfalte vor sich her in den Binnenraum der Bauchfellblase hineinziehen. Diese Falten werden als viscerale serosa bezeichnet, weil sie das „versunkene“ Eingeweide selbst umhüllen und gleichzeitig die Verbindung mit der Wand der Bauchfellblase, der parietalen serosa halten.

133. Die Nieren liegen nun, wie alle Eingeweide, retroperitonaeal, aber sie haben dadurch eine Ausnahmestellung, dass sie nicht in die Bauchfellblase einsinken, und nicht von einer visceralen Falte umhüllt werden. Sie liegen vielmehr der Bauchfellblase flach auf und kehren derselben nur ihre ventrale Seite zu.

134. Die Nieren haben daher keinen so vollständigen serösen Ueberzug wie die anderen Bauchorgane; das peritonaeum parietale überzieht im allgemeinen nur ihre ventrale Fläche und ihre Randflächen. An der

linken Niere ist dies vollständiger der Fall als an der rechten, die auch an der ventralen Fläche grossentheils keinen serösen Ueberzug hat und eigentlich nur an ihrer Randfläche (den medialen Rand ausgenommen) von serosa überzogen ist. Es ergiebt sich dies aus ihrer Nachbarschaft (No. 148 u. Fig. 21).

135. Im übrigen ist die Niere von (subserösem) lockerem Bindegewebe umgeben, welches eine besondere Neigung zur Verfettung zeigt und das daher in seiner Totalität als capsula adiposa renis bezeichnet wird.

Lage.

136. Die Nieren liegen in der Lendengegend zu beiden Seiten der Wirbelsäule unmittelbar hinter dem Zwerchfell. Ihre dorsale Fläche liegt der Lendenmusculatur unmittelbar an.

137. Die linke (an sich längere) Niere liegt mit ihrem (schmalen) Vorderrande in dem Winkel zwischen Wirbelkörpern und 18. Rippe, die sie eben erreicht. Caudal erstreckt sie sich etwa bis unter den dritten processus costarius und weiter. Ihr medialer Rand liegt dicht an den Wirbelkörpern.

138. Die rechte (an sich kürzere, aber breitere) Niere ist weiter vorgeschoben. Sie liegt unter den beiden letzten Rippen, ihr Vorderrand im Intercostalraum hinter der 16., ihr Hinterrand unter dem ersten processus costarius. Sie liegt also weniger unter den Lendenmuskeln, als vielmehr schon unter dem Zwerchfell (arcus lumbo-costalis und Sehnenspiegel). Sie liegt zugleich etwas weiter ab von der Wirbelsäule, als die linke (Rechtsverdrängung der Hohlvene, 311) und da sie viel breiter ist, als die linke, so reicht sie viel weiter seitwärts, als diese. Eine durch den oberen Knollen des Hüfthöckers gezogene Sagittale trifft etwa ihr laterales Ende.

139. Die beiden Nieren kehren einander die Hilus-Ränder zu. Sie haben zwischen sich Hohlvene und aorta, sowie die vordere Gekröswurzel. Die beiden aa. renales entspringen neben der art. mesenterica anterior (II. Dreifuss, No. 313) und gehen, von den Venen begleitet, in die hili renales. Da die rechte Niere weiter vorn liegt, muss ihre Arterie sich im stumpfen Winkel nasal abbiegen (siehe No. 130).

140. Dem margo medialis liegt ausserdem die Nebenniere an. Die linke Nebenniere liegt vor dem hilus zwischen aorta und extremitas cranialis der Niere. Die rechte Nebenniere liegt neben dem hilus und auf der Hohlvene selbst, an deren Wand sie ziemlich innig befestigt ist.

141. Dorsal an der linken Nebenniere liegt der linke vordere Ein-

geweideknoten des n. sympathicus (ganglion coeliacum et mesentericum anterius, vergl. pg. 153, Anm. u. No. 320 ff.).

Weitere Angaben sind noch im Abschnitt V, 2 bei „Topographie der Lende“ zu finden (pg. 243 ff.).

Nachbarschaft.

142. Linke Niere: Das Vorderende liegt dem Gipfel des saccus caecus ventriculi gegenüber; zwischen beide schiebt sich die Spitze des linken Pancreaslappens. Die Pancreasspitze deckt die art. coeliaca und den hiatus aorticus, der mithin unmittelbar vor dem Nierenende liegt.

143. Die vordere Hälfte des lateralen Nierenrandes liegt an der 18. Rippe (m. retractor costae). Neben diesem Rande entspringt aus dem parietalen Bauchfell das suspensorium lienis (pg. 87), welches daher auch wohl Milz-Nieren-Band genannt wird. Die Milzbasis liegt daher lateral an der Niere, ihr vorderer Winkel (Gefässpforte) ist dem vorderen Nierenrand, der Pancreasspitze, dem Magengipfel und dem hiatus aorticus benachbart.

144. Das Grimmdarmende (der Magenbogen s. pg. 123) nimmt schräg unter dem Rücken vor und unter der vorderen Gekröswurzel seine Richtung auf die linke Niere und geht unterhalb ihrer extremitas caudalis in den Mastdarm-Anfang. Das duodenum überschreitet zwischen der vorderen und hinteren Gekröswurzel (s. pg. 91) ebenfalls die Wirbelsäule und kommt damit ebenfalls hinter die linke Niere und hinter den Mastdarm-Anfang zu liegen.*)

145. Mastdarm und Zwölffingerdarm verbinden sich daher mit einander durch das lig. recto-duodenale. Ausserdem geht der Ursprung der vorderen Netzbeutellage (pg. 132, oben) vom saccus caecus des Magens über die ventrale Nierenfläche auf den Mastdarm-Anfang über, wodurch letzterer directe Verbindung mit der Niere erhält.

146. Was hiernach von der ventralen Fläche der Niere noch frei bleibt, wird von Darmschlingen (hauptsächlich Dünndarm event. auch Mastdarm) bedeckt.

147. Die linke Nebenniere schiebt ihr Vorderende dorsal über die Spitze des linken Pancreaslappens (vgl. No. 140).

148. Rechte Niere: In Folge der „Herzform“ der rechten Niere kann man den convexen Rand nicht schlichtweg margo lateralis nennen. Man muss vielmehr einen Vorderrand und einen Hinterrand unter-

*) Das duodenum wird in Folge einer unwillkürlichen, aber irrigen Vorstellung sehr oft vor dem Mastdarmanfang gesucht, es liegt aber caudal.

scheiden, die in einer lateralen Spitze zusammentreffen. Die dorsale Fläche liegt, wie oben gesagt, grossentheils schon unter dem Zwerchfell. Der Vorderrand reicht abwärts vorwärts bis zur Leber und schmiegt sich in deren impressio renalis (pg. 74) ein. Zwischen beiden Drüsen findet hier ein Bauchfellübergang statt, das Leber-Nieren-Band, lig. hepato-renale. Von der caudalen Leberfläche her steigt der rechte Pancreaslappen (pg. 88) empor und schiebt sich unter Hohlvene, Nebenniere und medialen Theil der Niere. Den Pancreaslappen begleitet das duodenum (pars ascendens), welches die laterale Spitze und den hinteren Rand der Niere umkränzt (und dann unter der Wirbelsäule zur linken

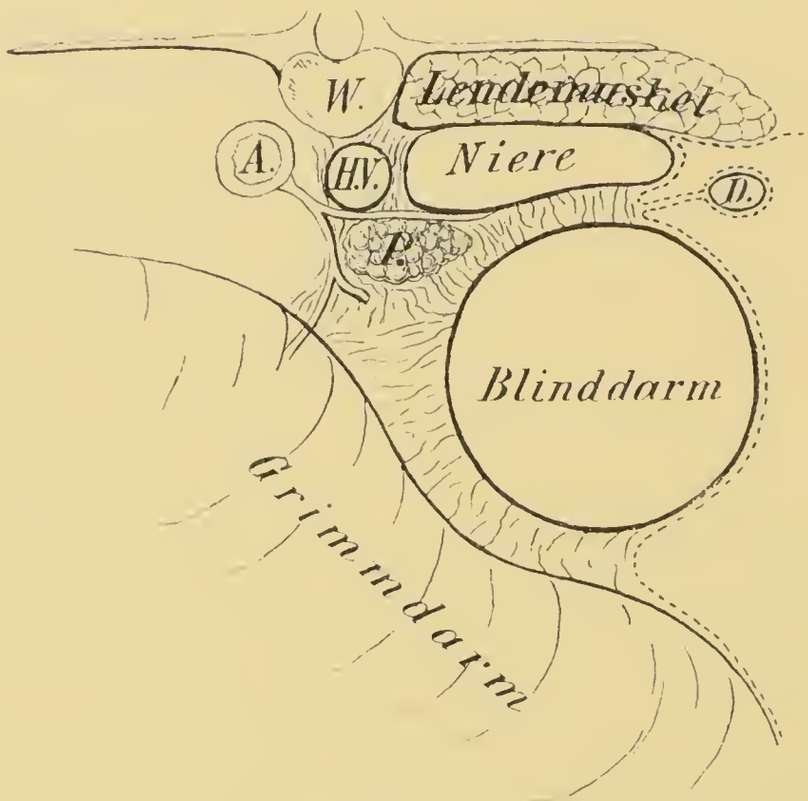

Fig. 21. Schematischer Querschnitt der rechten Lendengegend.
W. Wirbel. A. Aorta. HW. Hohlvene. P. pancreas (rechter Lappen). D. duodenum.

Niere zieht, No. 144). Von der Peripherie der Niere geht an das duodenum das lig. reno-duodenale (pg. 99, No. 13).

149. Im übrigen wird die ganze ventrale Fläche der Niere bedeckt vom Blinddarmgrund (pg. 122), dessen Gipfel ebenfalls noch den rechten Leberlappen erreicht. Unter dem Blinddarmgrund liegt der Magenbogen des Grimmdarms, der (ohne der Niere direct benachbart zu sein) in der Richtung von der rechten zur linken Niere vor der Gekröswurzel quer vorbeizieht.

150. Die Lage dieser Organe zu einander ist bereits pg. 122 genau beschrieben. Zur bequemeren Uebersicht wird die dort gegebene Abbildung hier dem Text nochmals eingefügt.

151. Von der vorderen Gekrösarterie treten die starken Dickdarmäste, von einer Bindegewebsmasse umgeben, unter der Niere an Blind- und Grimmdarm. Die ventrale Nierenfläche ist daher mit Blinddarm und pancreas (ebenso wie diese mit dem Grimmdarm) direct durch lockeres Bindegewebe verbunden. Das Bauchfell schiebt sich, wie nebenstehende Figur zeigt, nur wenig von der Peripherie her zwischen Niere und Blinddarmgrund, geht dabei lateral von einem Organ auf das andere über und bildet an diesem Uebergang noch das lig. reno-duodenale (s. pg. 99, No. 13).

152. Die rechte Niere entbehrt somit nicht bloss an der dorsalen, sondern auch an der ventralen Fläche eines Bauchfellüberzuges. Einen solchen hat eigentlich nur ihre convexe (hintere, laterale und vordere) Randfläche. (Von dieser geht das lig. reno-duodenale und vorn das lig. hepato-renale aus.) Die rechte Niere wird jedoch durch die benachbarten Organe durchaus in ihrer Lage fixirt.

153. Die rechte Nebenniere, welche an der Hohlvene befestigt ist, nähert sich bis auf 1 cm der Stelle, wo die Hohlvene den oberen Leberrand erreicht (vgl. No. 140).

Harnleiter.

154. Der Harnleiter, ureter, ist eine einfache, reichlich bleistiftdicke Röhre (muscularis und mucosa), welche als Ausführungsgang der Niere functionirt, obwohl ihr Zusammenhang mit der Niere nicht ein solcher ist wie bei anderen Drüsenausführungsgängen. Denn der echte Drüsenausführungsgang verzweigt sich baumartig in die feineren Gänge, deren feinste mit den eigentlichen Drüsenräumen zusammenhängen. Der Harnleiter dagegen entsteht nicht aus einer Zusammensetzung der Nierenschläuche, er verhält sich ihnen gegenüber als selbständiges, in die Niere gewissermassen von aussen eingeschobenes Gebilde. Sein Nierenende ist das Nierenbecken (No. 124), welches die Nierenpapille, in der die eigentlichen Nierenausführungsgänge enden, lose umfasst. Eine Befestigung im Nierensinus erhält das Nierenbecken durch das umgebende Bindegewebe sammt den Gefässen, welche sich in die Markschicht der Niere einsenken.

155. Der Harnleiter tritt aus dem Nierenhilus (rechts nahe der ventralen Fläche) hervor und verläuft lateral neben aorta bzw. Hohlvene geradlinig (5—6 cm von der Medianlinie entfernt) auf den Beckeneingang zu.

156. Von der Bauchhöhle aus gesehen ist der Harnleiter natürlich vom Bauchfell überdeckt; er verläuft unter demselben, ohne eine Bauch-

fellfalte zu bilden, und ist einfach vom subserösen Gewebe umgeben. Ist dieses fettarm, so sieht man den ureter ohne weiteres. Ist es aber stark verfettet, so kann man ihn weder sehen noch fühlen. Er zeigt sich dann erst, wenn man das Bauchfell abhebt, und man muss ihn bei Exenteration der Nieren, um ihn nicht anzuschneiden, erst ziemlich vorsichtig aufsuchen.

157. Der Harnleiter tritt an der art. iliaca externa vorbei in den Beckeneingang ein (s. Abbild. pg. 249). Im Becken zieht er seitlich unter dem parietalen Bauchfell schwanzwärts, ist leicht zu finden, hebt sich aber wenig ab. Er kreuzt sich dabei mit der Nabelarterie (No. 165) und, wenn das Pferd auf dem Rücken liegt, auch mit dem Samenleiter. Er verschwindet schliesslich im Hintergrund des intraperitonaealen Raumes und mündet retroperitonaeal in der Harnblase (s. No. 163).

Harnblase.

158. Die Harnblase, vesīca urinaria, ist das Reservoir für den aus den Harnleitern fortwährend abtröpfelnden Harn. Sie besteht aus einer Schleimhaut und einer mehrschichtigen Muskelhaut, ist auch grösstentheils noch vom Bauchfell überzogen. Sie ist ausserodentlich ausdehnungsfähig und daher je nach ihrem Füllungsgrad sehr verschieden gross. Leer ist sie etwa apfelgross; bei stärkerer Füllung dehnt sie sich namentlich longitudinal aus und wird mehr als handlang.

159. Die Harnblase liegt unmittelbar auf dem Boden der Beckenhöhle und hat über sich den Mastdarm (s. a. No. 364). Ihr caudales Ende bleibt etwa 10 cm vom arcus pubis (hinteren Rand des Beckenbodens) entfernt. Im leeren Zustand ist sie ganz in den Hintergrund des intraperitonaealen Raumes zurückgezogen. Je nach dem Füllungsgrad nähert sich ihr Vorderende dem pecten (vorderen Rand des Beckenbodens) und kann dasselbe m. o. w. überschreiten.

160. Aus dem caudalen Ende geht die Harnröhre hervor. Das gegenüberliegende Ende bildet eine runde Kuppel, den Gipfel der Harnblase, vertex. Während des foetalen Lebens ging auch aus dem vertex eine Röhre hervor, der urachus, welcher durch den Körpernabel in den ausserhalb des Körpers liegenden Allantoissack führte. Der urachus hat sich nach der Geburt zurückgebildet und seine Oeffnung im centrum verticis ist vernarbt.

161. Der zwischen den beiden Enden der Harnblase liegende Haupttheil heisst corpus vesicae. Der caudale Theil seiner dorsalen Fläche wird fundus vesicae genannt.

162. Das caudale Ende der Blase verengert sich trichterförmig zum collum vesicae, welches, äusserlich ohne scharfe Grenze, in die Harnröhre übergeht. Die in die Harnröhre führende Oeffnung, orificium urethrae internum*), ist jedoch von einem Wulst circulärer Muskelfasern, dem annulus urethralis (früher sphincter vesicae genannt) umgeben.

163. Nicht weit vom orificium münden im fundus vesicae die Harnleiter (s. No. 157). Der fundus liegt schon im retroperitonaealen Raum der Beckenhöhle (s. No. 27). Die Harnleiter durchsetzen die Harnblasenwand in schräger Richtung**) und convergiren dabei. Ihre Enden treten in Form schmaler Wülste, plicae ureteric ae, in den Blasenraum vor. Zwischen beiden bleibt ein nach dem orificium sich verschmälerndes Feld, das trigonum vesicae. [In diesem Felde markirt sich ein longitudinaler Wulst, die uvula, welche sich in die dorsale Wand der Harnröhre als crista urethralis fortsetzt; die crista urethralis läuft im colliculus seminalis aus, s. No. 175].

164. Bauchfellüberzug und Verbindungen: Der hintere Theil (ungefähr ein Drittel) der Harnblase liegt schon im retroperitonaealen Raum der Beckenhöhle (No. 27 ff.). Das Bauchfell erstreckt sich an der dorsalen Fläche etwas weiter caudal (bis zum fundus), als an der ventralen Fläche.

165. Das Bauchfell tritt an die Blase vom Beckenboden und von den Seiten, wobei es drei Falten bildet. Am Beckenboden bildet es die plica umbilicalis media oder das mittlere Blasenband. Die beiden seitlichen Falten heissen plicae umbilicales laterales oder Seitenbänder der Harnblase. In den seitlichen Bauchfellfalten verlaufen die beiderseitigen aa. umbilicales, welche beim Foetus sich dem von der plica media umhüllten urachus anschliessen und mit ihm bis zum Nabel gehen.***) Da der urachus sich zurückbildet, so bilden sich auch die Nabelarterien sowie die drei plicae vom Nabel bis zum Gipfel der Harnblase zurück. Dagegen erhalten sich die Ursprungsstücke der Nabelarterien von der art. pudenda interna (pg. 240) bis zum vertex vesicae. Dieselben sind obliterirt, heissen jetzt ligamenta umbilicalia†) (früher runde Bänder der Blase) und liegen im freien vorderen Rand der sie umhüllenden plicae. Das mittlere Blasenband, die plica media, ist also

*) Das orif. externum ist die Mündung am Harnröhrenende (211 u. 235).

**) Dadurch wird ein Rückstau des Harns in die Harnleiter verhindert, indem bei starker Füllung ihre Mündung zusammengedrückt wird.

***) Vergleiche pg. 195 Anm.

†) Ligamentum umbilicale ist also das Gefäss, plica die einhüllende seröse Falte. Vergl. auch Nabelvene, pg. 78.

der Rest der ehemaligen Urachusfalte. Diese Bauchfellfalte erhält retroperitonaeal eine Fortsetzung durch das lig. pubovesicale, eine Abzweigung der fascia pelvis (s. No. 363 u. 400), welche von der Beckenfuge an Blasenhals und Harnröhre zieht.

166. Vom fundus vesicae tritt das Bauchfell als transversale Platte auf die Mastdarm-Ampulle über und bildet so den caudalen Abschluss der Peritonaealhöhle (s. No. 30) zwischen Mastdarm und Blase. (Excavatio recto-vesicalis s. No. 377.)

167. Ueber der Harnblase faltet sich das Bauchfell jedoch nochmals von hinten und von den Seiten her ein. Diese besondere Falte reicht horizontal und transversal von einer Seite des Beckens bis zur anderen, bedeckt daher dorsal auch die Seitenbänder der Blase und liegt frei auf der letzteren. Sie heisst plica supravesicalis (s. urogenitalis N. a. v., früher Douglasfalte).*) In ihr liegen die Ampullen der Samenleiter (196), welche convergirend nach dem Anfang der Harnröhre hinziehen; lateral neben diesen im hinteren Theil die Samenblasen (s. 177). Vorn endet die Falte zwischen den beiden Samenleitern mit einem freien Rand (s. Abbildung pg. 249), während sie seitlich mit dem Samenleiter selbst sich an der Beckenseite fortsetzt bis zum annulus vaginalis (No. 107) und in diesen hinein (weiteres siehe bei No. 182 ff.). Nur bei stärkerer Füllung tritt der Harnblasengipfel vor der Falte hervor.

168. Durch die plica supravesicalis wird die Harnblase geschieden von der Mastdarm-Ampulle, die im übrigen ausser ihr den einzigen constanten Inhalt der (niedrigen, No. 21) männlichen Beckenhöhle bildet. Soweit jedoch diese beiden Organe je nach ihrer Füllung Raum in der intraperitonaealen Abtheilung der Beckenhöhle freilassen, wird derselbe von anderen Darmtheilen (Dünndarmschlingen, Mastdarmschlingen, Beckenflexur des Grimmdarms) eingenommen, welche eine wechselnde Nachbarschaft der Harnblase bilden.

169. Im retroperitonaealen Raum (vgl. pg. 255) sind Blase und Harnröhre sammt den zugehörigen Theilen von Bindegewebe umgeben und nur von den Beckenwänden und dem Mastdarmende begrenzt.

Harnröhre.

170. Die männliche Harnröhre, urethra masculina, gehört zugleich zum Harn- und zum Geschlechts-Apparat. Es sind an ihr zwei Abschnitte zu unterscheiden, das Beckenstück, pars pelvina, und das Ruthenstück, pars cavernosa.

*) Vergleiche Homologie bei der Stute No. 268 u. pg. 216, Anm.

171. Das Ruthenstück der Harnröhre bildet einen integrirenden Theil des penis und muss mit diesem beschrieben werden (No. 208 ff.).

172. Das Beckenstück ist eine einfache Röhre von etwa 10 cm Länge und 4 cm Weite. Es reicht vom orificium internum bis an den arcus pubis unter die Haut des Dammes und liegt auf der Sitzbeinfuge. Es nimmt die Samenleiter auf; auch sind an dasselbe die accessorischen Geschlechtsdrüsen (No. 176) angeschlossen.

173. Das Beckenstück besteht aus einer Schleimhaut und einer Muskelhaut. Die letztere wird gebildet durch einen rothen Muskel, m. urethralis (Wilsoni), dessen transversale Fasern die Harnröhre umhüllen, ebenso die Cowperschen Drüsen (No. 179) bedecken. Vom arcus pubis her ziehen schwache Muskelzüge, mm. ischio-urethrales, in den urethralis hinein. (Die stossweisen Contractionen des m. urethralis entleeren das Beckenstück der Harnröhre; der Muskel ist der wichtigste accelerator seminis).

174. Die Schleimhaut ist von einem Venennetz umgeben, welches einen dünnen röhrenförmigen Schwellkörper (corpus spongiosum) darstellt, dessen Füllung das lumen der Harnröhre weitet (bulbus s. No. 179).

175. In der Schleimhaut liegt eine aus dem orificium kommende dorsale Längswulst, crista urethralis (No. 163), welche mit einem Hügel, dem colliculus seminalis, endet. In diesem münden zwei Röhren, die ductus ejaculatorii, deren jeder wieder sich zusammensetzt aus dem Ende des Samenleiters (No. 196) und dem Ausführungsgang der Samenblase (No. 177). Ferner münden in der Schleimhaut die Ausführungsgänge der prostata und der Cowperschen Drüsen (s. No. 179) sowie an den Seitenflächen je eine Reihe kleiner eigner acinöser Drüschen.

Die accessorischen Geschlechtsdrüsen.

176. In das Beckenstück der Harnröhre ergiessen ihr Secret drei Drüsenpaare, die der Harnröhrenschleimhaut unmittelbar angeschlossen sind und desshalb als zur Harnröhre gehörig erscheinen.

177. Die Samenblasen, vesiculae seminales, sind beim Pferde wirkliche schlauchförmige Blasen, beim Hengst etwa 20 cm lang, beim Wallach viel kleiner. Jede Samenblase liegt lateral neben der Samenleiterampulle (No. 196) und wie diese in die plica supravescialis (No. 167) eingeschlossen. Das Vorderende ist blind; caudal verengt sich die Samenblase und geht in ihren Ausführungsgang über, welcher mit dem Samenleiter sich spitzwinklig zu einem gemeinsamen Gang, dem ductus ejaculatorius, vereinigt (No. 175).

178. Die Vorsteherdrüse, prostata, liegt dorsal auf dem Anfang der Harnröhre und reicht auf das collum vesicae. Sie besteht aus zwei Seitenlappen, welche durch einen Quersteg, isthmus prostatae, verbunden sind. Die bei Hengsten fast fingerlangen Seitenlappen kehren ihre sich zuspitzenden Enden vorwärts und schieben sich zum Theil in die plica supravesicalis (urogenitalis, 167), in welcher sie lateral neben den Samenblasen liegen. (Beim Wallach sind sie kurz.) Die zahlreichen Ausführungsgänge, ductus prostatici, durchbohren jederseits neben dem colliculus seminalis (175) die dorsale Harnröhrenwand und münden in kleinen Hügeln. Die Ausführungsgänge der Samenblasen und die Samenleiter müssen, um zum colliculus zu gelangen, unter dem isthmus prostatae durch.

179. Die glandulae bulbo-urethrales [Cowperi], Drüsen der Harnröhrenzwiebel oder Cowpersche Drüsen, liegen neben einander dorsal auf dem Ende des Beckenstückes der Harnröhre, also retroperitonaeal. Die Drüsen haben ihren Namen daher, dass das corpus cavernosum der Harnröhre an deren Uebergang auf die Ruthe beim Menschen eine Anschwellung, den bulbus urethrae bildet; beim Pferd ist diese Anschwellung so schwach, dass sie überhaupt nicht als ein bulbus auffällt. Die Drüsen sind eiförmig, beim Hengst pflaumengross (beim Wallach nur etwa haselnussgross) und ebenfalls vom musc. urethralis bedeckt. Die Ausführungsgänge gehen direct in die Harnröhrenschleimhaut. Sie münden in einer Reihe kleiner Hügel, die dicht neben der Medianebene stehen (nicht zu verwechseln mit den seitlich liegenden Mündungen der eigenen Harnröhrendrüschen; s. No. 175).

Hoden und Samenstrang.

Lage und Hüllen der Hoden im allgemeinen.

180. Die eiförmigen Hoden liegen im Hodensack (No. 98 ff.) vor den Schenkel-Innenflächen. Da beim Pferde der Hodensack kurz ist, so liegt der Längsdurchmesser der Hoden horizontal.

181. Der Hoden ist umschlossen von der tunica vaginalis communis, dem Scheidenhautbeutel, dessen Binnenraum cavum vaginale genannt wird.

182. Das Zustandekommen der tunica vaginalis communis ist bereits pg. 197 beschrieben worden. Ihre Innenschicht besteht danach aus dem peritonaeum parietale und ihr cavum vaginale ist eine Ausbuchtung der Peritonaealhöhle; die offene Verbindung zwischen beiden ist der annulus vaginalis.

183. Der Hoden liegt also, obwohl im Hodensack, doch in der Peritonaealhöhle. Wie alle Eingeweide derselben einen Ueberzug vom peritonaeum viscerale erhalten, besitzt auch der Hoden einen solchen. Das den Hoden unmittelbar überziehende Bauchfell heisst tunica vaginalis propria.

184. Die tunica propria und tunica communis kehren einander ihre freien Endothelflächen zu. Wie aber jede viscerale Bauchfellfalte eben an ihrer Ursprungslinie mit dem parietalen Bauchfell in Verbindung bleibt, so hängt auch die tunica propria mit der tunica communis zusammen und zwar in einer Linie, die längs der caudalen Fläche der tunica communis vom annulus vaginalis bis oberhalb des Hodens herabzieht.

185. Indem die tunica propria sich in dieser Linie von der tunica communis abzweigt und als (doppelblätterige) Falte in das cavum vaginale einspringt, umhüllt sie oberhalb des Hodens dessen Gefässe, Nerven und Ausführungsgang (Samenleiter). Von diesen fliesst sie abwärts auf den Hoden herab, dem sie einen ringsum freien (d. h. nirgends mit der tunica communis verbundenen) Ueberzug liefert.

186. Der Scheidenhautbeutel ist an seinem im Hodensack liegenden Grunde, weil dieser den Hoden enthält, am weitesten. Der oberhalb des Hodens (im Leistenkanal) liegende Theil des Scheidenhautbeutels enthält nur die Gefässe etc. und ist daher enger. Dieser Theil des Scheidenhautbeutels heisst sammt Inhalt der Samenstrang, funiculus spermaticus (No. 196—201).

187. Am annulus vaginalis gehen Blutgefässe und Samenleiter (185) auseinander. Die ersteren ziehen nach der Lende hinauf, der letztere biegt in die Beckenhöhle ein. Während die Gefässe dabei hinter das peritonaeum parietale treten und nur eine schwache Bauchfellfalte (vgl. Abbildung pg. 249) ihren Lauf bezeichnet, setzt sich die tunica propria mit dem Samenleiter fort als eine ziemlich lange Bauchfellfalte, welche seitlich am Beckeneingang und an der Seitenwand der Beckenhöhle entspringt und den Samenleiter einhüllt.

188. Ueber die Harnblase hinweg fliesst die Samenleiterfalte dabei mit derjenigen der anderen Seite zusammen und bildet so die plica supravesicalis (urogenitalis N. a. v., s. No. 167).

189. Descensus testis: Der Hoden hatte diese Lage nicht von Anfang an. Er lag ursprünglich hoch oben unter der Lende hinter der Niere; der Samenleiter zog von da sagittal beckenwärts zur Harnblase.

Hoden und Samenleiter waren an einem fortlaufenden Bande aufgehängt,*) d. h. an einer visceralen Bauchfellplatte, dem Hodengekröse, mesorchium.

190. Inzwischen wächst in den inneren Leistenring der processus vaginalis peritonaei (No. 103). Vom Hoden zieht retroperitonaeal ein Bindegewebsstrang, das gubernaculum testis (Hunteri), nach dem Grunde des proc. vaginalis. Durch spätere Schrumpfung dieses Stranges wird der Hoden immer mehr nach dem annulus vaginalis hingezogen. Kurz vor der Geburt steigt er durch den annulus vaginalis in das cavum vaginale hinab (descensus testis). Dabei zieht er aber natürlich seine Gefässe, den Samenstrang und sein Gekröse mit in den Hodensack hinab und bleibt zugleich durch sie in der Bauch- und Beckenhöhle angebunden.

191. Das Hodengekröse wird zur tunica propria und ist ganz in den Scheidenhautbeutel hineingezogen, von dem es sich jetzt abzweigt (s. No. 184). Von der früher in der Bauchhöhle liegenden Gekrösfalte des Hodens hat sich noch ein Rest als schwach ausgeprägte Gefässfalte (vergl. Abbild. pg. 249) erhalten. Dagegen bleibt der in der Beckenhöhle liegende Theil in seiner ursprünglichen Lage, indem er die plica supravesicalis und die Samenleiterfalte bis zum annulus vaginalis bildet.

192. Der annulus vaginalis verlötet später beim Menschen völlig. Gefässe und Samenleiter ziehen einfach retroperitonaeal zwischen Leistenring und Bauchfell in die Rumpfhöhle. Beim Hengste bleibt, wie schon früher betont, der annulus vaginalis offen (No. 107).

Beschreibung des Hodens und Samenstranges.

193. Der Hoden, testis, ist eine eiförmige tubulöse Drüse, deren Längsdurchmesser sagittal liegt. Das Vorderende heisst extremitas capitata, das hintere extremitas caudata. Man unterscheidet eine facies lateralis und eine facies medialis. Beide stossen in einem dorsalen und einem ventralen Rande zusammen. Der erstere heisst margo fixus, weil an ihn die tunica propria herantritt; der ventrale heisst margo liber. (Im übrigen erklären sich die Namen aus der weiteren Beschreibung.)

194. Unter dem Bauchfellüberzug hat der Hoden eine eigene feste

*) Diese beiderseitigen einander parallelen, von der Nierengegend bis in die Beckenhöhle reichenden und hier oberhalb der Harnblase zusammenfliessenden Bänder entsprechen durchaus den breiten Mutterbändern der Stute (pg. 230). Letztere gehen an Eierstock, Eileiter, Gebärmutterhorn und fliessen ebenfalls am Gebärmutterkörper mit einander zusammen. Die plica supravesicalis ist das leer gebliebene Futteral des uterus. Eine Andeutung desselben (uterus masculinus) findet sich sogar in der plica als dünner Strang zwischen den Samenleiterampullen.

Haut, tunica albuginea, von welcher das innere Gerüst des Hodens (septula testis) ausgeht. Die zahlreichen Ausführungsgänge (ductuli efferentes) treten dorsal am Vorderende des Hodens hervor und bilden fortab einen zusammenhängenden Körper, den Nebenhoden.

195. Der Nebenhoden, epididymis,*) entsteht dadurch, dass die ductuli efferentes sich nach ihrem Austritt aus dem Hoden geschlängelt in einander schmiegen, sich durch Bindegewebe vereinigen und durch gemeinsamen Bauchfellüberzug als geschlossene Masse erscheinen. Dieser Theil des Nebenhodens ist dick und wird caput epididymidis genannt. (Daher das benachbarte Hodenende extremitas capitata.) Vom Kopf biegt sich der Nebenhoden über den margo fixus des Hodens und verläuft diesem parallel bis zum entgegengesetzten Hodenende. Dieser Theil heisst corpus epididymidis, besteht aber nicht mehr aus den ductuli efferentes. Letztere sind vielmehr zu einem einzigen Canal zusammengeflossen, dem ductus epididymidis, Nebenhodencanal. Trotzdem sieht das corpus ep. nicht aus wie eine einfache Röhre; denn der Nebenhodencanal läuft derartig geschlängelt und die Schlängelungen schmiegen sich, durch Bindegewebe verbunden, so in einander, dass sie mit dem glatt über sie hinweg gehenden Bauchfellüberzug als eine dicke Masse erscheinen. Caudal wird der Nebenhodencanal weiter, weniger gewunden und bildet einen mehrere Centimeter langen Vorsprung über den Hoden hinaus. Dieses vorspringende Ende wird cauda epididymidis genannt (daher heisst das benachbarte Hodenende extremitas caudata) und geht in den Samenleiter über.

196. Der Samenleiter, ductus deferens, biegt sich von der cauda epididymidis über den Hoden zurück, und steigt dann geradlinig zum annulus vaginalis empor, von wo aus er den schon No. 187 beschriebenen Verlauf in die Beckenhöhle nimmt. Er hat reichlich die Dicke eines Gänsekiels, erweitert sich aber in der plica supravesicalis (No. 167) und bildet die bei Hengsten fingerstarke Ampulle (ampulla ductus deferentis). Ueber dem Blasenhals zieht sich der Samenleiter wieder zusammen, tritt unter den isthmus prostatae, vereinigt sich mit dem ductus excretorius der vesicula seminalis und mündet als ductus ejaculatorius am colliculus seminalis der urethra (No. 175).

197. Die Gefässe des Hodens bestehen aus der art. et vena spermatica interna. Beide Gefässe sind stark; die Arterie nimmt über dem Hoden einen viel gewundenen Verlauf; die Vene umspinnt mit einem Geflecht

*) δίδυμοι die Zwillinge, bildlich die Hoden. Epididymis masc., Genitiv epididymidis.

von Aesten (plexus pampiniformis) die Arterie. So bilden die Gefässe einen starken Strang, dem sich der nervus spermaticus internus zugesellt. Dieser Strang geht medial neben dem Kopf des Nebenhodens in den Hoden. Der breite Gefässstrang und der Nebenhodenkopf bilden zusammen eine dicke Masse über der extremitas capitata testis.

198. Das Hodengekröse (d. h. die tunica propria) hat, soweit es den Hoden umhüllt, nach keiner Seite Verbindungen. Vom dorsalen Hodenrand steigt das Gekröse, den Gefässstrang einhüllend, zum Nebenhoden auf und zwar so, dass sein mediales Blatt am Nebenhoden glatt vorbeigeht, während das laterale Blatt ihn umkreist. Daher hängt der Nebenhoden gewissermassen an der lateralen Seite des Gekröses, während er an dessen medialer Fläche nicht zu sehen ist. Das Gekröse verbindet somit den Nebenhoden in ganzer Länge mit dem Hoden und bildet (durch eine innere fibröse Schicht verstärkt) das Nebenhodenband, lig. epididymidis. Die Bucht zwischen Hoden und Nebenhoden an der lateralen Seite des Bandes heisst Nebenhodentasche.

199. Oberhalb des Nebenhodens bildet die Gekrösfalte (tunica propria) eine sagittal gestellte Platte mit einer medialen und einer lateralen Fläche, einem vorderen und einem hinteren Rand. Der hintere Rand steht mit der tunica communis in Verbindung und zwar von der cauda epididymidis ab bis zum annulus vaginalis. Der vordere Rand der Gekrösplatte ist frei; in ihm liegt der Gefässstrang. Der Samenleiter liegt caudal und zwar in einer secundären Falte, die sich von der medialen Seite der Gekrösplatte abzweigt. Es wird mithin der Samenleiter auf der medialen, der Nebenhoden auf der lateralen Seite der Gekrösplatte sichtbar.

200. [Zwischen den beiden Blättern der Gekrösfalte liegen viele glatte Muskelfasern, deren Gesammtheit auch als innerer Hodenmuskel cremaster internus, bezeichnet wird].

201. Der Samenstrang, funiculus spermaticus, besteht aus den oberhalb des Hodens liegenden Theilen der beiden tunicae sammt Inhalt. Die Beschaffenheit der tunica vaginalis communis ist bereits pg. 197 ff. ausführlich beschrieben. Der musc. cremaster, welcher sich ihrer Aussenfläche anlegt, reicht fleischig bis neben den Hoden selbst herab. Er liegt an der caudalen Fläche des Samenstranges und breitet sich abwärts zugleich über die ganze laterale Fläche aus (No. 110; Fig. pg. 249).

202. Die accessorischen Geschlechtsdrüsen sind bereits bei No. 176 ff. beschrieben.

Penis und Harnröhre.

203. Der penis (die Ruthe) besteht aus dem corpus cavernosum penis und dem Ruthenstück der Harnröhre, der pars cavernosa*) urethrae (vgl. No. 170).

204. Das corpus cavernosum penis besteht aus der weissglänzenden, sehr starken tunica albuginea, welche viele Septen ins Innere sendet, und aus dem das Innere füllenden Schwellgewebe, welches im leeren Zustande ein grauröthliches Aussehen hat. Bei Füllung mit Blut dehnt es sich in die Länge und Weite, und dadurch wird die tunica straff gespannt; ersteres bewirkt die Vergrösserung, letzteres die Versteifung des penis; der ganze Vorgang ist die Erection.

205. Das corpus cavernosum penis entsteht aus zwei Schenkeln, crura penis, welche sich am hinteren Rand der Sitzbeine befestigen. Sie lassen die Beckenfuge frei, reichen seitwärts aber bis gegen das tuber ischiadicum. Sie sind von je einem Muskel, musc. ischio-cavernosus, vollständig umhüllt und bilden mit dieser Hülle einen Körper von beträchtlicher Dicke, welcher grösstentheils vom musc. semimembranosus bedeckt wird und in einer Grube dieses Muskels liegt (vgl. pg. 177, No. 14).

206. Die beiden crura vereinen sich etwa eine Fingerbreite hinter der Beckenfuge (radix penis) und verschmelzen total. Aus der Verschmelzung geht das corpus penis hervor, ein seitlich zusammengedrückter Cylinder mit zwei hohen Seitenflächen und zwei schmalen dorsoventralen Flächen. An einer Schmalfläche (vgl. No. 217) bildet das corpus eine tiefe Rinne (sulcus urethralis) zur Aufnahme der Harnröhre. Diese Rinne und die Harnröhre wird überbrückt von transversalen rothen Muskelfasern, welche als musc. bulbo-cavernosus bezeichnet werden. Der Muskel beginnt als Fortsetzung des musc. urethralis schon zwischen den mm. ischio-cavernosi und reicht bis zum vorderen Ende des penis.

207. Das corpus cavernosum penis läuft, sich abflachend, in eine mehrere Centimeter lange, fingerförmige Spitze aus, an deren Grunde zwei kurze, Schraubenflügeln ähnliche, Seitenfortsätze stehen (apex penis).

208. Die Harnröhre ist in ganzer Länge ebenso in den Geschlechtsapparat wie in den Harnapparat gemeinsam eingeschaltet. Das Beckenstück nimmt gleich am Anfang die Samenleiter auf; die accessorischen Geschlechtsdrüsen schliessen sich ihm an. Das Beckenstück der Harnröhre ist bereits No. 170 ff. beschrieben worden. Dasselbe geht ohne

*) Der Name ist nicht bezeichnend, da auch das Beckenstück ein Schwellgewebe hat, s. No. 174.

beim Pferde, einen eigentlichen bulbus zu bilden (s. No. 179), in das Ruthenstück über.

209. Das Ruthenstück, pars cavernosa, ist enger als das Beckenstück. Es tritt zwischen den crura penis in die Harnröhrenrinne und läuft bis unter die Penisspitze. Die Schleimhaut der Harnröhre ist von einem dünnen, aber ausgebildeten Schwellgewebe umgeben (dessen Füllung das Lumen der Harnröhre aufbläht).

210. An der Spitze des penis verdickt sich das corpus cavernosum der Harnröhre zu einem mächtigen Knollen, der Eichel.

211. Die Eichel, glans penis, ist bei weitem ausdehnungsfähiger als das corpus penis selbst. Sie umfasst die Spitze des penis vollständig und schickt auf die der Harnröhre entgegengesetzte Fläche des penis noch einen kleinfingerlangen platten Fortsatz, an dessen Ende die Gefässe ein- und austreten. Ihre grösste Ausdehnung erreicht sie mit einem ringförmigen Wulst, corona glandis. Ihre abgeplattete Vorderfläche enthält eine Grube von der Grösse einer Fingerkuppe. In der Mitte derselben tritt das Schleimhautrohr der Harnröhre als ein etwa 2 cm langer Fortsatz frei aus dem Eichelschwellkörper hervor und mündet mit dem orificium externum nach aussen. Eichel und Harnröhrenfortsatz sind von der Vorhaut überzogen (s. No. 231). In der Eichelgrube sammelt sich oft verhärteter Schmutz an, der das orificium urethrae zusammendrücken kann.

212. Grössenverhältnisse: Der schlaffe Penis ist von der Wurzel bis zur Eichelgrube etwa 50 cm lang; der Umfang beträgt in der Mitte des corpus etwa 15 cm; derjenige der Eichel 12 cm. Bei voller Erection erreicht der penis eine Länge von 80 cm und darüber, wovon jedoch nur 30—45 cm bei der Begattung Verwendung finden können (d. h. aus dem Schlauch hervortreten). Die beträchtlichste Schwellung erfährt (erst während der Begattung) die Eichel, welche einen Durchmesser von über 12 cm, d. i. einen Umfang von 37,5 cm erlangt (corpus penis etwa halb soviel).

Lage des Penis.

213. Der penis zieht vom Damm her zwischen den Beinen (im Schenkelspalt) durch unter den Bauch, ist (im Gegensatz zum Menschen) an die Bauchdecken befestigt und reicht vorwärts bis dicht an den Nabel heran. Er hat infolge dieser Lage einen gekrümmten Verlauf.

214. Die Wurzel liegt im Beckenausgang zwischen den mm. semimembranosi am hinteren Rand des Beckenbodens (vergl. Damm pg. 255).

215. Unterhalb des Beckenbodens sind, wie schon No. 60 betont, die Einwärtszieher zusammengewachsen und erst unterhalb dieser etwa 5 cm dicken Muskelfuge trennen sich die Schenkel von einander (Schenkelspalt).

216. Der penis biegt sich von der Wurzel sofort abwärts, zieht erst bis zum Schenkelspalt herab und biegt dann vorwärts in diesen ein, um nunmehr eine horizontale (allerdings etwas schräge) Richtung anzunehmen.

217. Die Harnröhre tritt aus dem Becken über die Vereinigung der crura penis hinweg in die Harnröhrenrinne; dieselbe liegt daher an der Peniswurzel dorsal. Da sich der penis abwärts biegt, wird die dorsale Fläche zur hinteren; die Harnröhre ist also jetzt der Haut des Dammes zugekehrt. Indem endlich der penis im Schenkelspalt sich vorwärts umbiegt, wird aus der bisherigen hinteren Fläche jetzt die untere; die Harnröhre liegt somit fortab ventral. (Das Lageverhältniss der Harnröhre am penis ergiebt sich auch aus der Abbildung pg. 227.)

218. Da der weitaus längste Theil des penis horizontal und damit die Harnröhre ventral liegt, so bezeichnet man die der Harnröhrenrinne entgegengesetzte Fläche kurzweg als den Rücken (dorsum) des penis. Man muss aber wohl bedenken, dass am Damm das Lageverhältniss ein anderes ist.

219. Befestigungen: In seinem gekrümmten Verlauf ist der penis, abgesehen von der Haut, festgehalten durch die ligamenta suspensoria (ischio-cavernosa) und die fascia profunda penis.

220. Die ligg. suspensoria sind zwei kurze, starke, sehnig glänzende Bänder, welche aus der Verwachsung der Einwärtszieher (No. 215) entspringen und nahe der radix penis an das hier nach vorn gekehrte dorsum penis sich anheften.

221. Von den Bauchdecken (tunica flava) zweigt sich die fascia profunda penis ab, überzieht beide Seitenflächen des penis, soweit er der Bauchdecke unmittelbar anliegt, und schliesst unter der Harnröhre zusammen. (Das septum scroti schliesst hier an, vgl. No. 96 u. 99.)

222. Vom After her zieht der graue musc. retractor penis herab, schliesst sich der Harnröhrenfläche des penis an und reicht bis in die Vorhaut (s. No. 236). Der Muskel bildet einen fingerbreiten, bandartigen Streifen, ist zweitheilig, besteht aus grauer Musculatur und kommt vom suspensorium ani (vergl. No. 373 u. 374).

223. Vom After her zieht die Haut des Dammes (s. a. No. 389) herab und deckt den penis von hinten zu. Die Harnröhre liegt hier der Haut unmittelbar an und wird event. als Wulst sichtbar. Die Haut des

Dammes begleitet den penis zwischen die Schenkel und liegt ihm noch hier dicht an. Vor den Schenkeln bildet die Haut unter dem penis den Hodensack und umhüllt weiterhin nur locker seine ventrale Fläche. Das Vorderende des penis wird allseitig von der Haut umhüllt, was bei No. 225 ff. beschrieben wird.

224. Nachbarschaft: Der penis sammt Harnröhre liegt in dem (beim männlichen Pferde niedrigen) Beckenausgang unterhalb des Afters (s. auch Topographie des Dammes No. 382 ff.) zwischen den beiden mm. semimembranosi, welche seine crura grösstentheils bedecken. Er zieht unterhalb des Beckenbodens zwischen den beiden (unterhalb der Beckenfuge mit einander verwachsenen) mm. graciles hindurch. Vor denselben liegt er zwischen den beiden äusseren Leistenringen, hat hier die Samenstränge neben sich und den Hodensack unter sich. Im übrigen ist er unter dem Bauch von reichlichem (verfettetem) Bindegewebe umgeben, in welchem dicke Venen (s. pg. 240) und die lymphoglandulae inguinales superficiales liegen (lg. profundae s. No. 305, 6). Auch bildet die fascia superficialis des Bauches noch eine lockere Hülle um ihn. Der vordere Theil des penis ist ganz von einem Hautbeutel, dem Schlauch und der Vorhaut, umhüllt.

Vorhaut und Schlauch.

225. Der menschliche penis hat oberhalb des Hodensackes nabelwärts keine Verbindung mit dem Bauche, hängt vielmehr frei und allseitig von Haut umhüllt herab. Der Hautüberzug stülpt sich um die Eichel ein und bildet die Vorhaut (praeputium), von der noch zu sprechen sein wird.

226. Es ist ohne weiteres klar, dass diese Situation für die Begattung der Thiere ungeeignet wäre. Bei Thieren ist denn auch der penis vor dem Hodensack an den Bauchdecken fixirt und nabelwärts gerichtet.

227. Diese Lage an den Bauchdecken bedingt, dass der penis in ein anderes Verhältniss zur Haut tritt als beim Menschen. Die Vorhaut ist ganz ebenso wie beim Menschen gebildet, aber ausserdem ist noch ein besonderer Hautbeutel vorhanden, den die Haut des Bauches durch Einstülpung von vornher bildet und in den das vordere Stück des penis von hinten her eingeschoben ist. Dieser Beutel heisst der Schlauch (bursa penis). Den Schlauch mit der Vorhaut zu identificiren, ist unzulässig, denn die Vorhaut entspricht genau der des Menschen, der Schlauch tritt hinzu.

228. Zum Verständniss gehe man von der Vorstellung des menschlichen penis aus und wähle als Ausgangspunkt der Betrachtung die Harnröhrenmündung: Von der Harnröhrenmündung ab wird beim Menschen der Ueberzug der Eichel gebildet durch eine ganz fest und innig anliegende schleimhautähnliche Hautplatte. Dieselbe erstreckt sich über den Eichelrand hinweg auf das corpus penis, schlägt sich hier um (die Umschlaglinie bildet einen Ring), kehrt der Eichel nunmehr die Epithelfläche zu, zieht nochmals über die Eichel (selbstverständlich ohne Verbindung mit derselben) bis gegen die Harnröhrenmündung, schlägt sich hier wieder um, nimmt den Character der äusseren Haut an und geht nunmehr glatt über den ganzen penis, soweit derselbe frei am Körper liegt, also bis zu Hodensack und Leistenfurchen. Sie liegt dabei dem penis so lose an, dass sie dessen Ausdehnung bei der Erection nicht hindert.

229. Es liegen also an der Eichel drei Hautschichten einander gegenüber: Der Ueberzug der Eichel und die beiden äusseren mit der Eichel nicht verbundenen Schichten. Den Umbiegungsring, in dem letztere beiden Schichten in einander übergehen, wollen wir den Vorhautring, annulus praeputialis, nennen. Innerhalb des Vorhautringes wird die Eichel selbst sichtbar. Diese beiden äusseren Schichten bilden also einfach eine hülsenförmige Hautfaltung, welche sich bei der Verlängerung des Penis durch die Erection verstreicht. Die Eichel tritt dann aus dem Vorhautring hervor und zieht die innere Schicht nach sich. Diese legt sich dem verlängerten penis dann einfach an als Fortsetzung der äusseren Schicht, wobei der Vorhautring vollkommen verschwindet. Das Vorhandensein der ganzen Vorhautfalte ist eben darin begründet, dass die Länge des penis veränderlich ist, seine Hauthülse für den erigirten penis reichen muss und sich daher bei seiner Retraction einfaltet.

230. Uebrigens gelangt bei der Begattung der ganze penis, soweit er frei vor dem Hodensack liegt, zur Verwendung.

231. Beim Pferde ist die Vorhaut, praeputium, genau wie beim Menschen gebildet. Von der Harnröhrenmündung aus überzieht sie den Harnröhrenfortsatz und die Eichel. Der Ueberzug (pg. 224, Fig. 22, e) reicht, von der vorderen Eichelfläche aus gemessen, etwa eine Kleinfingerlänge weit auf den (schlaffen) penis. Dann biegt sie sich um (ersterer Umbiegungsring) und geht als lose Hülse rings um die Eichel nabelwärts (Fig. 22, d), biegt sich wieder um und bildet nun den Vorhautring, annulus praeputialis (siehe Fig. 22). Von diesem zieht sie wie beim Menschen beckenwärts, den penis lose umhüllend (Fig. 22, c).

232. Nun beginnt aber der Unterschied. Beim Menschen umhüllt die Haut den ganzen vor dem Hodensack liegenden, d. h. freien Theil des penis und geht von dessen Grunde glatt in die Umgebung über. Beim Pferde dagegen umgiebt diese weit lose Hauthülse nur ein kurzes Stück des (schlaffen) penis. Dieses Stück ist, wenn man den penis aus dem Schlauch hervorzieht, etwa 15 cm lang. Ist der penis jedoch, wie auf Fig. 22, in natürlicher Lage, in Schlauch und Vorhaut zurückgezogen, so bleibt diese Hauthülse sogar auf die Eichel beschränkt

und setzt sich überhaupt nicht auf das corpus penis fort. Dann biegt sie sich nochmals um und läuft wieder hülsenförmig vorwärts. Diese äussere Hülse (Fig. 22, b) ist der dem Menschen fehlende Schlauch, durch welcher der penis nabelwärts an den Bauchdecken fixirt wird. Die Hülse reicht bis dicht hinter den Nabel und endet hier mit einer Oeffnung, dem Schlaucheingang.

333. Vom Schlaucheingang setzt sich die Haut dorsal einfach vorwärts auf die Bauchdecken fort. Ventral und seitlich dagegen biegt sie nochmals beckenwärts um und verbreitet sich nunmehr flächenhaft am Bauch und gegen den Hodensack.

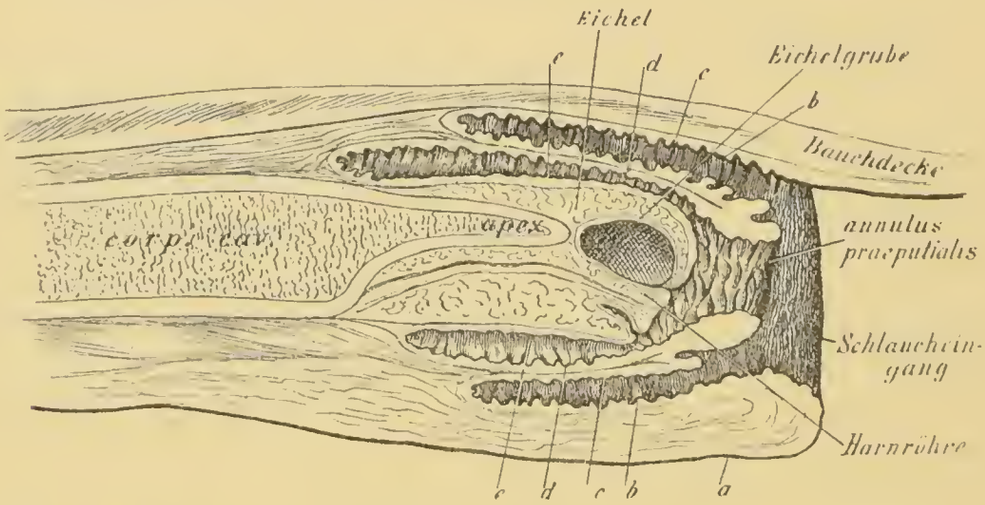

Fig. 22. Penis in Schlauch und Vorhaut zurückgezogen.
Skizze nach der Natur in halber Grösse.
Aussenschicht des Schlauches; b innere Schicht des Schlauches; c äussere Schicht der Vorhaut; d innere Schicht der Vorhaut; e Eichelschleimhaut.

234. Der vordere Theil des penis liegt also in einer horizontalen Hautröhre, dem Schlauch, der dem Menschen fehlt. Dieser Schlauch besteht an Unter- und Seitenflächen des penis aus zwei Schichten Die äussere Schicht (Fig. 22, a) geht in die Haut der Umgebung über, die innere Schicht (Fig. 22, b) kehrt ihre Haarfläche dem penis zu und geht im Hintergrunde des Schlauches in die Haut des penis über. Dorsal vom penis ist nur die innere Schicht des Schlauches vorhanden, weil deren subcutane Fläche sich der Bauchdecke direkt anlegt.

235. Der penis selbst besitzt, wie beim Menschen, um die Eichel eine doppelschichtige Hülse, die Vorhaut. Die äussere Schicht (c) ist dem Schlauche zugekehrt, die innere Schicht (d) der Eichel, in deren unmittelbaren Ueberzug (e) sie übergeht. Der ringförmige Uebergang der äusseren in die innere Schicht, der annulus praeputialis. bildet beim Pferde einen dicken Wulst.

236. Der musc. retractor penis (No. 222), welcher die Harnröhre

begleitete, erstreckt sich zwischen Harnröhre und Haut bis in den annulus praeputialis, in dem er sich an die Haut anheftet. Bei eintretender Erschlaffung des penis zieht er diesen in den Schlauch zurück.

237. Die äussere Schicht der Vorhaut (c) setzt sich nicht auf dem corpus penis bis zum Hodensack (wie bei Menschen) fort, sondern biegt von ihm ab und geht in die Innenschicht des Schlauches über. Diese Hautumbiegung bildet zugleich den Hintergrund der Schlauchhöhle.

238. Wenn man den penis samt Vorhaut aus dem Schlauch hervorzieht, so sieht man (wie bei 232 gesagt) ein etwa 15 cm langes Stück von der Fortsetzung der äusseren Vorhautschicht umhüllt; dieses Stück zeigt dann ganz dasselbe Verhältnis seiner Hüllen, wie beim Menschen.

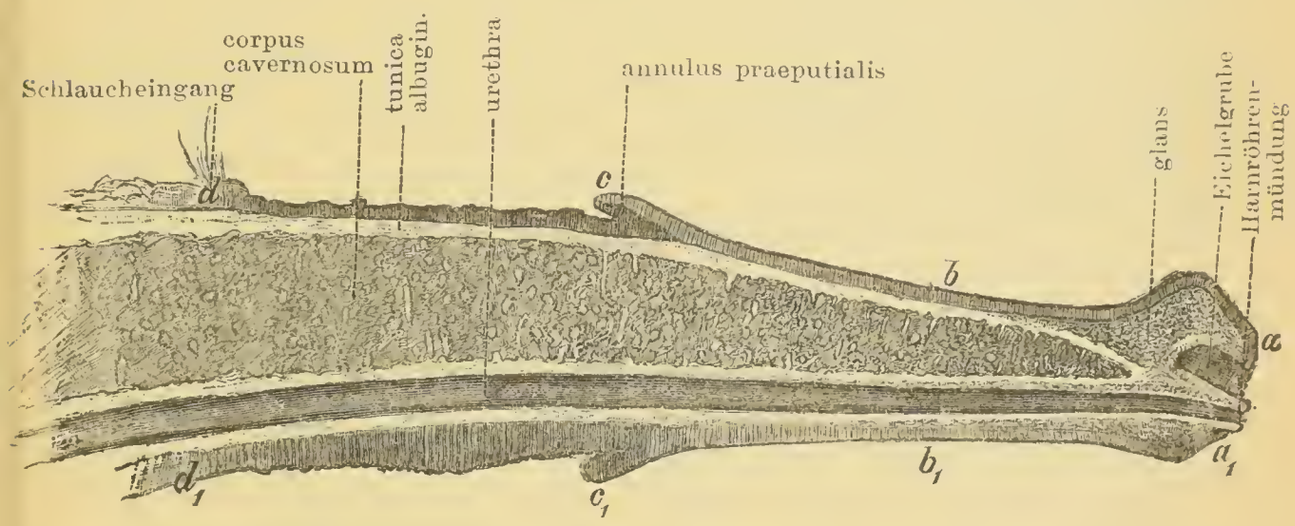

Fig. 23. Sagittalschnitt durch den erigirten penis (nach Gefrierpräparat, stark verkleinert).

239. Der erigirte penis tritt nicht bloss aus dem Schlauche, sondern seine Eichel tritt auch aus dem annulus praeputialis hervor. Dieser wird dadurch auf den penis zurückgestreift. Es legt sich dabei vor dem annulus die innere und hinter ihm die äussere Vorhautschicht dem corpus penis an; der annulus präputialis selbst wird dabei schliesslich verstrichen. Bei weiterer Verlängerung des penis wird dann auch noch die Innenschicht des Schlauches mit dem penis vorgestülpt.

240. Das durch Verlängerung des penis aus dem Schlaucheingang hervorgetretene Ruthenstück erhält also eine einfache, glatt anliegende Hauthülse, welche, wie obige Figur zeigt, aus folgenden Theilen besteht: Vorn aus der Eichelschleimhaut (bis b), dann aus der Innenschicht der Vorhaut (bis c), welche an dem (verstrichenen) Vorhautring (c) in die Aussenschicht der Vorhaut übergeht, an die sich endlich (bis d) die ehemalige Innenschicht des Schlauches als Fortsetzung anschliesst.

Gefässe und Nerven des Penis.

241. Das corpus cavernosum penis und die Harnröhre werden von nicht weniger als 3 verschiedenen Arterien versorgt, von der pudenda interna, obturatoria und pudenda externa. Der penis hat also im Ganzen (beiderseitig) 6 Zuflüsse (vgl. No. 303).

242. Die art. pudenda interna verläuft an der dorsalen Fläche des Beckenbodens, schliesslich am levator ani, entlang, giebt die art. perinei ab und geht in die Harnröhre zwischen den crura penis, d. h. an die Stelle, wo sich bei anderen Thieren der bulbus urethrae bildet. Sie heisst art. bulbi urethrae (s. bulbosa), füllt den Harnröhrenschwellkörper und damit auch die Eichel (vgl. No. 396).

243. Die art. obturatoria verläuft an der ventralen Fläche des Beckenbodens (lateral vom adductor) und schickt ihr Ende unterhalb des arcus pubis durch den m. ischio-cavernosus in das crus penis. Sie versorgt das Schwellgewebe des penis von der Wurzel her und führt den Namen art. profunda penis.

244. Die art. pudenda externa geht durch den äusseren Leistenring (No. 92) und theilt sich, ehe sie den penis erreicht, in ihre Aeste. Sie giebt zwei Büschel Zweige ab, welche zerstreut in das corpus cavernosum penis eindringen, als dessen Hauptarterie die pudenda externa erscheint. Die caudalen Aeste erstrecken sich bis gegen die Peniswurzel. Von den vorderen Aesten läuft einer bis in den dorsalen Fortsatz des Eichelschwellkörpers und wird zur arteria glandis. (Dieselbe bildet jedoch nicht den alleinigen Zufluss der Eichel, da diese auch vom Schwellkörper der Harnröhre aus Blut empfängt.)

245. Eine am dorsum penis entlang laufende art. dorsalis penis existirt nicht. Wohl aber bilden sich am dorsum penis jederseits Anastomosen zwischen allen drei Arterien aus, eine zwischen pudenda interna und obturatoria (constant) an der Wurzel und eine zwischen obturatoria und pudenda externa (nicht immer vorhanden). Im übrigen lässt die Fig. 24 die Anordnung der Gefässe erkennen.

246. Die Venen bilden vor allem ein dichtes Netz zwischen dorsum penis und Bauchdecken, welches aus 4 Hauptstämmen (mit Klappen) mit zahlreichen Anastamosen besteht und häufig Thromben enthält. Die Stämme dieses Netzes kommen aus dem Ende des dorsalen Fortsatzes des Eichelschwellkörpers (No. 211) und führen den Hauptabfluss des Eichelblutes. Aus diesen Venen entstehen die venae pudendae externae. Mit der art. pud[illegible] Vene geht eine schwache Venenba[illegible] durch den Leis[illegible]ring der pudenda ext[illegible]r geht nicht

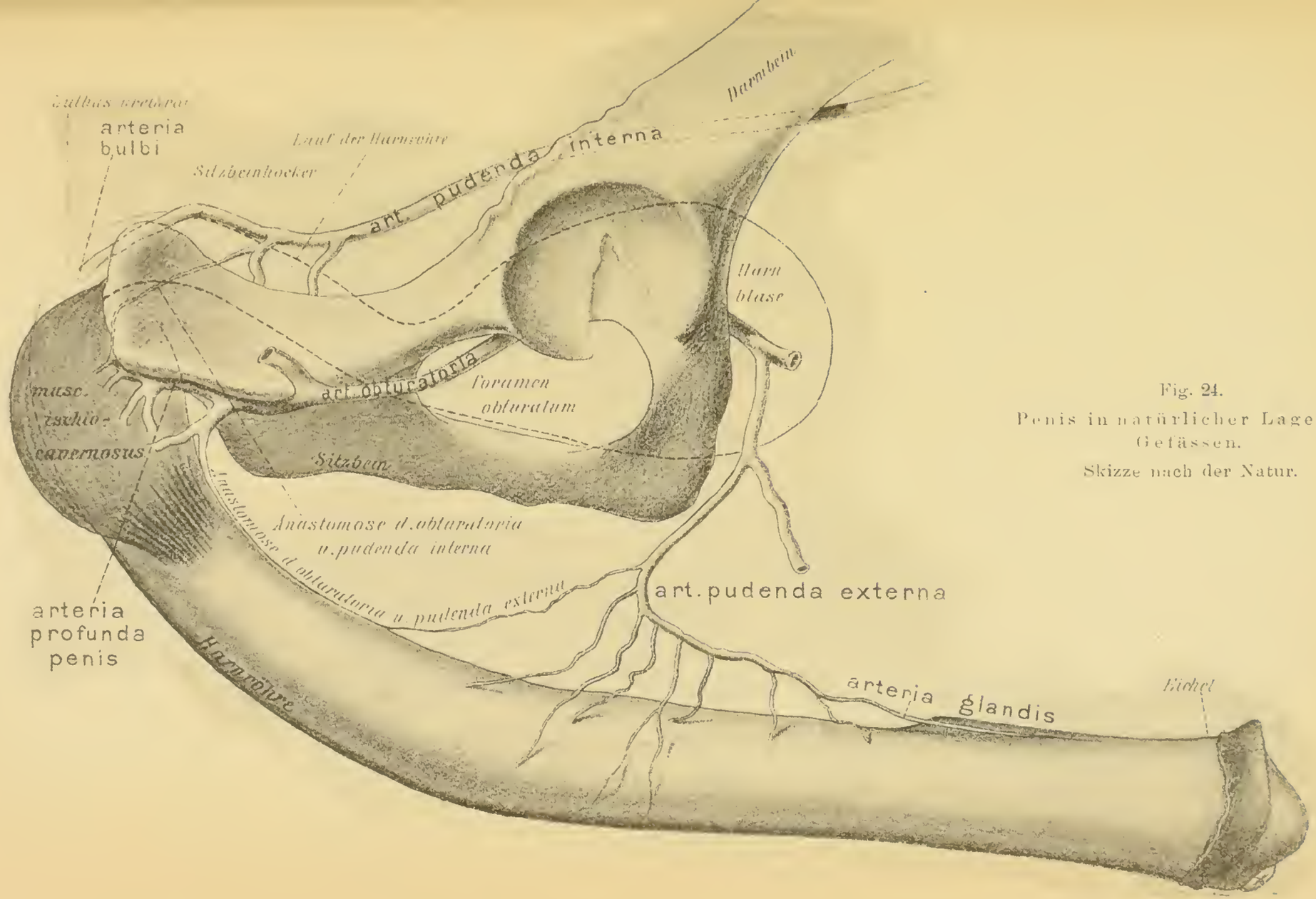

Fig. 24.

Penis in natürlicher Lage mit Gefässen.

Skizze nach der Natur.

durch den Leistenkanal, sondern bahnt sich in der Fuge der Einwärtszieher hinter dem m. pectineus einen Weg zum Schenkelkanal. Diese beiderseitigen Stämme der pudenda sind durch eine mächtige Queranastomose verbunden. Von dieser können variable Anastomosen ausgehen, namentlich zur saphena. Constant aber gehen aus der Queranastomose Venenäste in der Muskelfuge bis unter die mm. ischio-cavernosi und durch diese zur vena obturatoria (die an der ventralen Fläche des Sitzbeines liegt). Endlich ist auch die art. bulbi von einem Ast der vena pudenda interna begleitet. Der Hauptabfluss geht in das dorsale Venennetz. Dieses wird während der Begattung, einfach in Folge der Stellung des Hengstes, comprimirt und desshalb erreicht namentlich die Erection der Eichel erst während der Begattung ihre Höhe. (Die mm. ischio-cavernosi können die Compression nicht bewirken, da der Hauptabfluss, die pudenda ext., gar nicht in ihrem Bereich liegt).

247. Die Nerven des penis stammen von den nn. pudendi interni und gehen fast ausschliesslich in die Eichelhaut. Der n. pudendus internus begleitet die gleichnamige Arterie. Während aber diese in den bulbus urethrae geht (No. 242), trennt sich der Nerv von ihr. Er geht zwischen Knochenrand und musc. ischio-cavernosus durch und hinter die Beckenfuge, tritt hier durch die Lücke zwischen beiden crura hindurch auf das dorsum penis und kommt jetzt in die Nachbarschaft der art. obturatoria (No. 396). Von der Peniswurzel aus verlaufen dann die beiden pudendi als nn. dorsales penis bis in die Eichel, in deren Haut sie sich verbreiten.

248. Wenn das Pferd zur Section auf dem Rücken liegt und man den penis von den Bauchdecken und von der Einwärtszieherfuge gelöst hat, so sieht man an seiner Wurzel die nn. dorsales penis hervortreten. Gefässe, die hier etwa freigelegt werden, gehören der obturatoria an, die an der (jetzt aufwärts gekehrten) ventralen Fläche des Beckenbodens verläuft. Die pudenda interna und neben ihr wieder den Nervenstamm sieht man erst nach Spaltung der Beckenfuge im Inneren der Beckenhöhle am hinteren Rand des musc. levator ani auftauchen.

IV. Abschnitt.

Topographische Beschreibung des weiblichen Urogenital-Apparates.

249. Die Form der Beckenhöhle, welche bei der Stute als Geburtsweg eine besondere Bedeutung erlangt, ist im allgemeinen dadurch

characterisirt, dass alle Maasse grösser, namentlich die Höhendurchmesser viel beträchtlicher sind, als beim Hengste, und dass ferner alle Knochenvorsprünge etc. eingeebnet und alles nach der Beckenhöhle zu concav ist. Namentlich bildet der Beckeneingang fast einen Kreis und der pecten ist erheblich ausgehöhlt (beim Hengst beulig verdickt). Vergleiche übrigens No. 17 ff.

250. Die Topographie der Lende zeigt keine Besonderheiten ausser der, dass von dem die Lendenmuskeln überziehenden peritonaeum eine lange sagittale Bauchfellfalte sich abzweigt, deren freier Vorderrand links 5 cm (rechts etwas weiter) hinter der Niere liegt, während sie caudal im intraperitonaealen Raum der Beckenhöhle verschwindet. Diese Falte ist das breite Mutterband, lig. latum, (s. No. 260) und trägt den Genitaltractus.

251. Die Nieren, Harnleiter und Harnblase verhalten sich ganz wie beim männlichen Pferde (vgl. pg. 203 ff.). Der Harnleiter verläuft zwischen den dorsalen Rändern der Blätter des lig. latum. Der hintere Theil der Harnblase, dorsal etwa $^1/_3$, ventral die Hälfte, liegt retroperitonaeal (vgl. No. 164).

252. Die Harnröhre, urethra feminina, ist ganz eigenartig. Sie besteht nur aus einem Beckenstück und auch dieses erreicht nicht den hinteren Rand des Beckenbodens, sondern mündet ca. 12 cm vor demselben in die untere Wand der Scheide. Die Mündung ist später (No. 280) zu beschreiben.

253. Die ganze Harnröhre ist nur einige Centimeter lang. Die Entfernung von der Harnleitermündung bis zur Harnröhrenmündung beträgt nur etwa 6 cm. Das orificium externum urethrae lässt bequem einen Finger passiren.

254. Die Harnleitermündungen, das trigonum vesicae und der annulus urethralis zeigen keine Besonderheiten. Es fehlen aber der Harnröhrenschleimhaut natürlich der colliculus seminalis und die sonstigen Einmündungen der accessorischen Geschlechtsdrüsen, da solche nur dem männlichen Geschlecht zukommen (vgl. No. 163 u. 175).

255. Die Harnröhre besitzt an der Aussenfläche ihrer Schleimhaut kein corpus cavernosum, jedoch eine von der Harnblase sich fortsetzende Muskelschicht und einen willkürlichen Schliessmuskel, musc. urethralis, der mit dem constrictor vestibuli (No. 284) in Zusammenhang tritt.

256. Die Nachbarschaft der weiblichen Harnblase ist natürlich eine andere, als beim männlichen Pferde. Statt der die Samenleiter einschliessenden plica supravesicalis liegt über der Harnblase die Gebärmutter. Diese Nachbarschaft wird bei No. 266, 285 und 379 besprochen.

257. Die Genitalorgane liegen in fortlaufender Reihe hintereinander. Der Genitaltractus ist im vorderen Theil paarig, im caudalen Theil unpaarig. Er besteht aus Eierstöcken, Eileitern, Gebärmutterhörnern (paariger Theil), Gebärmutter-Körper und -Hals (unpaarig), Scheide und Scham (unpaarig). Gebärmutter und Scheide bilden, äusserlich betrachtet, eine fortlaufende Röhre und werden desshalb unter dem Namen Genitalschlauch zusammengefasst.

258. Der paarige Theil des Genitaltractus liegt in der Bauchhöhle, der unpaarige in der Beckenhöhle und zwar die Gebärmutter im intraperitonaealen Raum, die Scheide dagegen grösstentheils in der retroperitonaealen Abtheilung.

259. Soweit der Genitaltractus hiernach vom Bauchfell umschlossen ist, hängt er an einem einheitlichen dorsalen Gekröse, welches von der Lende in dem Dach der Beckenhöhle entspringt.

Das Gekröse des Genitaltractus.

260. Das Gekröse des Genitaltractus zerfällt in mesovarium, mesosalpinx und mesometrium, die jederseits eine fortlaufende Bauchfellfalte, das ligamentum latum uteri oder das breite Mutterband, bilden.

261. Der freie Vorderrand desselben liegt links etwa 5 cm, rechts etwas weiter, hinter der Niere. Caudal verliert sich das Band in dem Hintergrund der intraperitonaealen Beckenhöhle. Die Ursprungslinien beider Bänder liegen unter der Lende je etwa 6 cm neben der Mittellinie. Beide laufen sich parallel und gehen, immer etwa 12 cm von einander entfernt, durch den Beckeneingang auf das Beckendach über. Die von diesen langen Linien herabreichenden Bänder nehmen den Mastdarm zwischen sich.

262. Unter der Lende verläuft jederseits der Harnleiter in der Ursprungslinie des lig. latum, sodass er zwischen dessen Blätter zu liegen kommt.

263. Das mesovarium geht an den Eierstock und bildet den vordersten Theil des Genitalgekröses; es wird sammt den eingeschlossenen Gefässen auch als lig. suspensorium ovarii bezeichnet. Zwischen dem Eierstock und der Spitze des Gebärmutterhornes erfährt es gewissermassen von unten her eine Einstülpung, wodurch es in zwei (doppelblättrige) Falten gelegt wird, welche eine Bucht, die Eierstockstasche (bursa ovarica) zwischen sich haben. Die laterale Falte enthält den Eileiter (tuba uterina) bildet also das mesosalpinx (salpinx =

tuba) und heisst auch plica tubaria. Die mediale Falte heisst ligamentum ovarii proprium.

264. Von der Spitze des Gebärmutterhornes ab umhüllt das lig. latum als mesometrium*) zunächst jederseits für sich das Uterushorn. Mit diesem geht das Band auf den Seitenrand des Uteruskörpers über, der an beiden Bändern zugleich aufgehängt ist und dessen serösen Ueberzug somit beide gemeinsam liefern. Letzterer erstreckt sich auch noch etwa 5 cm weit auf die Scheide. Im Hintergrunde des intraperitonaealen Raumes der Beckenhöhle gehen die beiden Blätter jedes Bandes aus einander; das laterale Blatt geht transversal nach der Seitenwand des Beckens, abwärts bis zum Seitenband der Harnblase: das mediale fliesst transversal mit dem der anderen Seite zusammen und schliesst zugleich an den Mastdarm an. Von der ventralen Fläche der Gebärmutter schlägt sich das perimetrium abwärts auf die Harnblase um.

265. Auf diese Weise wird der transversale Abschluss des Peritonaealsackes (vergl. No. 166) gebildet, hinter welchem der retroperitonaeale Raum der Beckenhöhle und darin die Scheide liegt.

266. Die intraperitonaeale Abtheilung (etwa 2 Drittel der ganzen Länge) der Beckenhöhle zerfällt zugleich in mehrere über einander liegende Buchten. Der Raum zwischen Beckendach und Gebärmutter, welcher beiderseits von den ligamenta lata abgeschlossen ist und den Mastdarm beherbergt, heisst excavatio recto-uterina (cavum Douglasi). Der Raum, welcher zwischen Gebärmutter und Harnblase, seitwärts aber zwischen lig. latum und Seitenband der Harnblase liegt, heisst excavatio vesico-uterina. Endlich bleibt noch ein dritter Raum, welcher ventral vom Beckenboden, dorsal von der Harnblase und ihren Seitenbändern begrenzt ist, jedoch keinen besonderen Namen hat (vgl. No. 375 ff.).

267. Beim männlichen Pferde heisst der ganze oberhalb der Harnblase und ihrer Seitenbänder liegende Raum excavatio recto-vesicalis. Derselbe entspricht also der exc. recto-uterina und vesico-uterina. Die Abgrenzung zwischen letzteren beiden ist aber auch beim männlichen Pferde angedeutet durch die plica supravesicalis (No. 167).

268. Die plica supravesicalis entspricht nach Lage und Inhalt durchaus dem perimetrium. Sie liegt zwischen Mastdarm und Harnblase wie die Gebärmutter und sie enthält sogar einen Rest der Gebärmutteranlage, die sich auch

*) μήτρα griech. die Gebärmutter. Perimetrium ist der die Gebärmutter einhüllende Theil des mesometrium. Parametrium heisst die Gesammtmasse des Bindegewebes zwischen den beiden serösen Blättern des mesometrium sowie im retroperitonaealen Raum in der Umgebung der Scheide. Metritis die Gebärmutterentzündung. Metroperitonitis Entzündung des Bauchfells um die Gebärmutter.

beim männlichen Foetus in Form der Müllerschen Gänge entwickelt und dann wieder zurückbildet. Dieser foetale Rest heisst uterus masculinus und findet sich als dünnes medianes Wülstchen zwischen den Samenleitern hinten in der plica supravesicalis, die sich somit einfach als das leer gebliebene Futteral der unentwickelt gebliebenen Gebärmutter darstellt (vgl. pg. 216, Anm.).

Eierstock und Eileiter.

269. Der Eierstock, ovarium, liegt hinter der Niere und hat ungefähr die Form und Grösse eines kleineren oder grösseren Eies.

270. Die Gestalt war ursprünglich eine etwas andere, als sie sich im fertigen Zustande zeigt, und zwar folgende: Der dorsale Rand des Eierstockes ist befestigt am mesovarium und heisst daher margo mesovaricus. Der gegenüberliegende Rand ist frei, margo liber. An das Vorderende des Eierstocks setzt sich der Eileiter (s. No. 274) an; dasselbe wird daher extremitas tubaria genannt. Das hintere Ende, extremitas uterina ist dem uterus zugekehrt und an ihm befestigt sich das lig. ovarii proprium.

271. Vom margo mesovaricus aus überzieht das Bauchfell das ovarium bis gegen den margo liber. Hier aber hat der Bauchfellüberzug gewissermassen eine Lücke. Diese Lücke ist ausgefüllt von einer freien Epithelfläche, der Keimplatte.

272. Die Keimplatte ist anfänglich stark convex; sie steht vorn mit dem Eileiteransatz in Verbindung. Vor der Geburt oder bald nachher fängt nun, speciell bei der Stute, der Eierstock an, sich so zusammenzukrümmen, dass die convexe Keimplatte sich einbiegt. Schliesslich wird die Keimplatte zu einer engen Grube, deren Wände sie bildet, zusammengezogen. Diese Grube heisst Ovulationsgrube, weil nur hier die Eier austreten können. Durch die Einkrümmung rücken zugleich Eileiter-Ende und Uterus-Ende des Eierstocks nahe an einander und der margo mesovaricus wird stark convex.

273. Nach Vollzug dieser Veränderungen liegt der margo mesovaricus dorsomedial. Die aus der Zusammenziehung des margo liber entstandene Ovulationsgrube bildet fast das Centrum der lateralen Fläche des Eierstockes. Die Eileiterfalte setzt sich vor und über der Grube an den Eierstock, das Eierstocksband (lig. ov. proprium) hinter und unter der Grube (vgl. No. 263). Die Ansätze der beiden Falten liegen also jetzt dicht neben einander an der lateralen Fläche des Eierstockes. Die zwischen den Falten befindliche Eierstockstasche öffnet sich ventral und etwas lateral und führt vorn zu der Ovulations-

grube. In der Eileiterfalte liegt der Eileiter, der sich somit dorsonasal von der Grube an den Eierstock befestigt.

274. Der Eileiter, tuba uterina (Falloppii), ist eine in der Eileiterfalte geschlängelt verlaufene Röhre. Nach der Gebärmutter hin wird der Eileiter enger und mündet in die Spitze des Gebärmutterhornes. Nach dem Eierstock hin erweitert sich der Eileiter beträchtlich und öffnet sich vor der Ovulationsgrube mit einer freien Mündung, dem ostium abdominale. Um diese Oeffnung herum ist die bisher röhrenförmige Schleimhaut gewissermassen aufgeschlitzt und zu einer Platte mit gefranstem Rande ausgebreitet, während ihre submucöse Fläche mit dem Bauchfell verwächst. Diese Franzen, fimbriae tubae, verbinden sich z. Th. mit dem Eierstock (fimbriae ovaricae) vor der Ovulationsgrube und die ganze Platte legt sich dadurch der Ovulationsgrube auf. Schlägt man sie von der Grube zurück, so findet man in ihrer Mitte die Eileitermündung.

Gebärmutter und Scheide.

Gestalt.

275. Die Gebärmutter, der uterus, besteht aus den beiden Hörnern, dem aus deren caudaler Vereinigung hervorgehenden Körper und aus der cervix, dem Gebärmutterhals, der das conische, verjüngte Ende der ganzen Gebärmutter darstellt. Die cervix ist von aussen nicht sichtbar, da sie von der Scheide umfasst wird.

276. Die Gebärmutterwand besteht aus einer Muskelhaut und einer Schleimhaut und ist an ihrer ganzen Aussenfläche (also excl. der cervix) von dem Bauchfell (perimetrium, No. 264) überzogen. Die Wand der Gebärmutter ist ziemlich derb und 4—5 mm stark, wovon 2 mm auf die Schleimhaut kommen.

277. Die Gebärmutter verändert Form, Grösse und Beschaffenheit bei der Gravidität. Im Folgenden wird von der leeren Gebärmutter gesprochen.

278. Der Gebärmutterkörper, corpus uteri, ist handlang (im Mittel 15 cm), aber der weiteste Theil (aufgeblasen fast 10 cm Durchmesser). Die aus dem Vorderende des Körpers hervorgehenden Hörner, cornua uteri, sind halb so weit, aber länger (in der Krümmung gemessen 25 cm). Sie divergiren und jedes bildet für sich einen leichten Bogen, dessen Concavität dorsal liegt.

279. Die cervix uteri stellt einen derben, bei der Stute jedoch sehr kurzen, nur etwa 4 cm langen Cylinder dar. Die circuläre Muskel-

schicht der Wand ist stärker, als am Gebärmutterkörper (bis 5 mm), die Schleimhaut ist in Längsfalten gelegt. Der Hohlraum dieses Cylinders heisst der canalis cervīcis, sein Eingang von der Gebärmutterhöhle aus orificium uteri internum, seine Mündung in die Scheide orificium uteri externum (innerer und äusserer Muttermund). Der Cervicalkanal ist sammt seinen Mündungen hermetisch geschlossen.*) Die Scheide umfasst (siehe unten) die ganze kurze cervix uteri (so dass von einer besonderen pars vaginalis cervicis bei der Stute nicht gesprochen werden kann).

280. Die Scheide, vagina, das weibliche Begattungsorgan, besteht aus einer vorderen Abtheilung, der eigentlichen vagina, und einer hinteren, welche als vestibulum vaginae bezeichnet wird. Das vestibulum öffnet sich im Beckenausgang unter dem After mit der Scham, vulva (No. 296), nach aussen. Die vordere Grenze des vestibulum wird bezeichnet durch die Einmündung der Harnröhre. Im übrigen bilden beide Abtheilungen der vagina einen einfachen Schlauch. Die Länge desselben beträgt in natürlicher Lage etwa 20 cm. Davon kommen auf das vestibulum etwa 12 cm, also reichlich die Hälfte. Die Harnröhrenmündung ist also von der Schamöffnung ebenfalls etwa 12 cm entfernt. Die Scheide lässt sich aber beträchtlich in die Länge dehnen, was auch bei der Begattung geschieht und dann misst sie bis 30 cm, wovon $^3/_5$ auf die eigentliche Scheide kommen. Auch die Weite ist veränderlich: der Durchmesser in Dehnung beträgt etwa 12 cm (s. penis No. 212).

281. Die Wand ist, wie ihre Dehnungsfähigkeit zeigt, dünn: sie besteht aus einer Schleimhaut, einer Muskelschicht und einer Bindegewebshülle. Nur das Vorderende der Scheide erhält noch einen Bauchfellüberzug. Derselbe erstreckt sich dorsal etwa 5 cm weit auf die Scheide und ventral etwa 4 cm.

282. Die Scheide setzt sich an die Aussenfläche des uterus derartig an, dass, von aussen betrachtet, eine Grenze zwischen Gebärmutter und Scheide nicht auffällt (wenn sie auch an der Wandbeschaffenheit festzustellen ist) und beide einen fortlaufenden Schlauch darstellen. Auf diese Weise wird bei der Stute die ganze cervix uteri von der Scheide umfasst und liegt in deren lumen. Der über der cervix liegende Theil der Scheidenwand heisst das Scheidengewölbe, fornix vaginae.

283. Das vestibulum vaginae hat seiner Entwicklung nach eine besondere Stellung (es geht aus dem sinus urogenitalis hervor). In Form und Weite unterscheidet es sich nicht von der eigentlichen

*) Er öffnet sich nur bei der Brunst und bei der Geburt.

vagina. Auf der Grenze zwischen beiden mündet jedoch (No. 280) die Harnröhre in die ventrale Fläche. In ihr Lumen kann man bequem einen Finger einführen. Ueber ihrer Mündung, orificium externum urethrae, spannt sich eine transversale Schleimhautklappe aus, der Hymen, die jedoch nur bei Fohlenstuten erhalten ist.

284. Die Wand des vestibulum ist durch eine schwache rothe Muskellage verstärkt. Dies ist der musc. constrictor vestibuli, der sich an der Scham in den stärkeren constrictor cunni fortsetzt. Ausserdem ist der Aussenfläche der Vorhofswand ein Schwellkörper, der bulbus vestibuli, aufgelagert. Derselbe liegt etwa eine halbe Fingerlänge von der Scham entfernt und ist ein fingerlanges, vertical gestelltes, schotenförmiges Venennetz, in welches eine starke Arterie hineingeht. Die Scham wird bei No. 296 beschrieben.

Lage.

285. Der aus Scheide und Gebärmutter bestehende Genitalschlauch liegt mit Scheide und Gebärmutterkörper in der Beckenhöhle, mit den Hörnern in der Bauchhöhle. Von hier aus betrachtet sieht man nur den Gebärmutterkörper im intraperitonaealen Raum der Beckenhöhle. Ueber sich hat er den Mastdarm (in der excavatio recto-uterina No. 266), unter sich die Harnblase. Soweit daneben noch freier Raum in den Excavationen übrig bleibt, wird er von Darmschlingen (s. No. 168) erfüllt.

286. Die Gebärmutterhörner ziehen vom Gebärmutterkörper aus durch den Beckeneingang in die Lendengegend der Bauchhöhle hinein und finden zwischen den Därmen Platz. Ihre Vorderenden krümmen sich aufwärts und nähern sich bis auf ca. 5 cm den Eierstöcken.

287. Die Verbindungen innerhalb der Peritonaealhöhle sind bereits (No. 264 ff.) beschrieben worden.

288. Die Scheide liegt fast ausschliesslich im retroperitonaealen Raum der Beckenhöhle. Der Bauchfellüberzug der Gebärmutter setzt sich auf die Scheidenwand noch etwa 5 cm weit fort.*) Man kann daher unter Durchbohrung des Scheidengewölbes in die Peritonaealhöhle gelangen, was practisch bedeutsam ist.

289. Im übrigen ist die Scheide von reichlichem, lockerem Bindegewebe umhüllt, das noch zum parametrium gerechnet werden kann.

*) An der ventralen Fläche ist der Bauchfellüberzug ein wenig kürzer; wesentlich ist der Unterschied nicht. Jedenfalls ragt die Scheide auch ventral noch in den Bauchfellsack hinein. Wenn man die Scheide vorwärts ausdehnt, so kann der Bauchfellüberzug sich natürlich auf einer etwas längeren Strecke anlegen.

Ueber sich hat sie den Mastdarm, unter sich den Blasenhals und die Harnröhre, resp. unter dem Vorhof nur den Beckenboden. Seitlich neben ihr liegen die Beckenwände (siehe Uebersicht über den Inhalt der Beckenhöhle No. 375 ff. u. 401 ff.).

Gefässe.

290. Die Gefässe des Genitaltractus treten, soweit die ligamenta lata reichen, zwischen deren Blättern an die Organe heran. Die Venen entsprechen den Arterien (vergl. No. 303).

291. Der Eierstock bekommt ein starkes Gefäss (art. ovarica) von der art. spermatica interna, welche von der aorta her unter der Lendenmusculatur zwischen die Blätter des lig. latum eindringt. Dasselbe verläuft geschlängelt (Anfänger verwechseln es bisweilen mit dem Eileiter).

292. Die Gebärmutter erhält jederseits 3 Arterien, also im Ganzen 6 Zuflüsse. Ich bezeichne dieselben als vordere, mittlere und hintere Gebärmutter-Arterie. Die art. uterina anterior zweigt sich von der spermatica interna ab und geht in das Eierstocksende des Hornes. Zur art. uterina media wird die art. spermatica externa, welche beim weiblichen Thier sehr stark ist. Dieselbe entspringt unter der Lende aus dem Anfang der art. iliaca externa und tritt im lig. latum an das caudale Ende des Hornes, dicht vor dem Körper, heran.

293. Die ut. anterior und media senden jede einen starken Ast an der Concavität des Hornes entlang; beide Aeste geben in ihrem ganzen Verlauf sehr viele Zweige ab und anastomosiren schliesslich mit einander.

294. Die art. uterina posterior ist ein Ast der haemorrhoidalis media (pudenda int.). Diese tritt retroperitonaeal an die Scheide, schickt Aeste an Mastdarm, Harnröhre und Harnblase, sowie lange Scheidenäste, während ein starker Ast als uterina posterior auf den uterus umbiegt und sich in dessen corpus verzweigt. Aus ihr geht (event. unpaarig) ein langer Ast hervor, welcher (mit Vene) geschlängelt in der ventralen Mittellinie des corpus uteri bis zur Bifurcation verläuft und hier mit der uterina media anastomosirt. In der Seitenwand des corpus findet sich eine sehr starke, fast gradlinige Verbindungs-Vene zwischen vena ut. media und posterior.

295. An der Scheide verläuft schliesslich das Ende der art. pudenda interna, welches sich von der Beckenwand ablöst und sich in einen oberen und unteren Ast theilt. Der untere wird art. clitoridis, geht an die ventrale Fläche des vestibulum und begleitet den nerv. pudendus internus. Der obere schliesst sich dem levator ani an, ist stark, giebt Aeste an Mastdarm und Scheide, einen besonders starken

Ast in das obere Ende des bulbus vestibuli (art. bulbi) und theilt sich schliesslich als art. perinei in je einen Ast für After und Scham.

Die äusseren weiblichen Genitalien.

Die vulva.

296. Der Ausgang des Genitalschlauches ist die Scham, vulva. Dieselbe besteht aus zwei Hautwülsten, den (grossen) Schamlippen (labia), welche einen verticalen Schlitz, die Schamspalte (rima vulvae) einfassen. Die Schamspalte ist etwa 10 cm hoch. Ihr unterer Winkel liegt hinter dem arcus pubis und etwas tiefer, als dieser; ihr oberer Winkel unterhalb des Afters. Beiderseits neben ihr liegen die mm. semimembranosi.

297. Die als Schamlippen bezeichneten Hautwülste bestehen aussen aus der äusseren Haut, innen aus der Scheidenschleimhaut und einem zwischen beiden liegenden Muskelring, dem constrictor cunni (cunnus = vulva), der eine Fortsetzung des constrictor vestibuli (No. 284) ist.

298. Der Zwischenraum zwischen After und Scham ist sehr kurz und durch zwei Muskelbrücken ausgefüllt. Erstens geht aus dem suspensorium ani (s. No. 373) ein Streifen grauer Musculatur in die Wand der Scham. Zweitens verschmilzt der constrictor cunni mit dem m. levator ani (s. No. 370). Diese Muskelbrücken sind von einer Hautbrücke überzogen und die ganze Verbindung stellt den beim weiblichen Thier sehr kurzen Damm dar (siehe auch Topographie des Dammes No. 401 ff.).

Die clitoris.

299. Der Kitzler, clitoris, entspricht dem penis in der Anlage, der Form und in der Bedeutung als passives Wollustorgan. Er besteht aus Schwellgewebe und entspringt mit zwei dünnen Schenkeln am arcus pubis jederseits dicht neben der Fuge. Die Schenkel bilden ein kurzes corpus, welches einen knollenförmigen Aufsatz, eine glans clitoridis, trägt. Obwohl der Kitzler mit der Harnröhre in keiner Verbindung steht, verhält sich doch die Eichel, die ebenfalls ein Schwellkörper ist, ähnlich selbständig zum corpus clitoridis, wie die männliche glans zum penis. Der Kitzler ragt nach hinten oben in den unteren Schamwinkel hinein. Die Schleimhaut der Scham überzieht ihn und bildet um ihn eine Falte (eine Art von praeputium). Die Stute kann die Schamlippen willkürlich spreizen, wobei der Kitzler sichtbar wird. Die Wurzel des Kitzler wird

vom constrictor cunni mit umfasst; in sie gehen Zweige der art. obturatoria und pudenda interna. Auch ist sein Schwellkörper durch ein Venengeflecht mit dem bulbus vestibuli (dem transitiven weiblichen Wollustorgan) verbunden. Ebenso erhält die glans clitoridis die (den nervi dorsales penis entsprechenden) Enden der nn. pudendi interni, welche die Eichelschleimhaut relativ noch nervenreicher machen, als die der männlichen Eichel ist. Durch die Verbindung mit der clitoris wird der untere Schamwinkel an den arcus pubis befestigt (s. auch Topographie des Dammes, No. 401 ff.).

Das Euter.

300. Das Euter, uber s. mamma, ist seiner Function wegen dem Geschlechtsapparat zuzurechnen. Es liegt vor den Schenkeln unter den Bauchdecken, in derselben Lage, wie beim männlichen Pferde der Hodensack.

301. Es hat also jederseits über sich den äusseren Leistenring, der beim weiblichen Geschlecht genau so wie beim männlichen vorhanden ist. Aus diesem tritt die art. pudenda externa und wird hier zur wirklichen mammaria*), indem sie das Euter versorgt. Der Gefässeintritt liegt über dem hinteren Ende jeder Euterhälfte. Von hier zieht ein starker Ast an der dorsalen Euterfläche bis zum Vorderende. An ihm liegen die zahlreichen und grossen Conglomerate der lymphoglandulae inguinales superficiales oder supramammären L. (No. 305). Die vena pudenda externa hat ähnlichen Verlauf wie beim männlichen Pferde und bildet am Euter Venennetze.

302. Von der gelben Bauchhaut spaltet sich eine mediane Doppelplatte ab, welche mitten durch das Euter hindurch bis auf die Haut geht und das Euter in zwei völlig gesonderte Drüsen scheidet, deren jede eine Zitze bildet. Diese elastische Platte heisst auch suspensorium mammae und entspricht der fascia profunda penis (No. 221). Die fascia superficialis des Bauches hüllt die ganze Aussenfläche des Euters lose ein; die dorsale Euterfläche liegt den Bauchdecken unmittelbar an. Im übrigen ist das Euter von der äusseren Haut umhüllt.

---

*) Beim Menschen wird die Brustdrüse von der art. mammaria versorgt, die als Ast der subclavia am Brustbein verläuft. Beim Pferd kann diese Arterie natürlich nicht die an ganz anderer Stelle liegende mamma versorgen; des Vergleichs wegen heisst sie mammaria, ist es aber nicht.

V. Abschnitt.

Zusammenstellungen.

1. Gefässe, Nerven und Lymphdrüsen des Urogenitalapparates beider Geschlechter.

303. Blutgefässe.

Die Nieren werden von den Nierenarterien versorgt, welche sammt den Venen bereits No. 129 ff. beschrieben worden sind und hier nur nochmals erwähnt zu werden brauchen.

Die Blutversorgung der Geschlechtsorgane, sowie der Harnblase und Harnröhre wird jederseits durch fünf verschiedene Arterien bewirkt.

1. a. spermatica interna (innere Samenarterie) } Ast der aorta.
2. a. spermatica externa (äussere Samenarterie) } Aeste der a. iliaca externa (Schenkelarterie).
3. a. pudenda externa (äussere Schamarterie) }
4. a. pudenda interna (innere Schamarterie) } Aeste der a. hypogastrica (Beckenarterie).
5. a. obturatoria (Verstopfungsarterie) }

Diese Gefässe gestalten sich natürlich bei beiden Geschlechtern verschieden und es ist daher nützlich, ihre Verzweigung beim männlichen (♂) und weiblichen (♀) Geschlecht zum Vergleich neben einander zu stellen. Im übrigen sind die Gefässe theilweise schon früher besprochen (vgl. penis, No. 241 und Gebärmutter etc. No. 290).

Die spermatica interna.

Sie kommt aus der aorta (III. Dreifuss, pg. 102). Die Vene geht in die Hohlvene, links oft in die Nierenvene.

♂ Die Arterie geht in den Hoden. Sie ist stark und zieht in einer flachen Bauchfellfalte zum annulus vaginalis (No. 187).

♀ Die Arterie ist noch stärker und verläuft geschlängelt im lig. latum. Sie spaltet sich in die art. ovarica (No. 291) und art. uterina anterior (No. 292).

Die spermatica externa.

Sie kommt in der Regel aus dem Anfang der Schenkelarterie (iliaca externa).

♂ Die Arterie ist sehr dünn, verläuft mit der spermat. int. und versorgt m. cremaster und tunica communis. Ihr entspricht ein Venenast, der in die v. sperma[illegible] mündet.

♀ Die Arterie verläuft mit Vene im ligamentum latum, ist sehr stark und wird art. uterina media (No. 292).

Die pudenda externa.

Sie ist bei beiden Geschlechtern stark, entspringt oberhalb des annulus femoralis als Secundärast der iliaca externa aus der profunda femoris (s. No. 91) und geht bei beiden Geschlechtern durch den Leistenkanal. Die Vene ist mehrstämmig. Ein Nebenstamm begleitet die Arterie. Der Hauptstamm bohrt sich in der Einwärtszieherfuge durch den gracilis ein und geht hinter dem pectineus zur vena profunda fem. Die Venenstämme werden gespeist aus einem zwischen den äusseren Leistenringen unter der Bauchdecke liegenden Venennetz, das mehrfache Anastomosen bildet.

♂ Die Arterie wird Hauptversorgerin des corpus cavernosum penis und giebt die art. glandis ab. Das Venennetz liegt dorsal am penis, bildet die Hauptabflüsse für diesen und speist neben der pudenda auch die obturatoria. (No. 244 u. 246).

♀ Die Arterie versorgt das Euter. (No. 301).

Die pudenda interna.

Sie verläuft vom Beckeneingang her längs der ganzen Beckenhöhle am breiten Beckenband (theilweise auch an seiner Aussenfläche) bis zum hinteren Beckenrand. Sie ist die Hauptversorgerin aller Beckenorgane. Die Vene entspricht der Arterie.

♂ Am Anfang entspringt die obliterirte Nabelarterie (ohne Venenbegleitung, No. 165).

In der Beckenmitte entspringt die haemorrhoidalis media, welche sich an Mastdarm, Harnblase, Harnröhre und accessorischen Geschlechtsdrüsen verzweigt.

Die art. perinei geht an After (sphincter) und Damm.

Das Ende geht als art. bulbi urethrae in das corpus cavernosum urethrae (No. 242).

♀ Die Nabelarterie bildet den ersten Ast.

Die haemorrhoidalis media versorgt ausser Mastdarm, Harnblase und Harnröhre auch die Scheide.

Ein Ast der haemorrhoidalis wird ferner art. uterina posterior (No. 294).

Die pudenda theilt sich endlich in zwei Aeste (s. a. 409):

Der obere Ast ist stark, begleitet den levator ani, giebt Aeste an den Mastdarm, einen starken Ast an den bulbus vestibuli und theilt sich schliesslich als art. perinei in einen Zweig für den sphincter ani

und einen in der Schamlippe herablaufenden Ast.

Der untere Ast ist schwach, biegt (mit dem nerv. pudendus) auf die ventrale Seite des vestibulum und geht in die clitoris.

Die obturatoria.

Die obturatoria gehört zum Inhalt der Beckenhöhle. Sie zieht vom Kreuzbeinflügel her hinter der art. iliaca externa am Darmbein herab und in das foramen obturatum. Durch dieses gelangt sie unter den Beckenboden und verläuft dem Knochen angeschmiegt lateral neben dem adductor nach dem hinteren Sitzbeinrand, wo ihr Ende den unteren Kopf des semimembranosus durchbohrt. Sie giebt Aeste an die Einwärtszieher und das Pfannengelenk, die hier nicht in Betracht kommen.

♂ Das starke Ende der Arterie geht in das crus penis als art. profunda penis (No. 243). Sie anastomosirt stets mit der pudenda interna und meist auch mit der pudenda externa. Die Vene anastomosirt stets mit beiden anderen Venen.

♀ Das schwache Ende der Arterie geht (mit Venenbegleitung) in die Wurzel der clitoris und anastomosirt mit der pudenda interna.

304. Nerven.

Die Nerven der Geschlechtstheile stammen sowohl von den Rückenmarksnerven als von den Samen- und Becken-Geflechten des nerv. sympathicus.

1. Vom Lendengeflecht geben die hinteren Aeste des n. ilio-hypogastricus und n. ilio-inguinalis Zweige beim männlichen Thier in Vorhaut und Schlauch, beim weiblichen ins Euter.

   Die äusseren Samennerven (nerv. spermat. extern.) verzweigen sich mit den äusseren Aesten wie die vorigen. Die inneren Aeste dagegen verlaufen neben dem Samenstrang auf dem Hodenmuskel und verästeln sich in Scheidenhaut, Hodensack und Vorhaut; bei Stuten gehen sie ins Euter.
2. Vom Kreuzgeflecht stammen die inneren Schamnerven (nerv. pudendi interni). Dieselben geben die mittleren Mastdarmnerven ab und gehen mit den gleichnamigen Gefässen am Ursprung der mm. levatores ani vorbei bis zum hinteren Sitzbeinrand. Beim

männlichen Pferde treten sie zwischen Knochen und musc. ischiocavernosus und dann in der medianen Lücke zwischen beiden crura (also unter der Harnröhre durch) auf das dorsum penis, wo sie in Nachbarschaft d. art. obturatoria geraten. Sie verlaufen als nervi dorsales penis bis zur Eichel und enden in der Eichelhaut und Vorhaut. Zu ihnen tritt auch der nerv. erigens, welcher reflectorisch Erweiterung der Arterien, active Hyperaemie und dadurch die Erection bewirkt (s. bei 4). Bei der Stute gehen die nn. pudendi in die glans clitoridis, die sehr nervenreich wird, und geben auch Aestchen an die Scham (s. auch No. 409).

3. Die Samengeflechte (plexus spermatici interni) des nerv. sympathicus begleiten die inneren Samenarterien zum Hoden, bezw. zu den Eierstöcken und den Enden der Gebärmutterhörner. Sie entspringen aus dem ganglion mesentericum posterius (s. No. 321).
4. Aus den Beckengeflechten des nerv. sympathicus gehen zahlreiche Zweige an alle in der Beckenhöhle gelegenen Organe. Aus ihnen stammt auch der n. erigens (s. bei 2).

305. Lymphdrüsen.*)

Im Inneren der Bauch- und Beckenhöhle kommen folgende Lymphdrüsengruppen in Betracht:

1. Die Lendenlymphdrüsen (lympho-glandulae lumbales) liegen über den grossen Gefässen unter der Lendenwirbelsäule, am medialen Nierenrand und bis zur vorderen Gekröswurzel hin.
2. Die medialen Darmbein-Lymphdrüsen (lg. iliacae mediales) sind eigentlich nur ein Packet der ersteren und liegen um die Aortentheilung herum, also ungefähr unter dem tuber sacrale des Darmbeines.
3. Die lateralen Darmbeinlymphdrüsen (lg. iliacae laterales) in der Gabelung der art. circumflexa ilium prof., also am tuber coxae.
4. Sehr kleine lg. sacrales liegen längs des Kreuzbeines.
5. Die lg. inguinales superficiales oder oberflächlichen Leistendrüsen (auch Schamdrüsen) liegen zwischen Bauchdecken und penis bzw. Euter (daher bei Stuten auch supramammäre Drüsen).
6. Die lg. inguinales profundae, tiefen Leistendrüsen, liegen im canalis femoralis (s. No. 54).

In alle diese Drüsen gehen Lymphgefässe der Geschlechtstheile.

*) Vergl. pg. 105 und 117.

2. Topographie der Lende.

306. Die knöcherne Grundlage der Lende bilden die 6 Lendenwirbel mit ihren breiten processus costarii. Die Lende reicht vom dorsalen Rande des Zwerchfelles bis zum promontorium des Kreuzbeines. Von den Wirbelkörpern entspringt mit starker Sehne die pars lumbalis des Zwerchfelles (s. pg. 7).

307. In dem Rippen-Lendenwinkel liegt der an die 18. Rippe sich ansetzende m. retractor costae mit schräg vorwärts auswärts gerichteten Fasern.

308. Jederseits neben den Wirbelkörpern der musc. psoas minor, lateral neben ihm der psoas major. Beide kommen schon aus der Brusthöhle über den dorsalen Zwerchfellrand (arcus lumbocostalis) hinweg und ziehen lateral neben dem Beckeneingang an der Vorderfläche des Darmbeines herab. Die Lendenmuskeln sind überzogen von der fascia iliaca, welche vom Hüfthöcker abwärts sehr stark, unter der Lende jedoch dünn und durchsichtig ist (vergl. auch No. 48 ff.).

309. Die fascia iliaca schliesst an das lig. inguinale und damit an den inneren schiefen Bauchmuskel an, was No. 57 beschrieben ist. Oberhalb dieses Ligaments entspringt auf der Fascie noch der m. sartorius, von einem dünnen Fascienblatt bedeckt (s. No. 53).

310. Unter den Wirbelkörpern verlaufen die Stämme der beiderseitigen nn. sympathici bis in die Beckenhöhle.

311. Die Wirbelkörper, die nn. sympathici und die medialen Streifen der beiden kleinen Lendenmuskeln sind von den grossen Gefässen bedeckt. Die aorta liegt links, die Hohlvene rechts.

312. Die aorta tritt links neben der Sehne der crura medialia durch den hiatus aorticus, bedeckt im übrigen grösstentheils die Wirbelkörper, so dass die Hohlvene entsprechend weiter nach rechts verdrängt ist. Die aorta hat im hiatus aorticus rechts neben sich die cisterna chyli (s. pg. 105 u. No. 334 ff.).

313. Die aorta giebt die 4 Dreifüsse ab, welche schon pg. 102 aufgezählt sind. Der zweite Dreifuss (mesenterica anterior und renales) liegt etwa 7 cm hinter der art. coeliaca; der dritte Dreifuss (mesenterica posterior und spermaticae internae) 14 cm weiter caudal und 6 cm vor dem Aortenende.

314. Unter dem 5. Lendenwirbel (etwa eine Fingerlänge vor dem promontorium) theilt sich die aorta in die beiden Schenkelarterien, iliacae externae, welche an den Darmbeinsäulen hinab zum canalis femoralis (No. 50, 54) laufen und so den Beckeneingang umsäumen. Sie markiren demnach die Grenzen zwischen Bauch- und Beckenhöhle.

315. Aus der Schenkelarterie, in unmittelbarer Nähe ihres Ursprunges, bisweilen noch aus der aorta selbst (vergl. pg. 249 linke Bildseite) entspringt die starke, auffällige art. circumflexa ilium profunda. Dieselbe läuft, von zwei Venen eingefasst, quer nach dem tuber coxae, wo sie sich gabelt. Ihr Verlauf bezeichnet den oberen Rand der Vorderfläche des Beckens. Von hier abwärts wird auch die fascia iliaca stark: vor der Arterie bildet sich eventuell die (pg. 186, Anm.) beschriebene Grube. Aus der Schenkelarterie entspringt ferner, ebenfalls nahe an ihrem Ursprung, die spermatica externa.

316. Das Ende der aorta stellt bekanntlich der kurze gemeinsame Stamm der Beckenarterien dar, welcher sich unter dem 6. Lendenwirbel in die beiden aa. hypogastricae gabelt. Von deren Aesten sei hier nur auf die art. pudenda interna hingewiesen, welche längs des breiten Beckenbandes in der Beckenhöhle verläuft und dicht hinter dem Beckeneingang die Nabelarterie zum Harnblasengipfel sendet.

317. Die Aeste der Hohlvene verhalten sich anders und bilden keine Dreifüsse. Der erste Dreifuss fehlt und die entsprechenden Aeste gehen in die Pfortader. An Stelle des zweiten Dreifusses sind nur die beiden Nierenvenen vorhanden; die vena mesenterica geht in die Pfortader. Auch ein dritter Dreifuss kommt nicht zu Stande, denn die v. mesenterica posterior zieht im Mastdarmgekröse links an der aorta und der vorderen Gekrösarterie vorbei ebenfalls zur Pfortader; die linke Samenvene mündet meist in die Nierenvene und nur die rechte Samenvene bleibt als Ast der Hohlvene übrig. Die venae iliacae externae und die Aeste der Beckenvene liegen dorso-caudal von den Arterien.

318. Längs der ganzen Lende liegen an den grossen Gefässen Lymphdrüsengruppen, welche vorn Nierenlymphdrüsen, in der Mitte Lendenlymphdrüsen und am 4. Dreifuss mediale Darmbeinlymphdrüsen genannt werden. Eine in der Gabel der art. circumflexa ilium am Hüfthöcker liegende Gruppe führt den Namen laterale Darmbeinlymphdrüsen (vgl. pg. 242).

319. An der Lende liegen die grossen Eingeweideknoten des m. sympathicus.

320. Zu beiden Seiten der vorderen Gekrösarterie, dicht unter der aorta, liegen je ein grosses Ganglion (grosser Eingeweideknoten), welches aus den ganglion mesentericum anterius + coeliacum besteht. In diesen beiden Ganglien enden die nn. splanchnici, welche über den oberen Zwerchfellrand hinweg in die Bauchhöhle treten und beiderseits neben der aorta zu den Ganglien herabsteigen.

321. Die ganglia mesenterica posteriora scheinen stets verschmolzen

zu sein und bilden einen, den Stamm der art. mesenterica posterior umfassenden Nervenknoten, der beiderseits um die aorta herum Verbindungsäste zu den beiden nn. sympathici (s. No. 310) schickt und ebenso längs der aorta Verbindungen zu den grossen Ganglien (320).

322. Aus diesen Ganglien gehen Aeste in die Beckenhöhle zu den Beckengeflechten und jederseits der n. spermaticus internus ab. Letzterer zieht beim männlichen Thier zum Samenstrang, beim weiblichen zum Eierstock.

323. Im übrigen treten in den Lendenmuskeln die ventralen Aeste der Lendennerven zu Tage. Unmittelbar hinter den ersten Rippen zeigt sich lateral neben d. psoas major noch der 18. Brustnerv. Ihm folgt, ebenfalls am lateralen Rand des psoas major hervorbrechend, der iliohypogastricus (1. Lendennerv) und der ilioinguinalis, welcher aus dem psoas minor hervortritt. Der spermaticus externus erscheint unmittelbar vor, der cutaneus lateralis desgl. hinter der art. circumflexa ilium neben der Sehne des psoas minor. Der erstere zieht gegen den Leistenring, der letztere begleitet die art. circumflexa selbst.

324. Von den Organen des Urogenitalapparates liegen in der Lendengegend beim männlichen Thier die Nieren (No. 136 ff.) und die Harnleiter, welche jederseits um etwa 4 Fingerbreiten von der Medianlinie entfernt längs derselben verlaufen. Bei der Stute entspringt in der Linie des Harnleiters aus dem Lendenbauchfell jederseits das lig. latum, an welchem Eierstock, Eileiter und Gebärmutterhorn unter der Lende hängen (No. 260). Der Harnleiter verläuft im oberen Rand des lig. latum.

Bemerkungen zur Präparation der Lende.

325. Beim Exenteriren werden die an der Lende liegenden Gefässe und Nerven nicht weiter beachtet. Bei den topographischen Präparaten ist manches an der Lende zerstört. Es seien daher hier einige Bemerkungen über ein etwaiges topographisches Präparat der Lende angefügt. Soll dasselbe vollständig werden, so muss der Urogenitalapparat und das parietale Bauchfell sich noch in der Lage befinden.

326. Die Lage der oberflächlich an den Lendenmuskeln liegenden Gefässe und Nerven ist oben besprochen und deren Erkennung macht keine Schwierigkeiten.

327. Es handelt sich hauptsächlich um das Aufsuchen der Eingeweideknoten des sympathicus und der cisterna chyli.

328. Für Präparation der Nierengefässe, die man von den Nieren aus vornimmt, vergleiche No. 139.

329. Zu beiden Seiten des Stammes der vorderen Gekrösarterie, dicht an der aorta, liegen die beiden grossen Eingeweideknoten, deren jeder aus dem ganglion coeliacum + mesentericum anterius besteht (No. 320).

330. Hebt man die linke Nebenniere ab, so findet man darunter links an der aorta das ganglion sinistrum. Es ist ein grauer schmaler bis 10 cm langer Körper. Aus seinem Vorderende strahlen die (durchschnittenen) Milznerven aus. Präparirt man aber das Vorderende frei, so sieht man aus ihm unmittelbar vor der Niere einen starken Nerven austreten, der an der linken Aortenwand aufsteigt und sich bis zum dorsalen Zwerchfellrand (arcus lumbo-costalis pg. 9) verfolgen lässt, über den er hinweggeht. Dies ist der nerv. splanchnicus selbst, der bekanntlich aus der Brusthöhle kommt und in dem ganglion endet. Beckenwärts gehen aus dem ganglion sinistrum längs der aorta Verbindungsäste zu dem hinteren kleinen Eingeweideknoten.

331. Das ganglion dextrum liegt rechts an dem Stamm der vorderen Gekrösarterie, zwischen ihr und der rechten Nierenarterie dicht unter der aorta. Biege die Gekrösarterie nach links hinüber und präparire die rechte Seite des Stammes bis zur aorta frei. Dann taucht das ganglion, welches der Gekrösarterie sich innig anschmiegt, auf. Es ist breiter, platter und kürzer als das linke. Zweige aus ihm umspinnen die Darmgefässe und begleiten die Nierenarterie. Von seinem Vorderende aus kann man ebenfalls den nerv. splanchnicus verfolgen bis an den oberen Zwerchfellrand. Auch der rechte n. splanchnicus schmiegt sich der Aortenwand an, geht also zwischen aorta und Hohlvene hinein.

332. Aus dem hinteren Ende des ganglion dextrum gehen ebenfalls Verbindungszweige, darunter ein ziemlich starker Nerv, ventral an der aorta bis zur hinteren Gekrösarterie in das ganglion mesentericum posterius, das man am bequemsten durch Verfolgung dieses Nerven findet.

333. Das ganglion mesentericum posterius ist unpaar bzw. besteht aus den beiderseitigen verschmolzenen Ganglien. Es ist fast quadratisch und reitet gewissermassen auf dem Stamm der hinteren Gekrösarterie. In seinen Vorderrand geht jederseits ein Verbindungsast vom Stamm des n. sympathicus (s. No. 332), der sich an der Aortenwand herumwindet (rechts also auch wieder zwischen aorta und Hohlvene liegt). Beckenwärts gehen aus dem ganglion zwei (oder mehr) ohne weiteres sichtbare Nerven zur Verbindung mit den Beckengeflechten. Ferner entspringt aus dem ganglion jederseits der n. spermaticus internus. Derselbe geht beim männlichen Pferd in den Samenstrang; bei der Stute sieht man ihn zwischen die Blätter des lig. latum eintreten und nach dem Eierstock hinziehen. Vergl. Figur 25, pg. 249.

334. Die cisterna chyli ist bekanntlich der abdominale Anfang des Milchbrustganges und entsteht durch Zusammentreten der grossen Lymphgefässe der Bauchorgane (s. No. 312). Aus den Lymphgefässen des Dünndarms bildet sich der truncus intestinalis; zu diesem kommt von rechts ein grosser Stamm vom Blind und Grimmdarm; aus Milz, Magen und Leber kommt der truncus coeliacus. Das Zusammentreffen dieser Stämme bildet die Cisterne.

335. Die Cisterne bildet einen dünnwandigen aber weiten Raum (vom Durchmesser eines Fingers). Sie liegt mit der aorta im Aortenschlitz und zwar an der rechten Seite der aorta, zwischen dieser und der starken Sehne der crura medialia des Zwerchfells; sie reicht bis gegen die dorsale Fläche der aorta hinauf. In dieser versteckten Lage wird sie am besten wie folgt aufgefunden:

336. Präparire in der Brusthöhle vor dem Zwerchfell die aorta sammt dem rechts liegenden ductus thoracicus. Schneide das Zwerchfell (wenn thunlich) unterhalb des hiatus aorticus und des arcus lumbocostalis dexter so quer durch, dass man von der Bauchhöhle aus in die Brusthöhle sehen kann. Ziehe die aorta und vordere Gekrösarterie möglichst nach links herüber. Präparire den ductus thoracicus nun durch das Zwerchfell hindurch frei, indem man die rechts neben ihm liegenden crura medialia (vgl. pg. 9) abschneidet. Schiebe einen starken tubus oder den Finger von vorn her in den (aufgeschlitzten) ductus. Löse nun auch die dorsal und rechts an der aorta liegende starke Sehne ab, an welcher die beiden crura medialia des Zwerchfells entspringen. Dann hat man die rechts und dorsal an der aorta (bis neben die vordere Gekrösarterie) sich erstreckende Cisterne freigelegt.

337. Stelle ihre Lage und ihren Umfang durch Aufschlitzen vom ductus thoracicus her fest. Von rechts tritt in sie vor der Nierenarterie der Dickdarmstamm, von hinten der truncus intestinalis, von vorn der truncus coeliacus (die meist zerstört sein werden).

338. [Beim Exenteriren wird die Cisterne eventuell dadurch bemerklich, dass beim Durchschneiden der aorta im hiatus der Inhalt der Cisterne als chocoladenfarbige (weil blutgemischte) Flüssigkeit emporquillt.]

339. Man vergleiche Theil I der Präparirübungen pg. 186 (No. 118—152) über die Präparation der Muskeln; ferner Theil II, pg. 195 (No. 23—32) und pg. 211 (No. 161—175) betreffs der Nerven und Gefässe.

3. Blick in die Beckenhöhle von vorn.

Erläuterung zu der Abbildung pg. 249.

„Links und Rechts“ bezieht sich auf die Bildseite, nicht auf die Körperseite des Pferdes.

340. Die Bauchdecken sind unmittelbar vor der letzten Rippe quer durchschnitten. Der 18. Wirbel und die 18. Rippen liegen in der Schnittfläche. Dorsal an ihnen mm. multifidi, longissimi d. u. iliocostales.

341. Unterhalb der Rippen psoas minor (medial) und psoas major (lateral). Auf ihnen ist rechts die fascia iliaca erhalten, welche vorn (im Bilde oben) dünn ist, dagegen in Höhe des Hüfthöckers einen starken Querzug erhält (der vom psoas minor zum tuber coxae geht) und von hier ab stark bleibt. Links ist die fascia iliaca entfernt und nur der starke Querfaserzug (1) längs der art. circumflexa ilium profunda (2) stehen geblieben. Der m. psoas major ist daher links oberhalb der Arterie freigelegt, unterhalb derselben (wo er sehnig wird) dagegen durch einen Rest des Bauchfelles (p) verdeckt.

342. Links im psoas major deuten 5 weisse Kreuze die Spitzen der processus costarii der ersten 5 Lendenwirbel an. Das die sechste Spitze markirende Kreuz liegt unterhalb der arteria circumflexa ilium profunda (2) und weiter medial.

343. Linkerseits erscheint lateral neben dem psoas major oben der retractor costae (3), darunter als Stumpf der transversus abdominis (4), unterhalb desselben der iliacus internus (5), dessen medialer Rand dem psoas major sich anschliesst. Vier weisse Kreuzchen am lateralen Rande des iliacus markiren die Lage des tuber coxae, an welchem sowohl der iliacus, als der obliquus abdominis internus (6) entspringen. Zwischen iliacus und psoas major bleibt oberhalb des Fascienstreifens (1) ein dunkles Loch. Dies ist die gewöhnlich mit Fett gefüllte Grube, die pg. 186, Anm. des Textes erwähnt ist. Oberhalb derselben erscheint das Ende des lig. ilio-lumbale (7).

344. **Bauchdecken**: Auf der linken Seite (des Bildes) sind die Bauchdecken erhalten, mit Ausnahme des transversus abdominis und des Bauchfelles. Der ohne weiteres kenntliche rectus zieht, sich zuspitzend, zum pecten, resp. zum tendo praepubicus (d. i. die über dem vorderen Schambeinrand zwischen den eminentiae iliopectineae quer ausgespannte

Sehne). Seitlich liegt der obliquus internus (6). Derselbe entspringt oben an dem (durch die weissen Kreuzchen markirten) tuber coxae und von da schräg abwärts einwärts (über den m. iliacus hinweg) an einem Streifen der fascia iliaca (der sich im Bilde hell abhebt). Die schräg vorwärts ziehenden Zacken des obliquus internus sind zum Theil quer durchschnitten (lateral neben ihrem Querschnitt der Querschnitt des obliquus externus (8)). Den caudalen Theil des obl. int. sieht man dagegen an den lateralen Rand des rectus anschliessen (die äussere Rectusscheide bildend). Von Punkt (a) ab ist der hintere Rand des obliquus int. frei. Der hinter diesem freien Rand liegende Muskel (9) ist der cremaster. Der transversus abdominis ist abgeschnitten (s. oben 4). Die Lage seines hinteren Randes ist durch eine Linie (10) markirt. Das Bauchfell (p) ist links neben der Beckenhöhle (auf dem psoas major) soweit erhalten, dass die Bildung des annulus vaginalis (v) und der tunica vaginalis communis resp. des funiculus spermaticus (11) ersichtlich bleibt.

345. Auf der rechten Seite (des Bildes) sind der rectus und der obliquus internus soweit entfernt, dass man den ganzen Beckentheil des m. obliquus externus (8) übersieht. Vom rectus ist nur die caudale Spitze erhalten, vom obliquus internus (6) nur der Ursprung am tuber coxae und der ganze hintere Rand, der bei (a) frei wird; ebenso ist der cremaster (9) geschont. Der obliquus externus heftet sich oben an Lende und tuber coxae an und strahlt im übrigen in seine Aponeurose aus, deren Richtung die Abbildung klar erkennen lässt. Bei (b) spaltet sie sich in das crus mediale und das crus laterale. Das crus mediale (13) geht an die Aussenfläche des rectus und mit diesem zum pecten. Das crus laterale reicht aufwärts bis zur fascia iliaca und verschmilzt mit dieser. Die Verschmelzung ist durch den obliq. int. theilweise verdeckt. Es zieht dann von der Seite her (14) ebenfalls an den pecten und trifft hier bei (c) mit dem crus mediale wieder zusammen. Der scharfe obere Rand dieses Theiles (14) des crus laterale entspricht zugleich dem lig. inguinale. Der oberhalb des lig. inguinale am pecten entspringende Muskel (15) ist der pectineus. Lateral daneben (16) schimmert der m. sartorius durch das ihn deckende Blatt der fascia iliaca.

346. **Leistenkanal:** Rechts im Bilde sind beide Leistenringe in ihrer Lage zu einander zu übersehen, links nur der innere Leistenring. Rechts (bc) der äussere Leistenring, (ac) der innere Leistenring. Bei (c) liegen beide Leistenringe mit ihren medialen Winkeln dicht übereinander,*) während ihre lateralen Winkel (a und b) weit von einander liegen. Die Ränder des äusseren Leistenringes sind: vorn medial das crus mediale (13), hinten lateral das crus laterale (14) des obliquus externus. Die Ränder des inneren Leistenringes sind: vorn der freie hintere Rand des obliquus internus, hinten ebenfalls das crus laterale des obliquus externus (= lig. inguinale).

347. In den inneren Leistenring (ac) senkt sich der funiculus spermaticus (11). Die Hülse desselben ist das parietale Bauchfell, tunica vaginalis communis. Der offene Eingang in diese Hülse, der annulus vaginalis, ist rundlich und liegt concentrisch in dem langgeschlitzten inneren Leistenring. Auf der linken Bildseite ist der annulus vaginalis (v) erhalten, jedoch etwas aus dem Leistenring emporgezogen, um ein Stück des funiculus spermaticus sichtbar zu machen. In den annulus vaginalis sieht man den Samenleiter (17) sich einsenken, sowie retroperitoneal in Bauchfellfalten die Gefässe hineinziehen. Auf der rechten Bildseite ist die tunica vaginalis communis bis an den äusseren Leistenring abgeschnitten, daher auch der annulus vaginalis zerstört: dadurch sind Samenleiter und Gefässe im Samenstrang sichtbar. Man sieht den Samenstrang vom inneren zum äusseren Leistenring ziehen. Dieser Weg, der canalis inguinalis, führt hindurch zwischen der Aponeurose des obliquus externus und dem obliquus internus. Da letzterer bis auf seinen hinteren Rand abgeschnitten ist, so ist der Leistenkanal aufgedeckt. Wäre der obliq. int. erhalten, so würde er bis zur Linie 18 die Aponeurose des obliq. ext. und damit auch den Samenstrang zudecken, wie dies auf der linken Bildseite der Fall ist. Rechts sieht man auch, wie der musc. cremaster (9) an der hinteren Fläche des Samenstranges mit diesem durch den Leistenkanal geht.

348. **Beckeneingang:** Die Beckenhöhle bildet den centralen Hintergrund des Bildes. Die Lende ist im Bilde etwas angehoben, sodass sie schräg von oben vorn gegen die Beckenhöhle herabsteigt. Alle unter der Lende liegenden Theile erscheinen wegen dieser Schräglage in starker Verkürzung. Zu beachten ist die Kleinheit der Beckenhöhle, die nur ein Drittel der Breite des ganzen Querschnittes umfasst. Die beiden lateralen Drittel werden eingenommen vom musc. iliopsoas, der die Vorderfläche der Darmbeinschaufel und -Säule

*) Der mediale Winkel des äusseren Leistenringes wird durch einen starken Faserzug ausgerundet, der in der Tiefe zum Vorschein kommt und mit einem × bezeichnet ist.

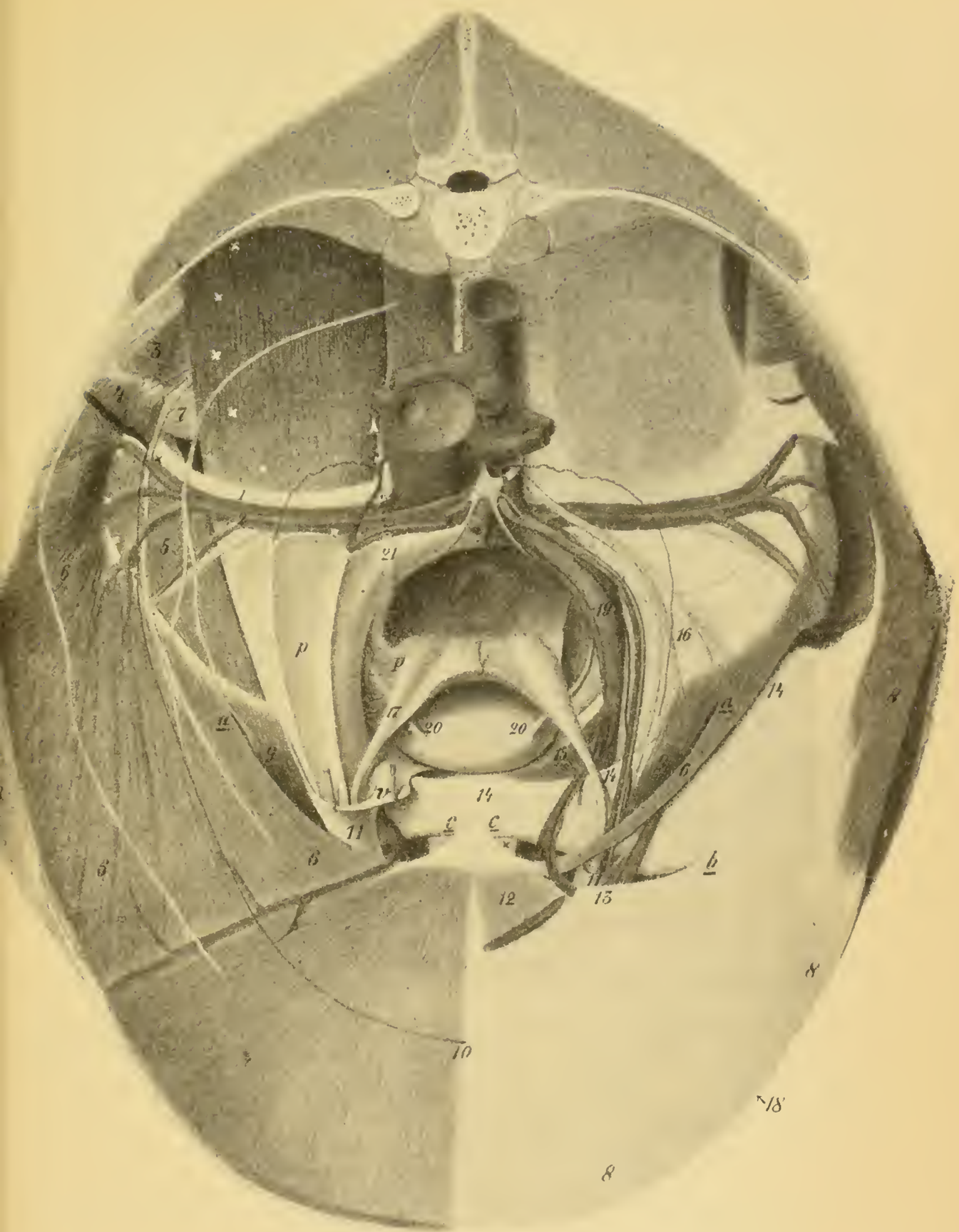

Fig. 25.

1 Starker Querstreif der fascia iliaca. 2 Art. circumflexa ilium profunda. 3 Musc. retractor costae. 4 Musc. transversus abdominis. 5 Musc. iliacus internus. 6 Musc. obliquus internus abdominis. 7 Lig. ilio-lumbale. 8 Musc. obliquus externus abdominis. 9 Musc. cremaster. 10 Lage des hinteren Randes des transversus abdominis. 11 Funiculus spermaticus. 12 Rectusspitze. 13 Crus mediale und 14 crus laterale des obliquus externus abdominis; 14 bezeichnet zugleich das ligamentum inguinale [Pouparti]. 15 Musc. pectineus. 16 Musc. sartorius. 17 Ductus deferens. 18 Linie, in welcher die Aponeurosen der beiden obliqui abdominis zur äusseren Rectusscheide zusammenwachsen. 19 Art. iliaca externa. 20 Art. umbilicalis. 21 Ureter.
× Sehnenast des rectus abd., der in die Muskelfuge (siehe pg. 189, No. 60) geht.

verdeckt und selbst von der fascia iliaca (siehe rechts) verdeckt ist. Das lig. inguinale (siehe rechts **14**) zieht schräg vor dem iliopsoas vom tuber coxae bis zum pecten. Der Muskel verschwindet hinter dem Ligament (lacuna musculorum). Den medialen Rand des m. iliopsoas begleiten die grossen Schenkelgefässe (siehe rechts **19**), die ebenfalls hinter dem lig. inguinale (lacuna vasorum) verschwinden und damit in den Schenkelkanal (annulus femoralis, vgl. das Schema pg 185) eintreten.

349. In der Beckenhöhle selbst liegt die Harnblase. Darüber die plica supravesicalis und in deren Rändern die Ampullen der Samenleiter (**17**). Zum Gipfel der Harnblase gehen die beiden Nabelarterien (**20**). Links ist das Ende des Harnleiters (**21**) erhalten, der in den Hintergrund der Beckenhöhle zum Blasenhals verläuft. Im Hintergrund über der Blase der (kurz abgeschnittene) Mastdarm. Links neben der Blase ist das parietale Bauchfell erhalten, rechts dagegen ist es abgetragen. Man sieht daher rechts den musc. pectineus (**15**) und daneben ein Stück Schambein sowie die freigelegte Nabelarterie.

350. **Nerven:** Links von oben nach unten gezählt: n. thoracalis **18** (zwei Aeste), n. ilio-hypogastricus (drei Aeste), n. ilio-inguinalis (kommt aus dem psoas minor), n. cutaneus lateralis (kommt unterhalb der art. circumflexa ilium profunda zum Vorschein). In der Mitte unter der aorta das ganglion mesenteriale inferius des sympathicus, aus welchem rechts der nerv. spermaticus internus kommt, der mit Gefässbegleitung zum Samenstrang zieht. Rechts daneben nerv. spermaticus externus und lateral wieder der cutaneus lateralis.

351. **Gefässe:** Unter der Lende aorta und (im Bilde links) Hohlvene. Stümpfe des zweiten Dreifusses (vordere Gekrösarterie und Nierenarterien). Arteriae circumflexae ilium profundae (**2**), von denen die im Bilde links noch aus der aorta entspringt, während die rechte aus der Schenkelarterie kommt. Vom ganglion mesenteriale umfasst, der Stumpf der hinteren Gekrösarterie; daneben beiderseits die inneren Samenarterien. Rechts neben der Beckenhöhle die grosse art. iliaca (**19**), Vene dahinter verdeckt. Lateral daneben die art. spermatica interna (und die ganz dünne spermatica externa). Lateral neben der Arterie die (zweiästige) Samenvene, welche in den Stumpf der Nierenvene mündet. Alle diese Gefässe ziehen abwärts zum Samenstrang. Medial aus der iliaca entspringt die art. femoris profunda, die (bei **15**) hinter dem pectineus verschwindet. Sie giebt mit gemeinsamem Stamm ab die epigastrica posterior (welche rechts abgeschnitten ist, links aber am Rand des rectus verläuft) und die pudenda externa, welche (beiderseits) in den Leistenkanal hineingeht. Links neben der Beckenhöhle sieht man die art. et vena spermatica retroperitoneal in einer (constanten) Bauchfellfalte verschwinden, welche zum annulus vaginalis zieht. Ein zweiter Ast der Samenvene geht in einer lateralen schwächeren (sich verstreichenden) Falte ebendahin. Die Samenvene mündet links (im Bilde) in die Hohlvene.

4. Topographische Uebersicht der Beckenhöhle.

352. Ueber Form und Inhalt der Beckenhöhle ist bereits pg. 180 eine einleitende Uebersicht gegeben worden. Hier soll, nachdem die Beschaffenheit des Urogenitalapparates beschrieben worden ist, der Inhalt der Beckenhöhle, der aus Theilen des Verdauungs-, Harn- und Geschlechtsapparates besteht, nochmals im Zusammenhang betrachtet werden. Auf die Beschreibung der Form und Wände der Beckenhöhle (pg. 175 ff.) wird hier nochmals verwiesen.

Weichtheile der Beckenwände.

353. Abgesehen von den breiten Beckenbändern (No. 11) liegen in den Beckenwänden noch folgende Weichtheile:

354. Muskeln: Der musc. obturator internus deckt mit fast kreisförmiger Platte das foramen obturatum zu. Eine schöne Zacke von der Form einer Federfahne läuft jedoch an der Darmbeinsäule hinauf. Die aus ihr hervorgehende Sehne, der sich der ganze Muskel anschliesst.

tritt über den Pfannenast des Sitzbeins unter dem breiten Beckenband nach aussen.

355. Unter dem Kreuzbein und den Schweifwirbeln liegen, durch eine mediane Furche getrennt, die Niederzieher des Schweifes, mm. sacro-coccygei ventrales, zwei cylindrische kräftige Muskelkörper (die jeder aus dem langen und kurzen Niederzieher bestehen).

356. Mit den Niederziehern verbinden sich die Seitwärtszieher (m. coccygeus lateralis). Der Seitwärtszieher liegt der Seitenwand der Beckenhöhle an. Er entspringt nämlich am breiten Beckenband nahe der spina ischiadica und bildet eine ziemlich dünne Muskelplatte, welche sich dem breiten Beckenband innig anschliesst, schräg nach hinten oben zieht und an die ersten Schweifwirbel geht.

357. Mit dem Seitwärtszieher aufs engste benachbart und ähnlich in Gestalt und Verlauf ist der musc. levator ani. Derselbe ist ebenfalls ein rother Muskel, entspringt am breiten Beckenband nahe der spina ischiadica und läuft in derselben Richtung wie der Seitwärtszieher schräg nach oben hinten (dorso-caudal). Beide Muskeln sind nur durch eine Bindegewebslage von einander getrennt. Erst unter dem Schwanze weichen sie aus einander, indem der Seitwärtszieher an die Schwanzwirbel, der levator ani in den Ringmuskel des Afters geht (s. No. 467 ff.).

358. Gefässe: Im Inneren der Beckenhöhle verlaufen unter dem Kreuzbein jederseits die art. sacralis lateralis. Dieselbe setzt sich in die dünne seitliche untere Schwanzarterie fort und die eine giebt eine zwischen den Niederziehern verlaufende mittlere Schwanzarterie ab. (Der Hauptast der sacralis lateralis durchbricht das breite Beckenband und wird zur glutaea inferior.)

359. Den Beckeneingang umsäumen die aa. iliacae externae; die sehr weiten Venen liegen hinter ihnen. Hinter diesen sehr starken Gefässen zieht die art. obturatoria hinab zum foramen obturatum, ebenfalls von einer sehr starken Vene begleitet (s. pg. 241).

360. Die art. et vena pudenda interna läuft in mittlerer Höhe längs des breiten Beckenbandes gegen den Beckenausgang. Sie ist dem Beckenband innig angeschmiegt, durchbricht dasselbe sogar an einer Stelle, kehrt aber wieder ins Innere zurück und schliesst sich dem unteren hinteren Rande des levator ani an. Vor dem After spaltet sie sich dann in art. perinei und art. bulbi urethrae (bei der Stute art. clitoridis). Letztere, sowie die Eingeweide-Aeste der pudenda sind schon (pg. 236 u. 240) beschrieben.

361. Von Lymphdrüsen liegen in der Beckenhöhle nur die kleinen lg. sacrales.

362. Nerven: Mit der art. obturatoria zieht der n. obturatorius vom Lendengeflecht durch das foramen obturatum (ohne Beziehung zu den Beckenorganen). Ebenso wird die art. pudenda vom n. pudendus int. des Kreuzgeflechts begleitet, dessen Lauf schon No. 304 beschrieben ist. Er giebt den n. haemorrhoidalis medius an den Mastdarm, Aestchen an den Seitwärtszieher des Schweifes und an After und Damm (n. perinei). Er endet als nerv. dorsalis penis resp. bei der Stute als n. clitoridis, von dem Zweige auch an die Schamhaut gehen. Der n. haemorrhoidalis posterior, ebenfalls vom Kreuzgeflecht, verzweigt sich im Mastdarmende, dem sphincter ani, der Haut des Afters bezw. auch der Scham. Die übrigen Aeste des Kreuzgeflechtes liegen der Muskelfläche des Beckenbandes an. Unter den Seitenrändern des Kreuzbeines verlaufen noch die Enden der nn. sympathici. In der Beckenhöhle liegen endlich die sympathischen plexus hypogastrici. Vom gangl. mesenterium posterius geht jederseits ein Nerv in die Beckenhöhle (vgl. Abbildung pg. 249). Durch Verbindungen untereinander und mit Zweigen vom Kreuzgeflecht entstehen die Beckengeflechte, welche Nerven in alle Beckenorgane schicken.

363. Die fascia pelvis kleidet die ganze Beckenhöhle aus, verschmilzt an den Knochen mit dem Periost, am breiten Beckenbande mit diesem, überzieht aber im übrigen die beschriebenen Weichtheile. Namentlich auffällig wird sie an der gefiederten Zacke des obturator internus und der art. obturatoria, die sie verhüllt. Hinten verbindet sie sich mit der Fascie des Dammes und überzieht mit einem dünnem visceralen Blatt die retroperitonaeal gelegenen Beckenorgane (s. No. 400). Vorn hat sie über die Schenkel-Gefässe hinweg schwache Verbindung mit der fascia iliaca.

Das Beckenstück des Mastdarmes.

364. Im Becken liegt dorsal das etwa 30 cm lange, gerade gestreckte Endstück des Mastdarmes, das mit dem After endet. Dasselbe kann erst hier bei den Beckenorganen beschrieben werden.

365. Im intraperitonaealen Raum der Beckenhöhle hängt der Mastdarm noch an seinem Gekröse und hat einen Bauchfellüberzug. Dann aber biegt das Bauchfell nach allen Seiten vom Mastdarm ab, geht an das Kreuzbein, die Seitenwände, abwärts bei der Stute auf die Gebärmutter, beim männlichen Pferde zur plica supravesicalis und bildet so den caudalen Abschluss des Bauchfellsackes. Das Bauchfell erstreckt sich ventral am Mastdarm bis auf etwa 12 cm, dorsal bis auf etwa 18 cm, im Mittel also etwa bis auf 15 cm Entfernung vom After.

366. Das etwa 15 cm lange, im retroperitonaealen Raum der Beckenhöhle liegende Mastdarmstück erweitert sich zur ampulla recti. Die beiden Bandstreifen (s. pg. 129) lösen sich auf und bilden eine zusammenhängende, grobbündelige Längsfaserschicht. Die Mastdarm-Ampulle ist rings von reichlichem, lockerem Bindegewebe umgeben.

367. Der After, anus, bildet einen an der Aussenfläche des Körpers um mehrere cm vorspringenden Wulst. Derselbe ist von der äusseren Haut überzogen und hat zur Grundlage einen doppelten Muskelring.

368. Die Ringmuskelschicht des Mastdarmes verstärkt sich nämlich beträchtlich und bildet den grauen sphincter internus.

369. Um diesen legt sich ein starker, rother Ringmuskel, der sphincter externus, an. Während der breite, hintere Theil des Muskels unmittelbar von der Haut überzogen ist und einen geschlossenen Ring bildet, gehen aus dem vorderen Theil des Muskels dorsale und ventrale Fortsätze aus. Die dorsalen setzen sich an den recto-coccygeus (No. 372) an, die ventralen an den retractor penis (No. 222), bei der Stute an den constrictor cunni (No. 284).

370. Der musc. levator ani zieht von der spina ischiadica her (No. 357) an der Seitenfläche des Mastdarmes schräg dorsal aufwärts*) zum After und geht in den sphincter externus hinein.

371. Das Mastdarmende sammt dem After hat endlich noch einen besonderen Aufhängeapparat, durch welche beide am Schwanze befestigt werden. Derselbe besteht aus sich kreuzenden Schenkelpaaren (oder Schleifen) aus grauer Musculatur, dem m. recto-coccygeus und dem suspensorium ani.

372. Der m. recto-coccygeus entsteht aus der Längsmusculatur des Mastdarmes. Von dem aufgelösten, ventralen Bandstreifen des Mastdarmes gehen nämlich jederseits starke Bündel an der Seitenfläche der Ampulle schräg caudal-aufwärts und pflanzen sich zwischen den Niederziehern des Schweifes in das Periost etwa des dritten Schwanzwirbels ein. (Faserbündel, die sich von ihnen abzweigen und über dem Mastdarm mit denen der anderen Seite zusammenfliessen, werden noch besonders als obere Mastdarmschleife bezeichnet.)

373. Das suspensorium ani besteht aus zwei fingerbreiten Streifen grauer Musculatur, welche an den ersten Schwanzwirbeln, zwischen den Niederziehern entspringen und jederseits am Mastdarm vorbei schräg abwärts-afterwärts ziehen, um unter dem Mastdarm zu verschmelzen. Sie

*) Man ist zu der Annahme geneigt, dass der Heber vom Schwanz herab kommen müsse, während das Gegentheil der Fall ist.

kreuzen sich also mit den Schenkeln des recto-coccygeus und bilden einen musculösen Gurt, welcher den After trägt (sog. untere Mastdarmschleife). Der ventrale Theil des suspensorium ist vom levator et sphincter ani bedeckt.

374. Aus dem ventralen Vereinigungspunkt der beiden Schenkel des suspensorium zweigen sich aber Faserzüge ab. Dieselben sind bei der Stute unbedeutend und gehen in den oberen Schamwinkel. Beim männlichen Pferde bilden sie dagegen den retractor penis (No. 222).

Der intraperitonaeale Raum der Beckenhöhle.

375. Von der Bauchhöhle aus kann man nur den intraperitonaealen Raum der Beckenhöhle (No. 27) übersehen. Derselbe nimmt etwa zwei Drittel der Länge der Beckenhöhle ein, ist im übrigen in mittlerer Höhe am tiefsten, dorsal und ventral etwas kürzer. Bei der Stute ist er ein wenig kürzer als beim männlichen Pferde.

376. Der hintere Abschluss wird dadurch gebildet, dass das viscerale Bauchfell von den Eingeweiden sich ringsum ablöst und nach den Beckenwänden umschlägt, um hier in das parietale Bauchfell überzugehen, während es zugleich, von einem Eingeweide zum anderen überspringend, die Zwischenräume zwischen diesen überbrückt.

377. Beim männlichen Pferd sieht man dorsal den Mastdarm (an seinem Gekröse befestigt). Ventral liegt die Harnblase, welche, wenn leer, ganz in den Hintergrund sich zurückzieht. Von den Beckenseiten her ziehen zur Blase ihre Seitenbänder, die plicae umbilicales laterales, deren jede im freien Vorderrand die obliterirte Nabelarterie einschliesst: vom Beckenboden kommt die plica umbilicalis media (No. 165). Der Raum oberhalb der Seitenbänder heisst die excavatio rectovesicalis. Quer über die Harnblase spannt sich die plica supravesicalis (urogenitalis) aus, welche die Samenleiter-Ampullen einschliesst (No. 167).

378. An der Seitenwand fliesst das Bauchfell über die grossen Schenkelgefässe hinweg in die Beckenhöhle hinein. Ist dasselbe fettarm, so wird unter ihm der Harnleiter erkennbar, welcher von der Lende her, die Schenkelgefässe kreuzend, in die Beckenhöhle zieht und im Hintergrund verschwindet (da er im retroperitonaealen Theil der Harnblase mündet). Vom Scheidenring her steigt in einer besonderen Bauchfellfalte der Samenleiter auf die dorsale Fläche der Harnblase, wo die beiderseitigen Samenleiterfalten zu der plica supravesicalis zusammenfliessen (No. 182—188). Hinter den grossen Schenkelgefässen endlich löst sich aus der Beckenseite ein drehrunder Strang und geht unter dem Samenleiter durchkreuzend zum Blasengipfel; dies ist die Nabel-

arterie mit ihrer Bauchfellfalte (Seitenband der Blase, No. 165). Es kreuzen sich also an der Beckenseite drei Röhren, der Harnleiter (dorsal), der Samenleiter und die Nabelarterie (ventral).

379. Bei der Stute liegt unter dem Mastdarm der Gebärmutterkörper (und das Vorderende der Scheide), unter diesem die Harnblase. Jederseits neben dem Mastdarm zieht vom Beckendach zum Gebärmutterkörper das ligamentum latum. Der zwischen den lgg. lata liegende, ventral von der Gebärmutter abgeschlossene Raum, welcher den Mastdarm enthält, heisst excavatio recto-uterina.

380. Die Harnblase mit ihren Bändern verhält sich wie beim männlichen Pferde. Der zwischen ihr und dem uterus bzw. zwischen ihren Seitenbändern und den breiten Mutterbändern liegende Raum heisst excavatio vesico-uterina. Der Harnleiter verläuft wie beim männlichen Pferde an der Beckenseite unter dem Bauchfell (vgl. pg. 231).

381. Um den intraperitonaealen Raum der Beckenhöhle zu übersehen, mussten die Därme aus der Bauchhöhle bzw. aus der Beckenhöhle, soweit sie in dieser Platz gefunden hatten, mit Ausnahme des Mastdarmendes entfernt werden.

5. Der Damm und das spatium retroperitonaeale.

(Beschreibung und Anweisung zur Präparation.)

Die männliche regio perinei.

382. Der Beckenausgang ist beim männlichen Thier niedriger (No. 21 ff.) als beim weiblichen. Ueber ihm liegt der dritte oder vierte Schwanzwirbel; zu beiden Seiten liegen die oberen Köpfe der mm. semimembranosi. Falls die Haut von diesen schon abgezogen und nur noch zwischen ihnen erhalten ist, sieht man, wie jederseits der obere Kopf des semimembranosus den hinteren Sitzbeinrand (arcus pubis) passirt und ohne Grenze mit dem unteren Kopf zusammenfliesst.

383. Die semimembranosi lassen zwischen sich den mittleren Theil des arcus pubis (4 Fingerbreiten bis zur knappen Handbreite) mit der Ruthenwurzel frei. Uebrigens kann man die Lage des Sitzbeinrandes und der Ruthenwurzel auch durch die Haut hindurch feststellen, ebenso den Verlauf des penis.

384. Unterhalb des Sitzbeinrandes gehören die mm. semimembranosi zu den beiderseitigen Einwärtsziehergruppen. Ihren Innenflächen legen sich die graciles auf, welche unter der Beckenfuge die Muskelfuge (No. 60) bilden und den Schenkelspalt zwischen sich haben, also von der Haut unmittelbar überzogen sind.

385. Unter dem Schwanz liegt der After, der einen ringförmigen Vorsprung bildet. In diesem Ringwulst liegt unmittelbar unter der Haut der sphincter ani externus.

386. Durchschneidet man dorsal vom Ringwulst die Haut, so stösst man auf den musc. recto-coccygeus (After-Schweifband, No. 372), an welchem sich eine Ausstrahlung des sphincter externus befestigt. Wird der Schwanz gehoben und seine Unterfläche von der Haut befreit, so treten die Niederzieher hervor.

387. Präparirt man seitlich neben dem Mastdarm das retroperitonaeale Bindegewebe ab, so wird vom sphincter externus aus der levator ani (No. 370) freigelegt, welcher schräg vorwärts-abwärts gegen die Beckenwand zieht. Zwischen seinem dorsalen Rand und dem Niederzieher erscheint an der Mastdarmseite ein schräger fingerbreiter grauer Streifen, der Schenkel des suspensorium ani (No. 373).

388. Am unteren Rand des levator ani wird eine Arterie (Vene sichtbar, die pudenda interna (pg. 240). Diese gabelt sich und schickt einen Ast am levator schwanzwärts (arteria perinei), den andern abwärts (arteria bulbi urethrae).

389. Vom unteren Rande des Afters aus zieht, jederseits an den m. semimembranosus anschliessend, ein feinbehaarter Hautstreifen glatt, und ohne sich am Sitzbeinrand abzusetzen, herab bis in den Schenkelspalt hinein (vor diesem in den Hodensack bzw. den Schlauch übergehend). Dieser Hautstreifen muss vom After her abpräparirt werden, wenn eine Uebersicht über den situs der Organe im Beckenausgang geschaffen werden soll. Auch zieht man die beiden semimembranosi etwas zur Seite.

390. Es erscheinen die mm. ischio-cavernosi (No. 205), die auch beim Wallach fingerlang sind und mit den von ihnen umhüllten Ruthenschenkeln zwei dicke Wülste darstellen.

391. Die Harnröhre tritt in rother Muskelhülle aus der Beckenhöhle zwischen die (dorsalen Flächen der) mm. ischio-cavernosi und biegt sich sofort mit dem corpus penis abwärts nach dem Schenkelspalt (s. No. 217). Die Harnröhre liegt daher im Damm an der hinteren Fläche des penis. Diese Fläche ist vom m. bulbo-cavernosus bekleidet.

392. Die Umbiegung des Beckenstückes in das Ruthenstück der Harnröhre liegt unmittelbar unter dem After. Man neigt irrthümlich zu der Vorstellung, dass ein grösserer Zwischenraum zwischen beiden liegen müsse; man muss aber bedenken, dass das männliche Becken niedriger ist als das weibliche (No. 21 ff.).

393. Der sphincter ani reicht demnach nahe an den bulbo-caver-

nosus heran. Unter dem sphincter tritt, als Abzweigung des suspensorium ani, der graue m. retractor penis hervor, welcher als (zweitheiliges) fast fingerbreites Band auf dem bulbocavernosus abwärts läuft (No. 222, 374). Dies ist die wesentliche Verbindung zwischen After und Harnröhre, und die Grundlage der Haut des Dammes. Der vielgenannte „Mittelfleischmuskel“ ist mindestens ganz unbedeutend.

394. Der musc. ischiocavernosus umgiebt das crus penis von allen Seiten. Man kann es nur sichtbar machen, indem man neben der Harnröhre ein Stück aus der hinteren und oberen Fläche des Muskels herausschneidet. Dann sieht man auch oberhalb des (von der tunica albuginea umhüllten) Ruthenschenkels am Sitzbein Muskelfasern entspringen, welche einwärts in die Beckenhöhle, nämlich zum musc. urethralis ziehen und einen m. ischio-urethralis darstellen.

395. Präparirt man nun in den Raum hinein, der lateral neben After und Harnröhre zwischen dem levator ani und dem ischiocavernosus liegt, so trifft man reichliches, meist fetthaltiges retroperitonaeales Bindegewebe. Dasselbe liegt lateral neben dem Beckenstück der Harnröhre, deren Seitenfläche man von hier aus in die Beckenhöhle hinein verfolgen kann.

396. In diesem Bindegewebe liegt nur ventral der nerv. pudendus internus und darüber das Ende der art. (v.) pudenda interna, deren art. bulbi urethrae bis zum Eintritt in die Harnröhre verfolgt werden kann: der Nerv verschwindet unter dem m. ischiocavernosus, um zwischen diesem und dem Knochen an das dorsum penis zu gelangen (s. No. 242 u. 247).

397. Medial an der art. bulbi, unmittelbar vor dem Eintritt der Harnröhre zwischen die mm. ischiocavernosi, liegt auf der Harnröhre ein eiförmiger Wulst, die glandula bulbo-urethralis.

398. Der retroperitonaeale Raum der Beckenhöhle, in dessen Bindegewebe man neben After und Harnröhre (lateral liegen semimembranosus und breites Beckenband) in der beschriebenen Weise eindringen kann, ist an der Harnröhre 10 cm lang und wird neben dem Mastdarm länger, dorsal neben dem Mastdarm bis handlang. In weiterer Tiefe würde man dann auf das Bauchfell stossen.

399. Der seitliche Abschluss des Beckenausganges zwischen dem semimembranosus einerseits und After bzw. urethra andrerseits wird übrigens nicht bloss durch lockeres Bindegewebe bewirkt, sondern durch zwei Fascien-Ausläufer, die aber wenig auffällig sind. Unmittelbar unter der Haut liegt natürlich die fascia superficialis. Ausserdem aber setzt sich die fascia glutaea als fascia profunda perinei an dem Seitwärtszieher des Schweifes, der lateralen Fläche des levator ani und dem ischiocavernosus bis gegen After und Harnröhre fort.

400. Als tiefste Fascie des Dammes könnte das viscerale Blatt der fascia pelvis (No. 363) angesehen werden. Doch liegt diese Platte nicht im Damm, sondern in der Tiefe des retroperitonaealen Raumes. Sie tritt von der Beckenseite mit den Aesten der art. pudenda an die Harnröhre und überzieht diese bis zur Ruthenwurzel; ferner gelangt sie an der medialen Fläche des levator ani bis an den sphincter. Zwischen Beckenfuge und Harnröhre bildet sie das durch organische Muskelfasern verstärkte Band des Blasenhalses (lig. pubo-vesicale, No. 165).

Der weibliche regio perinei.

401. Das oben bei No. 382 bis 387 gesagte gilt auch für die regio perinei der Stute. Die Entfernung vom Schwanz bis zum arcus pubis beträgt durchschnittlich etwa 16 cm, die Breite des Beckenausganges zwischen den beiden semimembranosi halbsoviel.

402. Der After liegt senkrecht über der Scham. Der weibliche Damm, d. h. die Hautbrücke zwischen After und oberem Schamwinkel ist nur zwei Fingerbreiten hoch. Die Grundlage dieser Hautbrücke ist die Fortsetzung des suspensorium ani in die Muskelhaut des vestibulum vaginae (No. 374) und der Anschluss des sphincter ani an den constrictor cunni (No. 369).

403. Die Schamspalte (No. 296) ist ca. 10 cm hoch. Der untere Schamwinkel liegt aber nicht auf dem Sitzbeinrand (arcus pubis) sondern hinter ihm und etwas tiefer. Die am arcus pubis entspringende clitoris ragt daher direct nach hinten in den unteren Schamwinkel hinein. Im übrigen sind die crura clitoridis so klein, dass sie ganz von der Scham bedeckt und seitwärts daneben am Sitzbeinrand nicht sichtbar sind.

404. Drückt man die Schamlippen auseinander, so zeigt sich die clitoris in ihrer Schleimhautkappe (No. 299). Schiebt man die Hand über die clitoris in die Schamspalte, so trifft man am Beckenboden das orificium urethrae. Dasselbe liegt etwa 12 cm, also etwas mehr wie eine Fingerlänge, vor dem Schamwinkel (No. 280, 283).

405. Schiebt man die Hand weiter in die Scheide vor, so erreicht man leicht das Scheidengewölbe und die cervix uteri. In natürlicher Lage beträgt die Entfernung von der Scham nur etwa 18 cm (Länge der Scheide s. No. 280).

406. Die Schamlippen treten (ebenso wie der After) wulstig hervor: ihre Grundlage ist der constrictor cunni (No. 284). Seitlich geht die Haut auf den semimembranosus über, abwärts vom unteren Schamwinkel zieht sie zwischen den Schenkeln hindurch zum Euter.

407. Präparirt man nach Ablösung der Haut lateral neben After und Scham in den retroperitonaealen Raum hinein, so werden sichtbar

oben der sphincter ani und der levator ani (No. 369 u. 370), unten der constrictor cunni.

408. An der Scheide entlang läuft die art. pudenda int., die sich schon in der Tiefe in zwei Aeste spaltet. Der obere starke Ast verläuft am oberen Rand des vestibulum vaginae bis an den Damm und theilt sich hier in einen oberen Zweig für den sphincter ani und in einen unteren, der vor der Schamlippe herabläuft (vgl. pg. 240 u. No. 295). Von diesem Ast entspringt auch die art. bulbi vestibuli.

409. Der untere Ast wird art. clitoridis, läuft an der Scheidenwand abwärts zum Beckenboden und tritt, in Begleitung des nerv. pudendus int., in die radix clitoridis. Deckt man letztere von der Seite her auf, so findet man das Gefäss und präparirt es von hier vorwärts. Die Venen begleiten die Arterien.

410. Die Länge des retroperitonaealen Raumes beträgt durchschnittlich etwa 16 cm; er ist ein wenig länger als beim männlichen Thier.

411. Die Fascien des Beckenausganges verhalten sich im wesentlichen wie beim männlichen Pferde (No. 399).

VI. Abschnitt.

Demonstration und Exenteration des Urogenitalapparates.

Exenteration bei dem männlichen Pferde.

Demonstration der Lende.

412. Um die Harn- und Geschlechtsorgane übersehen und herausnehmen zu können, muss die Bauchhöhle vorher geöffnet und entleert worden sein. Das Pferd befindet sich in der Rückenlage und die in Folgendem angewandten Bezeichnungen „oben“, „unten“ etc. beziehen sich auf diese Lage.

413. Die gespaltenen Bauchdecken werden allseitig zurückgeschlagen und, wenn nöthig, an Schenkeln und Rippen festgehakt. Die an der Lende liegenden Organe lassen sich dann bei einem mageren Pferde ohne weiteres demonstriren, da sie durch das parietale Bauchfell klar durchschimmern. Im Folgenden ist die bei Anatomiepferden gewöhnliche Magerkeit vorausgesetzt. Stammt freilich das Cadaver von einem wohlgenährten Pferde, so ist das reichliche subseröse Gewebe oft

in eine so beträchtliche Fettschicht umgewandelt, dass ausser den Nieren alles verdeckt ist. In diesem Fall ist eben das Object zur Demonstration weniger geeignet, resp. letztere kann erst nach Abheben des Bauchfelles (No. 429), resp. nach Entfernung auch des Fettes vorgenommen werden. Betr. der Exenteration kann man sich natürlich auch beim fetten Pferde leicht zurechtfinden, wenn man die Lage der Organe kennt.

414. Zu demonstriren sind die Nieren, die Nebennieren (No. 120 ff.), die Harnleiter (No. 154). Zwischen den Nieren die Stümpfe der vorderen Gekrösarterie und ihrer Aeste (die Vene ist mit Darm bzw. Pfortader abgeschnitten), links daneben event. ein Rest der hinteren Gekrösvene. Die Nierengefässe sind theilweise zu übersehen. Vor der linken Niere der hiatus aorticus: event. die Aeste des „Hallerschen" Dreifusses noch erhalten (cisterna chyli s. No. 334).

415. Hinter den Nieren psoas major, psoas minor, fascia iliaca (m. sartorius). Unter der Wirbelsäule aorta und Hohlvene. An der aorta Stumpf der hinteren Gekrösarterie (III. Dreifuss, No. 313); Samenarterien daneben nicht immer sichtbar (beim weiblichen Thier leichter im mesovarium nachzuweisen, beim männlichen Thier event. erkennbar in der Gefässfalte, welche von der Lende zum Scheidenring zieht (No. 187).

416. Der Scheidenring (No. 182) ist bei Wallachen oft sehr eng, so dass man kaum den kleinen Finger einschieben kann. Er fällt aber ohne weiteres auf, namentlich durch den aus ihm kommenden Samenleiter, welcher in einer langen Bauchfellfalte eingeschlossen ist und sich der Beckenhöhle zuwendet.

417. Theilung der aorta, Lage der Schenkelarterien am Beckeneingang. Die Venen sind von den Arterien verdeckt. Art. circumflexa ilium profunda zieht mit zwei Venen quer über die Lendenmuskeln an den Hüfthöcker, wo sie sich gabelt.

418. Betreffs der übrigen Gefässe und Nerven vergleiche die Uebersicht über die Topographie der Lende pg. 243.

Demonstration des intraperitonaealen Beckenraumes.

(Vergleiche topographische Beschreibung desselben pg. 254.)

419. In der Beckenhöhle liegt das abgeschnittene Ende des Mastdarms, am Gekröse befestigt.

420. Die Harnblase ist, wenn leer, oft soweit nach hinten zurückgezogen, dass sie wenig in den Bauchfellsack hineinragt und gesucht

werden muss. Man lege dann die Finger an den Schambeinrand und gehe an der Fuge ins Beckeninnere; die Finger treffen dann an der hinteren Wand des Bauchfellsackes auf einen dicken Wulst, welcher nach vorn zu ziehen ist und sich als die Harnblase erweist.*)

421. Das mittlere Band der Blase (No. 165) tritt oft nur schwach hervor, die beiden Seitenbänder sind nicht zu übersehen. In ihren vorderen Rändern liegen die Nabelarterien, welche von den Seitenwänden des Beckens herkommen.

422. Dabei wird jede Nabelarterie gekreuzt von dem in seiner Bauchfellfalte eingeschlossenen Samenleiter, welcher vom Scheidenring her in die Beckenhöhle hinabsteigt (Rückenlage des Pferdes) und unter dem Seitenband bzw. der Harnblase verschwindet, wo er sich mit dem der anderen Seite durch die plica supravesicalis (No. 167) vereinigt.

433. In die Beckenhöhle ziehen endlich noch die Harnleiter hinein, welche von den Nieren ab durch das Bauchfell verdeckt sind, aber unter demselben mehr oder weniger gut sichtbar werden, jedenfalls aufgesucht werden müssen. Die Harnleiter sind seitlich neben der aorta bzw. Hohlvene zu finden, gehen über die Schenkelarterien in die Beckenhöhle hinein, kreuzen den Ursprung der Nabelarterien und verschwinden dann im Hintergrund des intraperitonaealen Raumes (No. 324).

424. Es kreuzen sich also an der Seite der Beckenhöhle drei Stränge, der Harnleiter (welcher nach hinten zu verschwindet), die Nabelarterie (welche an den Blasengipfel geht) und der Samenleiter (der vom Scheidenring kommt). Weiteres lässt sich zunächst nicht übersehen.

Exenteration von der Bauchhöhle aus.

425. Die Exenteration der Harn-Geschlechtswerkzeuge des männlichen Pferdes ist zwar nicht der schwierigste, aber der langwierigste Abschnitt der ganzen Section. Für die Ausführung derselben ist wiederum der Stand auf der rechten Seite des Cadavers zu nehmen.

426. Da es sich grösstentheils um paarige, symmetrische Organe handelt, so ist meist die doppelte Ausführung gleicher Manipulationen

*) Es wäre unnöthig, obiges Verfahren besonders anzugeben, wenn nicht bei dem Anfänger der eigenthümliche Irrthum so häufig vorkäme, dass die Blase, wenn sie nicht ohne weiteres sichtbar ist, am Mastdarm gesucht, ja dass sogar der Mastdarm hochgehoben wird, um zwischen ihm und dem Kreuzbein die Blase zu finden. Es ist das nur erklärlich, weil das Cadaver auf dem Rücken liegt, das obere also nach unten gekehrt ist, und weil die Blase unwillkürlich unten gesucht wird. Um diesen lapsus manus zu vermeiden, ist es jedenfalls besser, an einen bestimmten Griff sich zu gewöhnen.

erforderlich. Ein Theil derselben lässt sich rasch und einfach mittelst der blossen Hand bewerkstelligen; andere erfordern grösste Sorgfalt und eine geschickte Handhabung des Messers.

427. Der Beginn wird gemacht mit der linken Niere. Am lateralen Rand derselben wird ein halbkreisförmiger Schnitt durch das die Niere überdeckende Bauchfell geführt. Der Schnitt hat am vorderen Ende der Niere zu beginnen und darf am hinteren Ende derselben bis an die Sehne des musc. psoas minor einwärts gezogen werden, indessen nicht weiter, weil sonst der Harnleiter (No. 324) durchschnitten würde.

428. In diesen Schnitt wird die Hand zwischen Niere und Lendenmuskel geschoben, die Niere aus dem sie befestigenden Bindegewebe herausgehoben und nach der Wirbelsäule hin zurückgelegt. Sie ist jetzt nur noch an den Gefässen befestigt.

429. Darauf wird die (linke) Hand durch den in das parietale Bauchfell gemachten Einschnitt zwischen dieses und die Lendenmusculatur nach hinten geschoben und das Bauchfell wird allmählich bis an den Beckeneingang von Lenden- und Bauchmuskeln abgehoben.

430. Es ist dies im allgemeinen ganz leicht zu bewirken; nur reisst das Bauchfell in der Leistenfurche, d. h. längs des lig. inguinale bzw. längs des Randes vom musc. obliq. internus gegen den Scheidenring hin leicht ein. Dadurch wird der vom Bauchfell selbst gebildete Scheidenring (pg. 197 ff.) zerstört und andrerseits der vom Bauchfell bedeckte innere Leistenring (pg. 190 ff.) nicht vollständig blossgelegt, was Schwierigkeiten bei der späteren Ablösung des Samenstranges zur Folge hat. Um diese Nachtheile zu vermeiden, muss man das Bauchfell an der Lende von vornherein bis zu seinem lateralen Rand mit der linken Hand abheben und zugleich das Abgehobene am lateralen Rand bis an den Hüfthöcker hin einschneiden (weil es sonst lateral hängen bleibt). Vom Hüfthöcker ab hebt man dann das Bauchfell erst von den Schnitträndern der Bauchmuskeln her ab und löst es von diesen aus dann vorsichtiger auf den Scheidenring zu und schliesslich mit grosser Sorgfalt rings um den Scheidenring selbst ab, sodass letzterer aus dem zugleich blossgelegten inneren Leistenring intact herausgehoben werden kann.

431. Die vom Bauchfell unmittelbar bedeckte fascia iliaca ist gegen die Niere hin sehr dünn und durchsichtig. Es geschieht daher leicht, dass hier die Hand statt unter das Bauchfell, unter die Fascie geschoben wird und dann unter deren starkem Theil neben dem Hüfthöcker stecken bleibt. Der Fehler wird aber schon dadurch erkennbar, dass die Hand unter die art. circumflexa ilium geräth, während sie natürlich über die

Arterie hinweggleitet, wenn bloss das Bauchfell aufgehoben wird. Bekommt man also die Arterie auf die Hand, so ist diese wieder zurückzuziehen und die Lendendarmbeinbinde erst vorn vom Bauchfell zu trennen.

432. Ist das Peritoneum dergestalt bis um den Scheidenring herum von seiner musculösen Unterlage abgehoben worden, so muss der Scheidenhautbeutel sammt seinem Inhalt durch den inneren Leistenring in die Bauchhöhle hineingezogen werden.

433. Um dies aber zu ermöglichen, ist zunächst Hoden und Samenstrang aussen am Hodensack loszulösen.

434. Sind die Hoden noch vorhanden, so wird einfach der Hodensack durch einen Längsschnitt geöffnet und die gemeinschaftliche Scheidenhaut sammt dem m. cremaster erst von der tunica dartos, dann von dem Bindegewebe im Leistenkanal lospräparirt und dann nach No. 437 ff. verfahren.

435. Ist das Sectionsobject ein Wallach, so muss zunächst der bei der Castration abgeschnittene und jetzt geschrumpfte Samenstrang gefunden werden. Der Schlauch, an welchem bei dem Wallach der Hodensack verschwunden ist, und die Ruthe sind bei Eröffnung der Bauchhöhle bis zum Schambeinrand hin gelöst und zwischen die Schenkel zurückgelegt worden. Die Ruthe ist durch eine Bindegewebsmasse umgeben und befestigt, in welcher die lig. inguinales superficiales sowie dicke, oft mit Blutgerinnseln (Thromben) verstopfte Venen (Aeste der pudenda externa) liegen. Auch der äussere Leistenring ist durch aufgelagertes Bindegewebe verdeckt. In diesem Bindegewebe liegt der Samenstrang, dessen abgeschnittenes Ende neben der Ruthe an der Schlauchhaut, wo ehedem der Hodensack sass, narbig festgewachsen ist.

436. Man suche nun, neben der Ruthe in der Gegend des äusseren Leistenringes den fingerdicken Samenstrang zu fühlen und zu erfassen. Gelingt dieses nicht, so kann ohne weiteres in der Gegend des Leistenkanals auf das Bindegewebe eingeschnitten werden, wobei sofort das glänzende lig. inguinale (Pouparti) resp. das crus laterale des m. obliquus externus (s. No. 69) zum Vorschein kommt. Quer von diesem erscheint dann auch der Samenstrang (s. No. 186) von dem rothen m. cremaster umgeben.

437. Nun wird der Samenstrang erfasst, das vernarbte Ende neben dem penis abgeschnitten und alles ihm anhaftende lockere Bindegewebe auf das sorgfältigste abpräparirt (in den Leistenkanal hinein event. mit den Fingern abgestossen), bis die Finger der in den Leistenkanal eingeführten (rechten) Hand zwischen dem m. obliquus internus und dem m.

sartorius, d. h. durch den inneren Leistenring frei in die Bauchhöhle gelangen. Die medial neben dem Samenstrang über den inneren Leistenring hinwegsetzende art. epigastrica (s. Abbildung pg. 249 u. No. 91) wird am besten durchschnitten.

438. Dann werden von der Bauchhöhle her zwei Finger (der linken Hand) in den Leistenkanal geschoben, der Samenstrang wird mit denselben erfasst und sammt dem m. cremaster durch den medialen Winkel des Leistenringes in die Bauchhöhle hineingezogen. Zieht man nun den Samenstrang nach der Beckenhöhle hin, so spannt sich der, neben dem sartorius dicht über dem obliquus internus (No. 110) entspringende m. cremaster an und wird von der fascia iliaca abpräparirt.

439. Damit ist die letzte Verbindung des Samenstranges gelöst. Die ganze Bauchfellausstülpung (processus vaginalis, No. 104) mit dem vollständig erhaltenen Scheidenring und dem anliegenden musc. cremaster fällt in die Beckenhöhle zurück. Nur die Gefässe und Nerven des Hodens sind noch zu lösen (s. No. 187).

440. Jetzt lassen sich die Leistenringe übersehen und demonstriren (Beschreibung siehe pg. 190 ff).

441. Nach der Loslösung des Samenstranges wird die Ausführung der Exenteration an der linken Seite des Pferdes abgebrochen und dieselbe nunmehr an der rechten Seite des Körpers in ganz gleicher Weise vollzogen (wobei übrigens der Arbeitende seine Stellung auf der rechten Seite des Cadavers, wie bisher, beibehalten kann).

442. Ein Unterschied wird nur in dem Herausheben der rechten Niere aus ihrem Lager gemacht, indem nur an ihrem hinteren Rand das Bauchfell eingeschnitten werden darf. Würde man den Schnitt, wie bei der linken Niere, um den ganzen convexen Nierenrand herumführen, so würde das Zwerchfell, auf welchem der vordere Theil der rechten Niere liegt, sehr leicht angeschnitten werden. Die Niere lässt sich übrigens trotz des kürzeren Schnittes leicht mit der Hand emporheben, wobei dann das Bauchfell am ganzen convexen Rand, soweit es nicht durchschnitten ist, einreisst.

443. Es bleibt nun noch übrig, beide Nieren sammt den Nebennieren von ihren Gefässen zu lösen und die Harnleiter bis zum Becken hin abzupräpariren. Dabei ist zu beachten, 1) dass die Nebennieren im Zusammenhang mit den Nieren abgelöst werden müssen, 2) dass die Harnleiter nicht eingeschnitten werden dürfen.

444. Man hat deshalb bei der linken Niere etwas anders zu verfahren, als bei der rechten. Die linke Hand wird an die linke Neben-

niere gelegt, letztere sammt der Niere über die Hand herübergezogen und speciell die Nebenniere zwischen Daumen und Zeigefinger gefasst. Dann wird die Nebenniere von der vorderen Gekröswurzel sorgfältig losgelöst. Weiterhin wird die Niere mittelst Durchschneidung der Nierenarterie und -Vene vollends gelöst und das von den Lendenmuskeln vorher abgehobene Bauchfell, an dessen subseröser Fläche zugleich der Harnleiter befestigt ist, auch von der aorta abgetrennt, wobei die im Bauchfell verlaufenden inneren und ebenso die (beim Wallach meist nicht sichtbaren) äusseren Samenarterien durchschnitten werden müssen.

445. An der rechten Seite des Pferdes (an welcher der Secirende Stellung genommen hat) wird einfach die Hand unter die Niere geschoben, dann der Daumen auf die Nebenniere gelegt, diese von der Hohlvene und dann die Niere von den Gefässen abgeschnitten.

446. Die Abtrennung des Bauchfells und damit des Harnleiters erfolgt in der oben beschriebenen Weise bis an die aorta.

447. Schliesslich hebe man beide Nieren hoch, ziehe sie mit ihren Harnleitern beckenwärts und trenne alle etwa noch verbliebenen Verbindungsreste bis an den Beckeneingang ab.

448. Die Lösung der Harn- und Geschlechtswerkzeuge, soweit sie in der Bauchhöhle liegen, ist damit vollendet und wird nun in die Beckenhöhle hinein fortgesetzt.

449. Die Hand wird erst an der linken, dann an der rechten Seite zwischen die Beckenwand und das derselben anliegende Bauchfell geschoben und dieses jederseits vom Kreuzbein bis zur Beckenfuge, also im ganzen Umkreise abgehoben, was am frischen Cadaver leicht gelingt, da ein reichliches lockeres subseröses Gewebe vorhanden ist.

450. Durch die Loslösung des parietalen Bauchfells werden zugleich Mastdarm und Harnblase, die im intraperitonaealen Raum nur an ihren visceralen Bauchfellfalten befestigt sind, von den Beckenwänden abgelöst. Auch die Harnleiter, welche im subserösen Gewebe liegen, werden mit dem Bauchfell zusammen abgehoben.

451. Dabei tritt jederseits als Hinderniss ein weisslicher, starker, unzerreissbarer Strang auf, welcher scheinbar aus der Beckenwand herauskommt und in den Bauchfellsack sich einsenkt. Es ist dies die Nabelarterie (wie durch ihre Endung an dem Blasengipfel sich leicht feststellen lässt), welche durchschnitten werden muss (vgl. pg. 195, Anm).

452. Hinter dem nunmehr von den Beckenwänden abgelösten Bauchfellsack gelangt man nun in den retroperitonaealen Raum. In diesem sind Harnblase, Harnröhre und Mastdarm bekanntlich durch reichliches, aber zähes Bindegewebe an den Beckenwandungen befestigt. Auch diese

bindegewebige Verbindung wird (so weit nach hinten, als möglich) mittelst der Hand abgestossen, wobei bisweilen das Messer nachhelfen muss. Dies ist namentlich der Fall an den Gefässen, welche von der längs der Beckenseite verlaufenden pudenda interna an die Beckenorgane gehen und deren stärkstes die art. haemorrhoidalis media (pg. 240) ist. Damit ist die Exenteration innerhalb der Körperhöhle vorläufig beendet.

Präparation am Damme (vergl. auch pg. 255).

453. Zur weiteren Ausführung der Section nehme man jetzt Stellung hinter dem Schweifende des Cadavers, um zunächst am Damme den penis abzulösen.

454. Meistens ist bei der Abhäutung der vorn den Schlauch bildende und hinten zwischen den Schenkeln und am Mittelfleisch liegende Hautstreifen sitzen geblieben. Dieser Hautstreifen muss im Bereich des Beckenausganges von den mm. semimembranosi und am Sitzbeinrand von den mm. ischio-cavernosi gründlich abpräparirt werden.

455. Ist dies geschehen, so wird die Ruthe am vorderen Ende erfasst, zwischen den Schenkeln nach hinten gezogen und dabei alles Bindegewebe, welches sie an die mm. graciles befestigt, abgetrennt (Durchschneidung der äusseren Schamarterien und -Venen).

456. Wenn die Trennung aber bis zum hinteren Rande der Muskelfuge (No. 60) vorgeschritten ist, kommt es darauf an, die ligg. suspensoria (No. 220) in dem lockeren Bindegewebe freizulegen und zu demonstriren. Man lege einen Finger, mit der Spitze nach dem Sitzbeinrand gerichtet, in die Muskelfuge und stosse ihn durch das Bindegewebe bis auf den Sitzbeinrand ein. Dann werden beiderseits am Finger die Bänder als straffe Stränge fühlbar und es macht ihre Freilegung im Bindegewebe keine Schwierigkeit; sie werden demnächst an ihren Muskelenden abgeschnitten.

457. Jetzt ist der ganze Ruthenrücken bis auf die Ruthenwurzel hin abgetrennt, und die letztere am Sitzbeinrand blossgelegt. Es zeigen sich die medialen Theile der mm. ischio-cavernosi, die crura penis umhüllend, während die lateralen Theile der Muskeln von den mm. semimembranosi bedeckt sind.

458. Indem die Ruthe straff nach hinten (d. h. also vom Pferde weg) gezogen wird, liegt die Harnröhre abwärts gekehrt und der Ruthenrücken bildet jetzt die aufwärts gekehrte Fläche der Ruthe. Auf dieser erscheinen die nn. dorsales penis, welche in der medianen Lücke zwischen den mm. ischio-cavernosi (aus der Beckenhöhle, s. No. 247 und 304)

hervortreten. Lateral neben ihnen erscheinen die Aeste der art. (v.) obturatoria, welche, an der Muskelfläche des Beckenbodens verlaufend, aus dem semimembranosus hervorbrechen (art. profunda penis, s. No. 243 u. 303).

459. Die Ruthenwurzel soll jetzt von dem hinteren Sitzbeinausschnitt getrennt werden. Dazu muss zunächst erst an der einen, dann an der anderen Seite der musc. semimembranosus möglichst nach aussen gedrückt und dabei der musc. ischio-cavernosus, soweit er in der Aushöhlung des ersteren Muskels liegt, ringsum frei präparirt werden.

460. Ist dies gründlich geschehen, so wird das Messer wie zum Stich mit der ganzen Hand so erfasst, dass die Messerspitze senkrecht nach unten gerichtet ist. So wird es dicht hinter der Beckenfuge in die Lücke zwischen den beiden mm. ischio-cavernosi geschoben. Dabei ist jedoch zu bedenken, dass in der Tiefe dieser Lücke die Harnröhre liegt (No. 217), welche nicht angestochen werden darf. Das Messer wird daher nicht hineingestossen, sondern nur so tief, als eben kein Widerstand sich findet, eingesenkt.

461. Die Schneide des Messers wird dann, dem Knochen dicht angelegt, einmal nach links, dann nach rechts gekehrt, so beidemal am hinteren Sitzbeinrand entlang von der Fuge ab nach aussen geführt und damit jederseits der Ruthenschenkel sammt dem musc. ischio-cavernosus durchschnitten. Dabei wird das Messer von der Beckenfuge ab seitwärts immer tiefer eingestossen, damit es den musc. ischiocavernosus völlig durchdringt; soweit der letztere in der Aushöhlung des musc. semimembranosus liegt, muss er durch entsprechende Drehung des Messers möglichst vollständig herausgeschält werden. Inmitten des durchschnittenen Muskels erscheint die Schnittfläche des Ruthenschenkels (crus penis).

462. Die Ruthe wird nun straff nach dem Schwanze herabgezogen und es werden von der Beckenhöhlenfläche des Sitzbeinrandes alle Verbindungsreste (mm. ischio-cavernosi und mm. ischio-urethrales) abgeschnitten. Ist dies geschehen, so wird anstatt des Messers ebenso die Hand am Beckenboden in die Beckenhöhle eingeschoben und es werden die letzten (bindegewebigen) Befestigungen der Beckenorgane am Beckenboden abgestossen, bis die Hand nach vorn freien Raum gewonnen hat.

463. Die aussen unter der Beckenfuge entspringenden Muskeln werden danach bis auf die Beckenfuge durchschnitten, diese selbst wird durchsägt. Bei Durchschneidung der Muskelfuge (No. 60) ist sorgfältig die Medianebene innezuhalten, welche durch eine sehnige Platte gekennzeichnet ist. Kommt der Schnitt aus dieser Platte heraus in Fleisch, so

trifft der Sägeschnitt hernach nicht die Knochenfuge. Ist letztere durchsägt, so drücke man mit ganzer Kraft beide Beine auseinander, bis man einen Ruck bzw. ein leichtes Krachen verspürt (dann absetzen, weil sonst Muskeln zerrissen werden). Dann haben sich die beiden Hälften des Beckenbodens soweit auseinander gegeben,*) dass man in der Beckenhöhle genügend sehen und präpariren kann.

464. In der Beckenhöhle zeigt sich zuoberst die Harnblase, darunter der Mastdarm, welcher an seiner dorsalen Fläche bindegewebig mit den Niederziehern des Schweifes verbunden ist. Man hebt deshalb zunächst den Mastdarm am vorderen Ende auf und trennt dieses Bindegewebe, soweit es nicht schon von vorn her abgestossen worden war, bis der Anfang der Niederzieher (mm. sacro-coccygei ventrales) freigelegt ist.

465. Nun liegen seitlich neben Mastdarm und Blase noch zähe Bindegewebsmassen, in welchen die drei noch unzertrennten Verbindungen des Mastdarms, der m. recto-coccygeus, das suspensorium ani und die mm. levatores ani, verborgen sein müssen (vergl. pg. 253).

466. Dies Bindegewebe muss erst an der einen, dann an der anderen Seite entfernt werden. Dabei ist die Stellung zu wechseln und beidemal derjenigen Seite, an welcher die Trennung ausgeführt werden soll, gegenüber einzunehmen. Man lege die linke Hand auf den Mastdarm, drücke denselben zu sich herüber, so dass das zu trennende Gewebe möglichst angespannt wird, und führe nun das Messer mit langen, leichten Schnitten über dasselbe hin.

467. Dabei erscheint allmählich unter dem Bindegewebe ein Muskel, der von der Beckenwand gegen den Mastdarm hin gerichtet ist, der levator ani. Derselbe muss mit dem Mastdarm herausgenommen, also von der Beckenwand abgetrennt werden. Hier aber liegt der Seitwärtszieher des Schweifes (in der Rückenlage des Cadavers) unter ihm und zwar so dicht, dass die genaue Trennung beider Muskeln grosse Sorgfalt erfordert, um so mehr, als beide sehr locker sind und in sehr wechselnder Stärke sich vorfinden (s. No. 355 ff.).

468. Sobald der levator ani aus dem Bindegewebe hervorgetreten ist, wird letzteres vor und hinter dem Muskel ohne besondere Vorsicht vollständig durchschnitten (wobei aber der Muskel nicht unterhöhlt werden darf). Am caudalen Rande des musc. levator ani tauchen die art. (v.) pudenda interna (No. 360) in Begleitung des n. pudendus internus auf. Die Fortsetzung der Gefässe an den bulbus urethrae lässt sich noch

*) Ueber die Exenteration der Beckenhöhle ohne Oeffnung der Fuge s. No. 496.

nachweisen. Der Nerv, welcher als dorsalis penis bei No. 458 schon angetroffen worden war, ist sammt der Ruthenwurzel schon durchschnitten. Gefässe und Nerv werden jetzt hinter dem levator quer durchschnitten.

469. Nun wird der levator dicht an seinem Ursprung (und zwar etwas vom hinteren Rande her) mit vorsichtigen, leichten Querschnitten belegt, unter denen er bei fortgesetzt auf den Mastdarm ausgeübtem Zug sich allmählich von der Beckenwand ablöst.

470. Dabei kommt schliesslich eine, oft sehr dünne Bindegewebslage und unter dieser der Seitwärtszieher des Schweifes (scheinbar eine Schicht des musc. levator) zum Vorschein. Manchmal liegen die Ursprungsstellen beider Muskeln weiter auseinander und dann setzen sie sich mehr voneinander ab; ist einmal die Grenze gefunden, so ist es leicht, die Trennung beider fortzusetzen, bis der levator an den After, der Seitwärtszieher aber an die Niederzieher des Schwanzes herantritt.

471. Sind so die mm. levatores ani beiderseits abpräparirt, so sind der Mastdarm und die Niederzieher des Schweifes seitlich freigelegt. Lockere Fasern der letzteren kleben leicht dem Mastdarm an und sind von demselben abzustreifen.

472. Dann zeigen sich zu beiden Seiten des Mastdarmes, in der Richtung von den Niederziehern ab schräg nach hinten laufend, die Schenkel des Aufhängebandes des Afters (suspensorium ani, s. No. 373), welche zwischen den Niederziehern entspringen und an diesem Ursprung abgeschnitten werden.

473. Jetzt wird der After etwas vom Schweif abgezogen und dabei werden die Bindegewebsreste zwischen ihm und den Niederziehern durchschnitten. Nun ist als letzte Befestigung noch das Afterschweifband (m. recto-coccygeus, s. No. 372) übrig, welches als ein dickes graues Muskelbündel über dem After sich zwischen die Niederzieher des Schwanzes einsenkt und mit einem Querschnitte abgetrennt wird.

474. Die Exenteration des Harn-Geschlechtsapparates ist damit vollendet und derselbe kann im Zusammenhang herausgenommen werden.

475. Der Gang der Exenteration ist also (kurz zusammengefasst) folgender:

1. Ausheben der linken Niere aus der Kapsel;
2. Abheben des Bauchfells an der linken Körperseite von Lenden- und Bauchmuskeln bis um den inneren Leistenring herum;
3. Präparation und Ablösung des Samenstranges;
4. Wiederholung der Handlungen 1—3 an der rechten Seite des Pferdes;

5. Abtrennung der Nieren, der Harnleiter und des Bauchfells von ihren Befestigungen längs der Wirbelsäule an aorta, Hohlvene und Gefässästen;
6. Abstossung des Bauchfellsackes in der Beckenhöhle mit Durchschneidung der Nabelarterien und
7. Abtrennung der bindegewebigen Befestigungen der Beckenorgane im retroperitonaealen Raum der Beckenhöhle (mit Durchschneidung der Gefässäste) von der Bauchhöhle aus;
8. Loslösung der Ruthe zwischen den Schenkeln;
9. Präparation und Durchschneidung der Aufhängebänder der Ruthe;
10. Präparation der Sitzbein-Ruthenmuskeln;
11. Abtrennung der Ruthenwurzel (mm. ischio cavernosi + crura penis) von dem Sitzbeinrand;
12. Lösung der Reste der Befestigungen der Harnblase und Harnröhre am Beckenboden;
13. Durchschneidung der Muskelfuge (der Einwärtszieher) und Durchsägung der Beckenfuge;
14. Präparation und Ablösung der mm. levatores ani von den Seitwärtsziehern des Schwanzes unter Zertrennung der seitlichen Bindegewebs-Befestigungen des Mastdarms;
15. Durchschneidung der beiden Schenkel des suspensorium ani und des recto-coccygeus (Aufhängeband des Afters und Afterschweifband).

Ordnung der exenterirten Organe.

476. Um die Eingeweide nach der Exenteration in eine geordnete Lage zu bringen, werden sie derartig auf den Secirtisch gelegt, dass Mastdarm und Blase auf einer Seitenfläche und neben einander liegen, während die Ruthe in der Richtung des Beckenstückes der Harnröhre (nach hinten) ausgestreckt ist.

477. Auf der Harnröhre, dicht vor den mm. ischio-cavernosi, sitzt eine ovale mit Muskelfasern bedeckte Wulst, die glandula bulbo-urethralis. Am Blasenhals zeigt sich hinter dem Bauchfellüberzug der Harnblase ein Seitenlappen der prostata (No. 176 ff.).

478. Um die plica supravesicalis (No. 167), Samenleiter und Samenblasen zu zeigen, wird der Mastdarm auf seine Rückenfläche gelegt, so dass die Harnblase ihm aufliegt. Dieselbe wird dann afterwärts zurückgelegt, wobei die plica, dem Mastdarm anliegend, sichtbar wird. Neben einander verlaufen darin zunächst der Mittellinie die Ampullen der Samenleiter.

Lateral neben den Samenleitern liegen die Samenblasen und lateral neben diesen sieht man häufig noch die Seitenlappen der prostata zwischen die Blätter der plica von hinten her hineinragen.

479. Grösse und Form der genannten Organe wechseln ausserordentlich, ihre Bestimmung und Unterscheidung ist aber stets leicht, wenn man ihnen, wie beschrieben, von der Medianlinie aus nachgeht.

480. Innerhalb der abgeschnittenen Enden der Sitzbeinruthenmuskeln endlich zeigen sich die blutdurchtränkten Schnittflächen der Ruthenschenkel.

Weiteres siehe bei: Präparation des männlichen Urogenitalapparates pg. 274.

Exenteration bei der Stute.

Demonstration.

481. Bei der Stute werden in der eröffneten und entleerten Bauchhöhle in derselben Weise, wie bei dem männlichen Pferde, Nieren, Gefässe und Nerven sichtbar.

482. Dazu kommen die Gebärmutter und die Eierstöcke, welche frei vor Augen liegen. Zwischen dem Eierstock und dem Ende des Gebärmutterhorns befindet sich medial das Eierstockband (lig. ovarii proprium) und lateral die Eileiterfalte (plica tubaria), dazwischen die Eierstocktasche (bursa ovarica No. 263). An der lateralen Fläche der Eileiterfalte zeigt sich der geschlängelte Eileiter; am vorderen Ende desselben die Fimbrien, an deren medialer Fläche die Eileitermündung zu suchen ist. An der lateralen Fläche des breiten Mutterbandes findet sich übrigens noch eine lange, niedrige, in ein freihängendes Läppchen ausgehende Falte, welches dem lig. teres uteri beim Menschen entspricht und ein Analogon des gubernaculum testis (s. No. 190) ist; in derselben iegen rothe Muskelfasern, der rudimentäre musc. cremaster.

483. Im ligamentum latum sieht man (an der lateralen Fläche) starke Gefässe geschlängelt verlaufen, vorn die art. ovarica et uterina anterior, gegen den Gebärmutterkörper hin die uterina media (s. No. 290 ff.).

484. Wird der Gebärmutterkörper vom Kreuzbein aufgehoben, so öffnet sich der Eingang in die tiefe und weite excavatio recto-uterina, in welcher der Mastdarm liegt. Lässt man die Gebärmutter wieder herabsinken, so zeigt sich zwischen ihr und der Blase die excavatio vesico-uterina (No. 266).

485. Harnblase, Seitenbänder und Nabelarterien finden sich in derselben Weise, wie bei dem männlichen Pferde. Nur die Harnleiter lassen sich weniger gut übersehen, weil sie gerade in den Ursprungslinien der

breiten Mutterbänder verlaufen. Sie werden aber, wenn man das lig. latum abhebt und anspannt, zwischen dessen Blättern von der lateralen und von der medialen Seite her sichtbar.

Exenteration.

486. Die Exenteration der Harn- und Geschlechtswerkzeuge ist bei der Stute wesentlich einfacher als bei dem männlichen Pferde; es kann in den meisten Punkten einfach auf jene Bezug genommen werden.

487. Die Nieren werden aus ihrem Lager herausgehoben, wobei an der rechten Niere besonders verfahren wird (No. 427, 428 und No. 442).

488. Das parietale Bauchfell wird von der Lendenmusculatur bis gegen die Beckenhöhle hin abgestossen. Damit werden gleichzeitig die aus diesem Theil des Bauchfells entstehenden breiten Mutterbänder, also die Befestigungen der Eierstöcke und der Gebärmutter, soweit diese in der Bauchhöhle liegt, abgelöst. Die Ablösung wird erst auf der einen, dann ebenso auf der anderen Seite, medial bis an die grossen Gefässe, vorgenommen. Die wegen Erhaltung der Scheidenringe beim männlichen Thier nothwendigen Vorsichtsmassregeln fallen hier fort (No. 429 ff.).

489. Dann werden die Nieren mit den Nebennieren nach No. 443 ff. von den Gefässen gelöst und das noch an der Wirbelsäule haftende Bauchfell bis zur Aorten-Theilung abgetrennt (wobei die inneren und äusseren Samenarterien durchschnitten werden). Es ist aber (für die spätere Präparation der Organe) erwünscht, dass das gesammte beiderseitige peritonaeum parietale der Lende als eine zusammenhängende Platte erhalten bleibt. Es darf also nicht längs der aorta und Hohlvene eingeschnitten werden, sondern muss, nachdem es von den Seiten her bis an die grossen Gefässe gelöst ist, von diesen im ganzen hochgehoben werden. Die Harnleiter liegen zwischen den dorsalen Rändern der Blätter der lig. lata und heben sich mit dem Bauchfell ab. Nieren, Harnleiter und die in der Bauchhöhle liegenden Theile des Geschlechtsapparates sind damit völlig losgelöst.

490. In der Beckenhöhle wird das Bauchfell und retroperitonaeal das die Beckenorgane befestigende Bindegewebe nach No. 448 ff. abgestossen. Die Nabelarterien und die bei der Stute viel stärkeren aa. haemorrhoidales mediae (welche die uterinae posteriores abgeben, No. 294) werden ebenfalls durchschnitten.

491. Nunmehr wird das Euter von der Bauchwand und zwischen den Schenkeln abgelöst (Durchschneidung der äusseren Schamarterien und -Venen). Seine Verbindung mit den Bauchdecken ist meist schon durchschnitten (Beschreibung siehe No. 300 ff.).

492. Im Beckenausgang liegen Scham und After. Der Zwischenraum zwischen dem After und dem (oberen) Schamwinkel ist der weibliche Damm (pg. 258). Im entgegengesetzten Schamwinkel zeigt sich beim Spreizen der Schamlippen der Kitzler. Führt man an diesem den Finger längs des Bodens des Scheidenvorhofes ein, so erreicht man die Harnröhrenmündung (No. 280, 283). Der an dem hinteren Sitzbeinrand entspringende Kitzler wird dicht am Knochen mit einfachem Querschnitt abgetrennt und dann werden die noch übrigen Verbindungen der Scheide und Harnröhre vom Beckenboden nach No. 462 gelöst.

493. Es folgt die Trennung der Beckenfuge und dann in der Beckenhöhle die Abtrennung des Bindegewebes, der mm. levatores ani, des Aufhängebandes des Afters und des Afterschweifbandes genau so, wie dies No. 463 ff. beschrieben worden ist.

Abweichungen in der Sectionsmethode bei pathologisch-anatomischen Untersuchungen.

494. Auf die Exenteration der Beckenorgane legt die pathologisch-anatomische Sectionstechnik im allgemeinen geringeren Werth und schreibt besonders zu beobachtende Abweichungen nicht vor.

495. Abgesehen davon, dass die Nieren jede für sich herausgenommen und die Harnleiter dabei zerschnitten werden, abgesehen ferner von der Eröffnung der Harnblase in der Lage, kann daher die Exenteration ganz in der oben beschriebenen Weise erfolgen.

496. Vielfach wird indessen von einer Trennung der Beckenfuge Abstand genommen und die Befestigungen der Beckenorgane werden einfach von vorn und von hinten her innerhalb der Beckenhöhle mit der Hand und dem Messer abgetrennt. Der ganze Harn-Geschlechtsapparat wird nach der Loslösung durch den Beckenausgang herausgezogen. Für anatomische Zwecke ist dieses Verfahren jedenfalls nicht empfehlenswerth, weil es weder einen guten Ueberblick über die Lagerung der Beckenorgane, noch eine anatomisch exacte Loslösung derselben gestattet. In der Praxis ist nichts dagegen einzuwenden, schon weil das Aufsägen der Beckenfuge nicht immer möglich ist.

497. Besondere Schwierigkeiten macht das Verfahren nicht. Nachdem von vornher Bauchfell und retroperitonaeales Bindegewebe abgelöst und die Ruthe bzw. der Kitzler vom Sitzbeinrand abgeschnitten ist, werden die Verbindungsreste vom Beckenboden nach No. 462 gelöst.

498. Dann wird zwischen After und Schwanz das Afterschweifband zerschnitten. An beiden Seiten des Mastdarmes werden mit bogigen

Schnitten die Bindegewebsmassen getrennt. Der After wird vom Schwanz abgedrückt. Der levator ani wird jederseits neben dem After durchschnitten. Man gelangt dann zwischen Mastdarm und Schwanz und kann mit einem Querschnitt über dem Mastdarm das Aufhängeband des Afters sammt dem Bindegewebe lösen, wobei einige Fetzen der Niederzieher mitgenommen werden. Endlich schiebt man die Hand zwischen Mastdarm und Kreuzbein sowie jederseits neben dem Mastdarm vorwärts in die Beckenhöhle und durchstösst etwaige Verbindungsreste, bis man vorn freien Raum spürt und die Hand rings um den Mastdarm frei herumführen kann. Dann werden die Organe herausgezogen.

VII. Abschnitt.

Präparat des männlichen Urogenitalapparates.

499. Das Präparat erfordert ziemlich viel Arbeit. Die erste Aufgabe ist, sich über die serösen Hüllen der Beckenorgane zu orientiren und daher das Bauchfell zu präpariren; die zweite ist das Studium der Nieren. Bauchfell und Nieren müssen unbedingt frisch und daher schleunigst bearbeitet werden. Die übrigen Theile halten sich besser. Eine Injection der Gefässe ist nicht erforderlich.

Bauchfell.

500. Es ist unbedingt nöthig, die Organe zunächst in eine richtige Lage zu einander zu bringen; ohne klare Ordnung ist die richtige Bearbeitung nicht möglich.

501. Der After ist ohne weiteres sichtbar. Man erfasse denselben, strecke von diesem aus den Mastdarm gerade aus und lege ihn mit einer Seitenfläche auf den Präparirtisch.

502. Die Lage des Afters bezeichnet das hintere Ende des Präparates. Hierauf beziehen sich in der folgenden Beschreibung die Bezeichnungen „vorn und hinten“. Ferner wird die dorsale Mastdarmfläche als die obere Seite des Präparates bezeichnet.

503. Suche die Harnblase und lege sie auf dieselbe Seitenfläche neben den Mastdarm, so dass der Blasengipfel vorwärts sieht. Die Harnröhre hat dann von selbst die Richtung nach hinten von der Blase weg unter den After. Man erfasse den penis an seinem noch vom Schlauch umhüllten Ende und strecke ihm geradlinig nach hinten aus, so

dass er die Richtung des Beckenstücks der Harnröhre fortsetzt. Das Ruthenstück der Harnröhre liegt dabei nach oben (s. No. 217).

504. Nachdem man dem penis diese Lage gegeben hatte, kann er auch seiner natürlichen Lage entsprechend umgebogen werden, indem man sein Vorderende fasst und es unter (s. No. 502) der Harnblase nach vorn führt. Der penis bildet dann einen Bogen, dessen concave Seite, das dorsum penis, der Harnblase zugekehrt ist, während die Harnröhre, durch den rothen m. bulbo-cavernosus gekennzeichnet, an der entgegengesetzten Seite verläuft und den unteren Rand des ganzen Präparates bildet (s. Stellung d. Penis, Figur pg. 227).

505. Ziehe nun beide Nieren nach vorn. Dieselben hängen an den Harnleitern; man strecke die Harnleiter geradlinig aus und löse Verwicklungen derselben, ohne jedoch ihre Befestigungen am Bauchfell zu stören. Liegen Mastdarm etc. z. B. auf ihrer rechten Seitenfläche, kehrt also das Präparat dem Beschauer seine linke Seite zu, so muss man die linke Niere so legen, dass der Harnleiter geradegestreckt in seinem ganzen Verlauf von der Niere bis zur Harnblase sich übersehen lässt, während der rechte Harnleiter natürlich durch das Bauchfell verdeckt bleibt.

506. Hat man Nieren und Harnleiter in dieser Weise geordnet, so streckt man die Reste des Bauchfells, welches sich an den Mastdarm befestigt, vorwärts aus, wobei die subseröse Fläche (welcher der Harnleiter anliegt) dem Beschauer zugekehrt wird.

507. Suche zwischen Mastdarm und Harnblase die plica supravesicalis, in welcher die Samenleiter-Ampullen liegen. Man findet sie ohne weiteres, wenn man von vorn her in den intraperitonaealen Raum zwischen Mastdarm und Blase hineinsieht. Ebenso sieht man ohne besonderes Suchen die durch den rothen cremaster gekennzeichneten Samenstränge und kann von diesen aus die Samenleiter bis zur plica verfolgen. Vergl. No. 167, 176 ff., 196 ff.

508. Von der plica aus strecke man die Samenleiter und Samenstränge vorwärts gerade aus und löse etwaige Verwickelungen. Wenn z. B. das Präparat dem Beschauer die linke Seite zukehrt, so muss auch der linke Samenleiter bzw. Samenstrang sichtbar vorliegen.

509. Endlich empfiehlt es sich, die Harnblase von dem Harnröhrenfortsatz der Eichel aus (Unterbindung desselben) mittelst tubus aufzublasen, jedoch nicht zu prall, sondern nur bis zu mässiger Ausdehnung.

510. Ist in der vorbeschriebenen Weise die Ordnung hergestellt, so wird zunächst das Bauchfell, aber nur an der dem Beschauer zuge-

wendeten Seite, präparirt.*) Jedes Umwenden des Präparates ist dabei zu vermeiden, weil es die Ordnung der Organe stört.

511. Die Präparation des Bauchfelles besteht darin, dass man die dem Beschauer zugekehrte subseröse (retroperitonaeale) Fläche von allem Fett und lockerem Bindegewebe befreit, bis die serosa als klare durchsichtige Haut überall freiliegt.

512. Dabei gelangt man an die Linien, wo das parietale Bauchfell sich an Mastdarm und Blase ansetzt und in deren (visceralen) Ueberzug übergeht, oder wo (umgekehrt beschrieben) das viscerale Bauchfell sich von den Organen abbiegt, welche von hier ab keinen serösen Ueberzug mehr haben. Diese Linien bezeichnen also die Grenzen zwischen den intraperitonaealen und retroperitonaealen Abschnitten der Organe (s. No. 28).

513. Ebenso kommt man aber bei Präparation der subserösen Fläche neben der Harnblase zu denjenigen Linien, an denen das peritonaeum parietale sich einfaltet zur plica supravesicalis bzw. zur plica umbilicalis lateralis. Jede Falte besteht bekanntlich aus zwei mit ihren subserösen Flächen einander anliegenden Blättern. Wenn man nun von der subserösen Seite her an die Grundlinie der Falte (d. i. die Linie, in der sie sich abzweigt) herankommt, so zeigt sich diese Linie als eine Rinne, da sich die Blätter der Falte durch Anspannung ein wenig auseinander ziehen lassen.

514. Man kann nun natürlich von dieser Grundlinie aus auch in das subseröse Gewebe zwischen den beiden Blättern der Falte vordringen und so die beiden Blätter ganz von einander trennen bis gegen den freien Rand der Falte hin. Das subseröse Gewebe zwischen den Blättern ist reichlich genug und namentlich meist m. o. w. durch Fett vermehrt, so dass es nicht schwer ist, eine Falte in ihre Blätter zu zerlegen. Das muss geschehen, wenn man zwischen den Blättern verlaufende Gefässe verfolgen will. Sonst aber hat es nicht nur keinen Zweck, sondern stört nur den Ueberblick über die Anordnung des Bauchfells. Man begnüge sich daher, die Grundlinien der genannten Bauchfellfalten (durch Zug an der Falte) vom intraperitonaealen Raum her festzustellen, dieselben subserös freizupräpariren und zu deutlichen Rinnen zu vertiefen.

515. Bei der Präparation des Bauchfelles müssen unbedingt zwei Präparatoren sich unterstützen. Der eine Präparator schiebt die eine

*) Erst sind No. 511—516 zu lesen und dann erst ist nach No. 517 ff. zu verfahren.

Hand von vorn her unter das Bauchfell (z. B. in die excavatio recto-vesicalis). Mit der anderen Hand fasst er den Rand des Bauchfelles und spannt dasselbe an. Der andere Präparator handhabt Messer und Pincette.

516. Die unter dem Bauchfell befindliche Hand nimmt stets denjenigen Theil des Bauchfelles, der gerade präparirt wird, auf ihren Rücken bzw. spannt ihn noch besonders durch Spreizung der Finger. Wenn sie in den Hintergrund der Excavation vorgeschoben wird, tritt sogleich die Grenzlinie des Bauchfell-Ueberzuges an dem betreffenden Organ (s. No. 30) deutlich hervor und kann von der retroperitonaealen Seite her leicht präparirt werden. Nähert sich die Präparation der Ursprungslinie einer plica, so zieht die intraperitonaeal liegende Hand die plica an, wodurch deren Grundlinie am paritealen Bauchfell sofort kenntlich wird, leicht freipräparirt und zur Rinne vertieft werden kann.

517. Während in der beschriebenen Weise der eine Präparator das Bauchfell spannt und glättet, präparirt der andere zunächst die subseröse Fläche der freiliegenden Seite um den Mastdarm herum seitlich bis gegen den Harnleiter, der aus dem subserösen Gewebe herausgehoben und bis gegen die Harnblase hin verfolgt wird.

518. Präparire dann die Grenzlinie des Bauchfellüberzuges am Mastdarm (Einschieben der in der Excavation befindlichen Hand bis an diese Linie heran). Nachdem so die Grenze des intraperitonaealen Mastdarmtheils festgestellt ist, kann die Seitenfläche der retroperitonaealen Mastdarmampulle gleich reinpräparirt werden bis an die rothen Muskeln des Afters heran, die erst später bearbeitet werden (No. 549 ff.).

519. Von der Seitenfläche des Mastdarmes kann die Präparation abwärts auf die Seitenfläche der Harnröhre übergehen, deren rother m. urethralis (No. 173) vom Stumpf des m. ischiocavernosus ab bis zur Blase gereinigt wird. Jedoch wird noch nicht zwischen Mastdarm und Harnröhre hineinpräparirt.

520. Bei dieser Präparation der Harnröhre stösst man dicht hinter der Blase auf einen kurzen dicken Drüsenkörper mit fast brombeerförmiger Oberfläche; es ist der Seitenlappen der prostata (No. 176ff.).

521. Die Präparation geht nun auf das Bauchfell zur Seite der Harnblase über. Eine Besichtigung der plica supravesicalis vom intraperitonaealen Raum her zeigt in derselben die Samenleiter-Ampullen. Die Situation ist aber noch besser zu übersehen, wenn man den Mastdarm von der Harnblase ab und afterwärts zurückbiegt, sodass man die dorsale Fläche der plica übersieht. Man sieht die Samenleiter im hinteren Theil der plica bereits zusammentreffen. Hier liegt zwischen

ihnen ein kleines medianes Wülstchen, der uterus masculinus (No. 268). Lateral neben den Samenleitern zeigen sich in ganzer Länge die schotenförmigen Samenblasen, welche noch theilweise zwischen die Blätter der plica eingeschoben sind. Ganz im Hintergrund, lateral neben der Samenblase, erscheint dann auch noch der Seitenlappen der prostata.

522. Der eine Präparator spannt nunmehr mit einer Hand das parietale Bauchfell neben der Harnblase vorwärts an und zieht mit der anderen Hand im intraperitonaealen Raum die plica an. Der andere Präparator legt von aussen den Seitenlappen der prostata und die Samenblase frei und stellt so die Grundlinie der plica im parietalen Bauchfell fest.

523. Ist dies erledigt, so wird in gleicher Weise, wie vorher die plica supravesicalis, im intraperitonaealen Raum die plica umbilicalis lateralis ergriffen und angespannt. Dieselbe ist durch die im Faltenrande liegende Nabelarterie characterisirt (No. 165). Von der subserösen Fläche her wird die Grundlinie auch dieser Falte freipräparirt und zu einer Rinne vertieft. In dieser Linie trifft man nun auf den (beim Exenteriren lateral an der Beckenwand abgeschnittenen) Stumpf der obliterirten Nabelarterie. Der Stumpf wird freipräparirt, bis er zwischen die Blätter der plica eindringt; er wird hier jedoch nicht weiter verfolgt (andernfalls müsste man die Blätter der plica von einander trennen).

524. Nachdem die Einfaltung der plica lateralis präparirt ist, wird schliesslich das Bauchfell unter der ventralen Fläche der Harnblase präparirt.

525. Man hebe nunmehr das ganze Präparat vom Tische ab, bedecke diesen mit einem reinen und angefeuchteten Tuch*) und lege das Präparat mit der bereits präparirten Seite auf das Tuch. Man stelle in der No. 500—508 beschriebenen Weise die Ordnung her und verfahre an der nun dem Beschauer zugekehrten Seite genau so, wie dies an der anderen Seite schon beschrieben ist (No. 517—523).

526. Das Bauchfell ist damit im ganzen Umfange des Präparates gereinigt. Das Beckenende des Bauchfellsackes ist jetzt vollkommen zu übersehen. (Die vorderen bei der Exenteration m. o. w. zerrissenen Theile desselben schneide man mit der Scheere ab, so dass ein glatter Rand entsteht.)

527. Man prüfe, eventl. unter entsprechendem Hochheben des Präparates, wie das Bauchfell rings vom Mastdarm sich abstülpt, wie es

*) Andernfalls wird das reinpräparirte Bauchfell beschmutzt und trocknet überdies sehr rasch ein.

abwärts zur Harnblase zieht und so den Hintergrund der excavatio recto-vesicalis bildet, wie es sich über der Harnblase nochmals als plica supravesicalis einfaltet, wie diese Falte sich vorwärts theilt und in die Samenleiterfalten übergeht, endlich wie die Seitenbänder der Blase zu Stande kommen.

Ebenso besichtige man jetzt die Gesammtlage und Länge der retroperitonaealen Theile.

Hoden und Samenstrang.

(Vergl. No. 180 ff.)

528. Stammt des Präparat von einem Hengst, so werden jetzt der oder die Hoden in den Hüllen untersucht und präparirt.*)

529. Reinige den Samenstrang bzw. die tunica vaginalis communis und den musc. cremaster. Besichtige den Eingang in den Scheidenhautbeutel, den annulus vaginalis. (Man kann den Samenstrang dann auch am Scheidenring unterbinden und aufblasen.)

530. Die laterale Fläche ist durch Ausbreitung des cremaster gekennzeichnet, das hintere Hodenende lässt durch die tunica hindurch eine abgerundete Spitze, die cauda epididymidis, erkennen. Der ventrale Hodenrand ist dem Samenstrang entgegengesetzt.

531. Spalte die tunica vaginalis communis längs des ventralen Hodenrandes. Die seröse Scheidenhöhle (cavum vaginale) ist geöffnet. Streife die tunica communis aufwärts vom Hoden zurück. Der Hoden sammt dem Nebenhoden tritt frei hervor. Ueber den Nebenhoden hinaus lässt sich die tunica communis aber nicht zurückstreifen, weil sie von der cauda epididymidis ab, also am hinteren Rand des Samenstranges, bis zum annulus vaginalis in einer fortlaufenden Linie mit der tunica propria, dem Hodengekröse, zusammenhängt (vgl. No. 184, 199).

532. Betrachte den Hoden, der von der tunica propria umhüllt ist. Von der medialen Seite her ist der Nebenhoden nicht zu sehen, weil die tunica propria an ihm vorbeigeht. Dagegen zeigt er sich an der lateralen Seite des Hodengekröses, wo sich zwischen ihm und dem Hoden die Nebenhodentasche bildet. Betrachte Schwanz und Kopf des Nebenhodens. Medial am Kopf ist der dicke Gefässstrang fühlbar, welcher in die extremitas capitata des Hodens hineingeht (No. 197).

533. Spalte jetzt die tunica communis im vorderen Rand des Samenstranges bis zum annulus vaginalis. Sie lässt sich nun medial

*) Stammt es von einem Wallach, so wird mit No. 539 fortgefahren.

und lateral nach dem hinteren Rand des Samenstranges zurücklegen, wo sie mit der tunica propria zusammenhängt.

534. Die tunica propria (das Hodengekröse) ist jetzt in ganzer Länge freigelegt. Sie zeigt sich als eine viscerale Bauchfellfalte, welche sich längs des hinteren Randes des Samenstranges aus dem parietalen Bauchfell, d. h. aus der tunica vaginalis communis abzweigt, und eben daher mit letzterer hier zusammenhängt (s. No. 184, 199).

535. Sie heftet sich am ganzen dorsalen Rand des Hodens an. In ihrem vorderen freien Rand liegt ein dicker, hauptsächlich aus den Gefässen bestehender Strang. An ihrer lateralen Seite hängt, wie schon gesagt, der Nebenhoden; ihr zwischen Nebenhoden und Hoden ausgespannter Theil ist das Nebenhodenband. An ihrer medialen Seite dagegen zeigt sich in einer eigenen secundären Bauchfellfalte der Samenleiter, welcher näher dem hinteren Rande des Samenstranges verläuft.

536. Breite die Gekrösfalte auf dem Präparirtisch flach aus und spanne sie an. Spalte sie längs des Gefässstranges und präparire die Gefässe frei.

537. Spalte ferner die tunica propria längs des Nebenhodens und präparire sie von diesem ab. Präparire sodann vom Samenleiter aus den Nebenhodenkanal gegen das caput epididymidis hin. Man zieht seine Schlingen aus einander, indem man das Zwischengewebe trennt. Damit kommt man schliesslich vorn an die Stelle, wo der Nebenhodenkanal sich in die einzelnen ductuli efferentes auflöst. Spanne den Kanal an und präparire die einzelnen ductuli bis zu ihrem Austritt aus dem Hoden.

538. Auch vom Hoden kann man die tunica propria abziehen, um die tunica albuginea sichtbar zu machen. Lege dann einen Schnitt durch den Hoden vom dorsalen zum ventralen Rand. Auf dem Durchschnitt zeigen sich das rete testis, die septula testis und die dadurch bedingte Eintheilung des Hodens in neben einander liegende Abtheilungen, Läppchen.

539. Meist wird freilich das Präparat von einem Wallach herrühren, bei welchem nur noch die Stümpfe der Samenstränge vorhanden sind, welche an ihren Hodenenden mit einer Narbe abschliessen. Man blase den einen Samenstrang auf, um zu zeigen, dass er auch so noch einen serösen Beutel bildet. Man spalte dann den Beutel und besichtige die Reste des Gefässstranges und des Samenleiters.

Die Nieren.

540. Spalte (an jeder Niere) durch einen ganz flachen Schnitt die capsula fibrosa (No. 120) und ziehe letztere vom convexen Rande und

den Seitenflächen bis gegen den hilus hin ab, in dessen Umgebung sie abgeschnitten wird.

541. Präparire im hilus der linken Niere den Harnleiter und die Gefässe rein bis zu ihrem Eintritt in den Nierensinus. Der Harnleiter kann jetzt abgeschnitten werden.

542. Spalte mit einem langen Messer und durch einen glatten Schnitt die linke Niere vom convexen Rande bis zum hilus, sodass sie möglichst genau in zwei seitliche Hälften getheilt wird. Nierenbecken und Harnleiter werden mitgespalten.

543. Spüle die Schnittfläche der Niere ab und betrachte sie, (schliesslich eventuell mit Lupe). Es zeigt sich die braune Rinde, die (breitere) weissliche Markschicht und an ihrer Rindengrenze die rothe bis violette Gefässzone (Grenzschicht). Die Grenze der Markschicht besteht aus Bögen, zwischen denen sich bindegewebige Einsprünge in die Markschicht (columnae renales Bertini) bilden. Diese Bögen mit den zugehörigen Streifen Mark- und Rindensubstanz entsprechen den einzelnen renculi und heissen pyramides renales (Malpighi).

544. In der Rinde zeigen sich als auffälligste Erscheinung rothe Punkte, die glomeruli. Bei genauer Betrachtnng gewahrt man ferner eine streifige Beschaffenheit der Rinde. Es wechseln braune Streifen, welche die glomeruli enthalten (Rindenpyramiden) mit etwas helleren resp. grauen Streifen, den Markstrahlen, ab. Auch die Markschicht erscheint gestreift (weil alle tubuli recti der Papille zulaufen). Die Papille ist breit und ragt in das Nierenbecken hinein. Das letztere ist meist mit zäher Flüssigkeit angefüllt; seine Innenfläche erscheint gelblich.

545. An der rechten Niere kommt der Harnleiter bekanntlich nahe der ventralen Fläche zum Vorschein. Lege die Niere so auf den Tisch, dass die ventrale Fläche mit dem Harnleiter dem Beschauer zugekehrt ist. Der eine Präparator hält die Niere fest und spannt den Harnleiter straff an. Der andere schneidet nun die den Harnleiteraustritt deckende Nierensubstanz in flachen Scheiben (vom Harnleiter ausgehend) ab. Es gelingt so, das Nierenbecken von aussen frei zu legen. Wenn dasselbe erst aufgetaucht ist, lässt sich seine ganze Oberfläche leicht vollends freipräpariren.

546. Schlitze mit der Scheere den Harnleiter und das Nierenbecken auf. Man sieht nun die papilla renalis unversehrt in das Nierenbecken hineinragen. Das letztere wird mit der Scheere soweit abgetragen, bis die Papille ganz frei liegt, wobei in die Nierensubstanz nicht eingeschnitten werden darf. Dann wird die Flüssigkeit aus dem Nierenbecken abgespült.

547. Man nehme nun eine Hohlsonde in den Mund, richte ihr Ende auf die Papille und blase dieselbe an. Indem man den Luftstrom gewissermassen suchend über den freien Randwulst der Papille hinfahren lässt, bläht sich unter dem Luftstrom eine Oeffnung auf, die Mündung eines recessus terminalis (Nierenhornes). Die in dieselbe eingeschobene Sonde gleitet bis in die Tiefe des neben dem hilus liegenden Seitenlappens (extremitas) der Niere. Indem man dann mit der Hohlsonde in der Richtung auf den anderen Seitenlappen hin die Papille anbläst, öffnet sich in gleicher Weise auch das andere Nierenhorn. Man kann die Mündungen natürlich auch durch Suchen mit der Knopfsonde finden, bisweilen auch ohne weiteres sehen. Spalte schliesslich eines der Hörner über der hineingeschobenen Sonde auf, um zu sehen, dass es ein aus dem Seitenlappen kommender grosser Sammel-Ausführungsgang ist.

548. Nach Vollendung der Nierenpräparation können die Nieren beide (wenn noch nicht geschehen) und die Harnleiter bis über den Blasengipfel abgetrennt werden. Das Bauchfell wird nahe an seinen Anheftungslinien an den Organen abgeschnitten, nur die plica supravesicalis zwischen den Samenblasen bleibt erhalten. Auch die Samenleiter können am Eintritt in die plica abgeschnitten werden.

Der After. (Vergl. No. 364 ff.)

549. Der Hautstreifen, welcher sich vom After her auf den penis fortsetzt, wird unterhalb des Afters quer durchschnitten. Der Hautring am After wird nach Bedarf (mit flachem Schnitt) eingeschnitten und allseitig bis zum Uebergang in die Schleimhaut abpräparirt, dann mit der Scheere ganz abgeschnitten. Damit ist der sphincter ani externus aufgedeckt und wird rein präparirt.

550. Unter dem sphincter ani tritt nach der Harnröhre hin hervor der graue musc. retractor penis (Afterruthenmuskel oder -Band, siehe No. 374). Derselbe wird eine Strecke weit am penis freigelegt, wobei auch der die Harnröhre umhüllendem bulbo-cavernosus (206) präparirt wird.

551. An jeder Seitenfläche des Mastdarms liegt der Stumpf des levator ani, der vorn durchschnitten ist, hinten in dem rothen Ringmuskel verschwindet. Der levator wird an seinem durchschnittenen Ende erfasst und vom Mastdarm bis gegen den Ringmuskel abpräparirt.

552. Dabei wird je an der Seite des Mastdarms ein schräger, fingerbreiter, ziemlich starker Streifen grauer Musculatur aufgedeckt, welcher sich der grobbündeligen Längsmusculatur des Mastdarms dicht anschmiegt und ein oberes durchschnittenes Ende aufweist. Es sind dies

die beiderseitigen Schenkel des suspensorium ani. Dieselben werden von beiden Seiten her bis zu ihrem Zusammentreffen unter dem Mastdarm verfolgt. Hier setzen sich Ausläufer des sphincter an, welche abpräparirt werden. Nunmehr ist auch der Ursprung des bei No. 550 erwähnten retractor penis aus dem suspensorium freigelegt.

553. Soweit dies noch nicht geschehen, wird jetzt das Zwischengewebe zwischen Mastdarm und Harnröhre bis zum retractor penis hin von beiden Seiten her völlig entfernt.

554. Betrachte die starke Längsmusculatur der Mastdarmampulle. Aus derselben ziehen jederseits starke, schräge Bündel nach der dorsalen Mastdarmfläche, und treten hier in einem zweitheiligen Stumpf vor dem sphincter aus dem Mastdarm hervor. Es ist der Stumpf des musc. recto-coccygeus (Afterschweifbandes).

555. Schneide den rothen Ringmuskel mit flachem Schnitt quer durch und hebe ihn von hier aus beiderseits eine Strecke weit ab. Es wird dadurch der graue Ringmuskel (sphincter internus, s. No. 368) freigelegt.

556. Jetzt werden beiderseits von der Mastdarmampulle die Schenkel des suspensorium ani bis zu ihrer Vereinigung abgelöst. Der Mastdarm bzw. After ist damit aus seinem Zusammenhang mit Harnröhre bzw. penis gelöst und wird beiseite gelegt. Das suspensorium bleibt mit dem retractor penis im Zusammenhang.

Harnröhre und penis.

Harnblase, pars pelvina urethrae.

557. Das zusammenhängende Präparat besteht jetzt nur noch aus Harnblase, Harnröhre mit den accessorischen Drüsen und penis mit Schlauch (No. 158—179).

558. Die Harnblase wird vollends von allen Anhängseln mit Ausnahme der Drüsengänge befreit. Die Samenleiter-Ampullen werden aus der plica supravesicalis herausgelöst. Harnleiter, Samenleiter-Ampullen und Samenblasen liegen frei.

559. Die Harnröhre wird vollends reinpräparirt, unter Erhaltung des rothen m. urethralis. Die Seitenlappen der prostata werden freipräparirt, desgleichen der über die dorsale Harnröhrenfläche hinweg sie verbindende isthmus. Unmittelbar vor den Stümpfen der mm. ischiocavernosi (205) sitzen dorsal auf der Harnröhre die pflaumen- bis haselnussgrossen glandulae bulbo-urethrales [Cowperi, No. 179]. An der einen wird der umhüllende m. urethralis abpräparirt.

560. Nunmehr werden am besten Sonden in die Harnleiter geschoben, desgleichen in die Samenleiter; beide gestatten die Einführung gewöhnlicher Knopfsonden. Die Samenblasen werden bis gegen den isthmus prostatae aufgeschlitzt und erweisen sich als wirkliche Blasen mit weitem Hohlraum.

561. Dann wird die Harnblase sammt dem Beckenstück der Harnröhre auf ihre dorsale Fläche gelegt. Mit einer Scheere wird am Gipfel der Harnblase eingestochen und die ventrale Mittellinie wird bis zur Ruthenwurzel aufgeschlitzt. Die geöffneten Hohlräume werden, wenn nöthig, ausgespült.

562. Man sieht die Harnleiter convergirend den hinteren Theil des Blasendaches durchbohren. Die weiten Mündungen sind ohne weiteres sichtbar. Betrachte das trigonum vesicae (No. 163).

563. Am Uebergang in die Harnröhre beachte den Durchschnitt des annulus urethralis (No. 162). Unmittelbar dahinter zeigt die Harnröhrenschleimhaut einen longitudinalen Wulst, den colliculus seminalis. An ihm münden die ductus ejaculatorii. Die Mündungen sind weit und leicht aufzufinden. Schiebt man in die Mündung eine Sonde ein, so bemerkt man, dass sie in zwei Röhren führt, lateral in die Samenblase, medial in den Samenleiter (s. No. 175).

564. Jederseits neben dem colliculus zeigt sich ein bogiges, erhabenes Schleimhautfeld, auf welchem kleine Hügel stehen, die Mündungen der Prostatagänge (Lupenbesichtigung).

565. Vor der Ruthenwurzel zeigen sich in der dorsalen Mittellinie eine oder zwei Reihen kleiner Hügel, die Mündungen der Gänge der Cowperschen Drüsen. Jederseits liegt noch eine laterale Reihe feiner Hügel, in denen kleine Drüsen der Harnröhrenschleimhaut münden. Durch die Schleimhaut schimmert das Gefässnetz des corpus cavernosum urethrae.

Schlauch (vgl. No. 225 ff.).

566. Das Verhalten der den penis umhüllenden Haut (Vorhaut und Schlauch) muss geprüft werden, bevor am penis präparirt wird. Der Schlauch wird vorher am besten mit kräftigem Wasserstrahl gründlich ausgespült.

567. Man fasse in die Schlauchöffnung hinein und ziehe den penis hervor. Entweder tritt er in seiner Hauthülse hervor oder die Vorhaut ist zurückgezogen wie bei der Erection.

568. Im ersteren Falle sieht man, wie die Haut des penis sich ringförmig nach innen umstülpt, um als inneres Vorhautblatt eine Strecke

weit zurückzulaufen, dann sich auf den penis umzuschlagen und nun diesen und die Eichel als dünne Schleimhaut unmittelbar zu überziehen. In der Oeffnung des Vorhautringes (annulus praeputialis), d. h. in jener ringförmigen Umstülpung, wird die Eichel selbst sichtbar; sie kann daraus hervortreten und ebenso sich ganz in den Hintergrund zurückziehen. Der Vorhautring entspricht durchaus dem freien Vorderrande der Vorhaut beim Menschen. Am Vorhautring geht der Character der äusseren Haut in den einer Schleimhaut über.

569. Ist die Vorhaut zurückgezogen, so sieht man die Eichel und das anschliessende Penisstück von einer dünnen oft schilfrigen aber festanliegenden Haut überzogen. Daran schliesst sich ein lose anliegender Theil, der dem inneren Blatt der Vorhaut entspricht und auch noch dünn und schleimhautähnlich ist. Darauf folgt der Vorhautring, der trotz der Auseinanderfaltung der beiden Vorhautblätter als Wulst erkennbar bleibt; hinter diesem das äussere Vorhautblatt, d. h. die äussere Haut des penis. Wenn man am hinteren Theil des aus dem Schlauch gezogenen Ruthenstückes diese lose Hauthülse anfasst und nach der Eichel hinzieht, so stellt sich die No. 568 beschriebene Lage der Vorhaut und des annulus praeputialis von selbst wieder her. Am hervorgezogenen penis geht die Hauthülse hinten einfach in den Schlauch über, dessen Haut sich jedoch durch ihre Runzeln kennzeichnet.

570. An der Eichel werden zugleich die Form, die Eichelgrube und der Harnröhrenfortsatz (No. 211) besichtigt. Hiernach werden Schlauch und Vorhaut an der subcutanen Fläche präparirt.

571. Fasse den an der Harnröhrenfläche des penis liegenden Hautstreifen und hebe ihn vom penis ab. Man gelangt damit an den Schlauch selbst und stülpt dessen äusseres Blatt nach vorn um. Indem man nun den Schlauch nach vorn zieht, stülpt sich auch die lose Hauthülse des penis mit vorwärts um und es entfalten sich alle Uebergänge der Schichten des Schlauches und der Vorhaut zu einander. Das Ganze bildet jetzt eine fortlaufende Röhre, die vorn aus den Lagen des Schlauches, hinten aus den Lagen der Vorhaut besteht und hinter der Eichel mit dem penis verwächst. (Denn der Eichelüberzug selbst ist unverschieblich festgewachsen).

572. Beim Abheben des Hautstreifens vom penis wird zugleich das Bindegewebe und Fett um diesen entfernt. Besonderer Vorsicht bedarf es dabei nicht. *) Die starke weiss glänzende tunica albuginea tritt

*) Will man die Gefässe des penis verfolgen, so erfordert das dorsum penis vorsichtigeres Präpariren. Im übrigen giebt hierfür die Abbildung pg. 227

unverkennbar hervor, ebenso der die Harnröhre deckende rothe m. bulbo-cavernosus. Nur der graue retractor penis unterscheidet sich weniger vom umgebenden Bindegewebe und wird daher am besten zuerst von der Ruthenwurzel aus (No. 550) eine Strecke weit präparirt. Er geht bis an den annulus praeputialis und sein Ende liegt daher auf der umgestülpten Vorhaut, wo es erst später (No. 573) gefunden wird.

573. Die aus Schlauch und Vorhaut bestehende Hautröhre zeigt, weil umgestülpt, ihre subcutane Fläche. Spanne sie auf dem Tisch glatt an und präparire von vorn nach dem penis zu streifenweise das subcutane Bindegewebe ab und zwar so dicht an die (meist dunkel durchschimmernde) cutis heran, dass an dieser die zahlreichen weissen Talg- und bräunlichen Schweissdrüsen auftauchen. Die genaue Ausführung dieser Arbeit, ohne die cutis anzuschneiden, ist eine gute Präparirübung. Auf den penis zu gelangt man an eine Zone, wo die Drüsen plötzlich aufhören und die Haut sehr viel dünner wird, desshalb auch vorsichtiger präparirt werden muss. Diese Grenzzone ist der annulus praeputialis und die dünne Haut ist das innere Vorhautblatt. Auf derselben findet man die Fortsetzung des retractor penis, dessen Fasern bis zum annulus zu verfolgen sind. Die ganze Hautröhre muss ringsum bis zu ihrer Verwachsung mit dem penis rein präparirt werden.

Penis (No. 203 ff.).

574. Die Vorhaut wird unmittelbar an ihrer Verwachsung mit dem penis (hinter der Eichel) abgeschnitten.

575. Reinige die Ruthenwurzel, die beiden mm. ischio-cavernosi und die zwischen ihnen liegende Harnröhre mit dem m. bulbo-cavernosus. Besichtige die Schnittfläche des m. ischio-cavernosus, in deren Centrum die Schnittfläche des crus penis liegt. Löse an einer Seite den m. ischio-cavernosus vom crus penis ab.

576. Nachdem man vollends corpus penis und m. bulbo-cavernosus bis zum Eichelüberzug (d. h. bis zu der Abtrennungslinie der Vorhaut) reinpräparirt hat, wird die ganze Harnröhre aus dem sulcus urethralis des corpus penis herausgehoben (No. 577). Die Auslösung der Harnröhre führt vorn zur Trennung der Eichel von der Penisspitze. Dieselbe ist an der aufgeblasenen (No. 509) Harnröhre viel leichter auszuführen.

577. Lege einen Einschnitt vom Eichelüberzug bis zur Ruthenwurzel durch einen Seitenrand des m. bulbo-cavernosus, löse von diesem

genügenden Anhalt. Eine vollständige Darstellung der Gefässe lässt sich am penis nur in situ geben.

Schnitt aus die dorsale Fläche der Harnröhre aus dem sulcus heraus bis zur jenseitigen Anheftung des bulbo-cavernosus und durchschneide auch diese Anheftung. Man führt dies am besten so aus, dass man von der Ruthenwurzel her zunächst ein kurzes Stück der Harnröhre völlig vom penis ablöst und dann erst das folgende in Angriff nimmt.

578. Bei Ablösung der Eichel von der Penisspitze bleibe man immer hart an der tunica albuginea des penis, von der man das blutgetränkte Schwellgewebe der Eichel abschabt. Dieses Abschaben hat rings um den penis so zu erfolgen, dass die Ablösung der Eichel allseitig gleichmässig fortschreitet (d. h. man darf nicht die Eichel erst total von oben etc. ablösen wollen, sondern man muss erst ein Stückchen dorsal, dann ebensoviel ventral und desgl. lateral abpräpariren. Man gehe dabei ventral von der Harnröhre und dorsal von dem Eichelfortsatz (No. 211) aus. Man suche sich daher diesen flachen schotenförmigen Fortsatz, aus dessen Ende die grossen Venen des Ruthenrückens austreten, zuerst auf, und hebe ihn von der tunica albuginea des penis ab.

579. Wenn man so von allen Seiten das Eichelschwellgewebe vom penis abpräparirt, wird dieser immer dünner und läuft schliesslich in seine dünne Spitze aus, die am Grunde zwei halbrunde Seitenflügel hat. Von der Spitze schneidet man schliesslich das Eichelgewebe ab.

580. Bei diesem Präpariren ist der Eichel-Schwellkörper vorwärts umgestülpt worden. Schiebt man in die Vertiefung desselben, in welcher die Penisspitze gesteckt hat, einen Finger hinein und streift die Eichel über den Finger zurück, so sieht man, dass dieselbe ihre Form durchaus beibehalten hat. Man bemerkt ferner, dass die Fingerspitze sich hinter der Eichelgrube befindet, dass die Penisspitze also bis an die Haut der Eichelgrube herangereicht hat und somit den Eichelschwellkörper hier bis auf seinen Hautüberzug durchbohrt.

581. Die vom penis gelöste Harnröhre kann nun aufgeschlitzt werden. Lege endlich einen Querschnitt durch den penis, welcher die von der tunica albuginea ausgehenden starken Septen (jedoch keine mediane Scheidewand) und zwischen ihnen das röthliche cavernöse Gewebe erkennen lässt.

VIII. Abschnitt.

Präparat des weiblichen Urogenitalapparates.

582. Bei Bearbeitung der weiblichen Organe sind viele Handlungen auszuführen, welche mutatis mutandis bei den männlichen Organen in

ganz derselben Weise vollzogen werden. Für diejenigen Präparatoren, welche das männliche Präparat bereits erledigt haben, werden an diesen Stellen kurze Hinweise genügen. Diejenigen dagegen, welche zuerst den weiblichen Urogenitalapparat präpariren, wollen sich die betreffenden Abschnitte über das Präparat beim männlichen Thier erst durchlesen und nach dieser Anweisung in Verbindung mit den hierunter gegebenen Ergänzungen verfahren. Injection der Gefässe ist vortheilhaft, jedoch nur in situ ausführbar.

Das Bauchfell.

583. Man ordne zunächst das Präparat nach den No. 500 bis 508 gegebenen Regeln.

584. An Stelle der fehlenden plica supravesicalis und der Samenleiter liegt der uterus. Dessen Hörner werden so gelegt, dass ihre beiden Enden vorwärts und ihre Concavitäten nach dem Mastdarm gerichtet sind. Dann breiten sich die ligamenta lata von selbst in Ordnung aus, der Eierstock und der Eileiter kommen vor das Uterushorn zu liegen. Der Harnleiter läuft zwischen den dorsalen (abgeschnittenen) Rändern das lig. latum.

585. Zwischen Mastdarm und Harnröhre liegt die weite, dünnwandige Scheide, welche durch Zwischengewebe mit der ampulla recti verbunden ist, während die kurze Harnröhre sich in ihre untere Wand einpflanzt.

586. Es empfiehlt sich, nicht nur die Harnblase sondern auch den Genitalschlauch aufzublasen. Auch hier gilt als Regel eine mässige, nicht zu pralle Füllung.

587. Ein tubus wird von der Scham in das orificium urethrae (No. 280) eingeschoben. Das Zwischengewebe zwischen Scheide und Harnröhre wird durchstossen und ein Bindfaden um die urethra gelegt. Dieselbe wird zunächst mit einfacher Fadenschlinge über dem eingeschobenen tubus zusammengeschnürt. Dann wird die Harnblase mit Luft gefüllt, der tubus aus der Harnröhre herausgezogen und diese nun total zugeschnürt (Die Schnürung wird verknotet).

588. Suche dann in der Scheide die cervix uteri (No. 279), die als derber Zapfen im Hintergrund fühlbar wird. Ziehe sie hervor, schiebe einen tubus in den Cervicalkanal und fülle die Gebärmutter mit Luft. Dabei ist die cervix über dem tubus in der eben beschriebenen Art zu verschnüren. Der Faden wird jedoch um die cervix nicht einfach umgelegt, sondern man fädelt ihn in eine Nadel und zieht diese, indem man sie rings um das orificium herumführt, an einigen Stellen ober-

flächlich durch die Wand der cervix.*) Dadurch wird das Unterband in der Lage befestigt, während es sonst bei der Schlüpfrigkeit der cervix leicht abgleiten würde. Beim Herausziehen des tubus muss kräftig zugeschnürt werden, damit der Verschluss dicht wird. Man lässt dann die cervix wieder in das Innere der vagina zurückgleiten.

589. Die vagina kann von der vulva her einfach mit Werg ausgestopft werden. Glatter gespannt wird jedoch ihre Wand, wenn ebenfalls Luftfüllung erfolgt. Dazu ist es jedoch nothwendig, die ganze Schamöffnung zu verschnüren, was nicht so einfach ist.

590. Man durchsteche am oberen wie am unteren Schamwinkel die Schamlippen von einer zur anderen Seite und führe durch diese beiden Löcher zwei kräftige Bindfaden rings um die Schamspalte herum. Dann wird der tubus eingeführt und über diesem von dem einen Präparator die Schamspalte mit dem einen Bindfaden verschnürt. Nach mässiger Füllung der Scheide mit Luft zieht der zweite Präparator den tubus heraus. Der erste Präparator zieht jetzt mit aller Kraft die Fadenschlinge zu, versucht aber nicht, einen Knoten zu knüpfen, sondern hält die Schlingenenden nur eben fest. Inzwischen erfasst der zweite Präparator den bisher unbenutzten zweiten Bindfaden, macht eine Schlinge, schnürt dieselbe über der schon zugeschnürten Stelle sehr fest zu und verknotet sie gehörig. Der erste Bindfaden wird am besten dann auch noch verknotet. Auf diese Weise kann man einen luftdichten Verschluss erzielen. Versucht man dies aber mit einfacher Unterbindung, so wird es nie gelingen, weil man beim Verknoten den noch dazu schlüpfrig gewordenen Faden nicht zugleich fest halten halten kann und die quellenden Weichtheile die Verschnürung soweit auseinander drängen, dass die Luft entweichen kann.

591. Kommt man später zur Präparation des vestibulum vaginae, so wird die Verschnürung gelöst. Die geschnürten Theile sind nicht wesentlich beschädigt; nur bei injicirten Gefässen empfiehlt sich nicht das Zuschnüren, sondern das Ausstopfen der vagina.

592. Nach vollzogener Füllung der Organe wird das Bauchfell präparirt und dabei im Princip ganz nach No. 511 bis 517 verfahren.

593. Es wird nach diesen Grundsätzen zunächst an der einen Seite die an den Mastdarm sich ansetzende serosa präparirt. Da diese serosa seitlich in das mediale Blatt des lig. latum übergeht, so wird das lig. latum angespannt. Es zeigt sich, wie das mediale und das laterale

*) Man kann die Einstiche natürlich auch mit schmalem Scalpell machen und den Faden dann mit der Pincette durchschieben.

Blatt sich aneinanderlegen und es bildet sich hier zwischen beiden Blättern eine subseröse Rinne, in welcher der Harnleiter verläuft.

594. Präparire zunächst die seröse Insertion am Mastdarm, wobei der eine Präparator die Hand in den intraperitonaealen Raum (No. 518) einschiebt, erst über dem Mastdarm und dann zwischen Mastdarm und uterus. Reinige dann die retroperitonaeale Seitenfläche der Mastdarm-Ampulle bis gegen den After.

595. Präparire dann die subseröse Fläche des Bauchfells gegen die No. 593 erwähnte Rinne hin. Hebe aus dieser Rinne den ureter heraus und verfolge ihn retroperitonaeal bis gegen die Harnblase. Zwischen die Blätter des lig. latum sieht man auch die Gefässe treten. Man kann die Blätter leicht bis gegen die Uterushörner auseinander präpariren, was jedoch überflüsssig ist. (No. 514).

596. Der eine Präparator schiebe sodann die eine Hand in die excavatio recto-uterina, die andere in die excavatio vesico-uterina (No. 266). Dadurch wird der Bauchfellansatz am uterus dorsal und ventral angespannt. Die retroperitonaeale Fläche des uterus wird präparirt und von hier aus die Seitenfläche der Scheide gereinigt bis gegen die Harnröhrenmündung. Da die Wand der Scheide dünn ist und ihre graue Muskelschicht wenig mit dem zähen umgebenden Bindegewebe contrastirt, so ist Vorsicht geboten; auch dringe man noch nicht zwischen vagina und Mastdarm bzw. Harnblase ein.

597. Aeusserlich ist eine Abgrenzung zwischen Gebärmutter und Scheide nicht erkennbar. Es lässt sich daher auch nicht feststellen, wie weit das Bauchfell die Gebärmutter überschreitet und auf die Scheide reicht. Dies geschieht später (No. 624).

598. Namentlich wenn die Gefässe injicirt sind, erscheinen retroperitonaeal am Genitalschlauch zwei stärkere Gefässäste (bei der Exenteration abgeschnitten, vgl. No. 290). Der vordere, dicht hinter dem Bauchfell, giebt die uterina posterior, Scheiden- und Blasen-Zweige ab. Der hintere ist das Ende der pudenda interna und wird erst später (No. 613) präparirt.

599. Nachdem so der Bauchfell-Ueberzug am Genitalschlauch klargelegt ist, wird das Bauchfell um die Harnblase präparirt, wie dies bei No. 523 angegeben ist.

600. Hiernach präparirt man (vgl. No. 525) in derselben Weise das Bauchfell an der anderen Seite des Präparates.

601. Das im ganzen Umfange gereinigte Becken-Ende des Bauchfellsackes ist dann zu übersehen und dessen Verhalten nochmals zu prüfen. Das Bauchfell stülpt sich rings vom Mastdarm ab, der dadurch

die seröse Hülle verliert. Jederseits geht das Bauchfell dabei in die medialen Blätter der ligg. lata über und abwärts auf den Genitalschlauch. Zugleich verbindet das vom Mastdarm abbiegende Bauchfell quer über dem Anfang der Scheide die medialen Blätter der beiderseitigen ligg. lata untereinander; dadurch wird der Hintergrund der excavatio recto-uterina gebildet. Die lateralen Blätter der ligg. lata gingen auf Beckendach und Beckenseiten über und sind abgeschnitten. Vom Genitalschlauch geht das Bauchfell auf die Harnblase (Hintergrund der excavatio vesico-uterina) und in die dorsalen Blätter der plicae umbilicales laterales über.

602. Erfasse die oberen (abgeschnittenen) Ränder der ligg. lata, hebe sie hoch und prüfe, wie an ihnen Eierstock, Eileiter, Gebärmutter-Horn und -Körper hängen (Lauf der Gefässe zwischen den Blättern).

603. Besichtige sogleich den Eierstock, wobei man ihn in eine der natürlichen entsprechende Lage (No. 273) bringt. Die Ovulationsgrube, die Eierstockstasche, das mediale lig. ovarii proprium und die laterale plica tubaria (No. 263) sind ohne weiteres klar. Prüfe die Lage der Ovulationsgrube zur Eierstockstasche und die Ansatzstellen der eben genannten Bauchfellfalten neben der Grube.

604. Besichtige den geschlängelten Verlauf des Eileiters von der lateralen Seite der Eileiterfalte her. Man sieht, dass er nach dem Eierstock zu sich erweitert. Dieses Eierstocksende verschwindet, von aussen betrachtet, in einer Hautplatte, deren mediale (Schleimhaut-) Fläche sich dem Eierstock zuwendet. Biege diese Platte vom Eierstock ab und lege sie so um, dass ihre Aussenfläche auf dem Eierstock liegt und ihre Schleimhautfläche sich neben der Ovulationsgrube dem Beschauer zukehrt. Sucht man mit einem tubus blasend diese Fläche ab (vgl. No. 274), so öffnet sich das ostium abdominale des Eileiters, in welches man eine Sonde (am besten ein Stück Streichholz) hineinschiebt. Der Rand der ausgebreiteten Schleimhautplatte zeigt die Fimbrien. Lege schliesslich durch einen Eierstock einen Durchschnitt an.

Die Organe.

605. Nachdem das peritonaeum, speciell die ligg. lata (mesometrium, mesosalpinx, mesovarium, vgl. No. 260) und im Anschluss daran Eierstock und Eileiter untersucht sind, werden die Nieren genau nach der Anweisung No. 540 bis 548 präparirt und dann von den Harnleitern abgeschnitten.

606. Die Bauchfellverbindung des Genitalschlauches sowohl mit dem Mastdarm als mit der Harnblase wird jetzt getrennt, jedoch dicht an den beiden letztgenannten Organen, so dass das Bauchfell am Geni-

talschlauch erhalten bleibt (s. No. 624). Vom Mastdarm und Harnblase können dann die Bauchfellreste völlig abgeschnitten werden.

607. Der After wird nach No. 549 ff. präparirt. Dabei wird der levator ani, dessen abgeschnittenes Ende der Scheide anliegt, von dieser abgehoben, aber die neben dem Muskel verlaufende art. pudenda interna geschont.

608. Das Zwischengewebe zwischen Mastdarm und Scheide wird von vornher bis nahe an das suspensorium ani (No. 552) getrennt. Die Verbindung zwischen After und Scham bleibt noch erhalten.

609. Das Zwischengewebe zwischen Harnblase bzw. Harnröhre und Scheide wird von vorn nach hinten durchtrennt. Die Umschnürung der Harnröhre kann dabei gelöst werden.*) Die Harnblase wird vollends reinpräparirt. Die Nabelarterien (No. 523) können abgeschnitten werden.

Aussenfläche der Scheide.

610. Nunmehr wird, erst von der einen, dann von der anderen Seitenfläche her, die Scheide ringsum vollends reinpräparirt, wobei man hinter dem Bauchfell beginnt. Wie schon No. 596 gesagt, ist die dünne Scheidenwand vorsichtig zu behandeln. Vgl. No. 280 ff. u. 296 ff.

611. Es sind aufzusuchen der constrictor vestibuli et cunni, der bulbus vestibuli, welcher 5—6 cm vor der Scham liegt, und das Ende der pudenda interna, schliesslich am unteren Schamwinkel die clitoris.

612. Ist die Scheide aufgeblasen und die Schamöffnung verschnürt, so präparire man zunächst von allen Seiten die Scheide bis gegen die Verschnürung rein. Dann erst löse man diese und ziehe die verschnürten Theile wieder auseinander.

613. Präparire zunächst das Ende der art. pudenda, das auch ohne Injection leicht aufzufinden ist (vgl. No. 598). Der untere Ast ist dünn, begleitet aber den nerv. pudendus internus, der sehr stark ist. Beide gehen an die Wurzel der clitoris.

614. Der obere Ast verläuft mit dem levator ani gegen den After und ist beim Abheben dieses Muskels schon angetroffen worden. Er theilt sich eine kleine Fingerlänge vor der Scham wieder in einen oberen und unteren Ast.

615. Davon ist der untere zunächst zu verfolgen. Denn derselbe geht, sich abwärts krümmend, in den bulbus vestibuli. Der bulbus

*) Jedoch nur, falls die vagina ebenfalls aufgeblasen ist und falls nicht etwa ein Loch in die Harnblase oder Harnröhre geschnitten ist, weil sonst die Luft aus der vagina entweichen würde.

wird von der Arterie aus am leichtesten gefunden und sogleich freigelegt. Er ist ein schotenförmiges, über 5 cm langes Gebilde und liegt 5—6 cm vor der Schamöffnung, dieser parallel, also vertical (zur Axe der Scheide); die Arterie geht in sein oberes Ende.

616. Oft ist, je nach der Sorgfalt des Exenterirens, von der art. pudenda nicht mehr viel erhalten. Aber der in den bulbus gehende Ast ist als Stumpf stets vorhanden. Man suche ihn nahe dem dorsalen Rand des vestibulum vagina etwa 5 cm vor der Scham auf und präparire dann von ihm aus den bulbus.

617. In der Wand des vestibulum vaginae d. h. hinter der Harnröhrenmündung erscheinen dünne Züge rother Muskelfasern (constrictor vestibuli), die sich nach hinten verstärken (constrictor cunni). Auch die Harnröhrenmündung ist von rother Muskelschicht (m. urethralis) umgeben.

618. Am unteren Schamwinkel fühlt man im Bindegewebe einen kleinen harten Körper, die clitoris. Dieselbe wird von der Aussenseite her freigelegt (Eintritt der Gefässe und des n. pudendus int.).

619. Präparire an den Schamlippen die Haut ab bis zum Uebergang in die Schleimhaut, sodass der constrictor cunni vollends freigelegt wird.

620. Entferne die Haut zwischen After und Scham und weise die Verbindung zwischen sphincter und constrictor sowie die Fortsetzung des suspensorium ani nach. Letztere findet man am besten von vorn her.

Inneres.

621. Der Mastdarm wird von der Scham getrennt. Die Reste der ligg. lata werden von den Gebärmutterhörnern abgeschnitten, jedoch unter Schonung des mesovarium und der plica tubaria sowie des Bauchfellansatzes am Gebärmutterkörper. War die Scheide ausgestopft, so wird sie jetzt entleert.

622. Der Genitaltractus wird auf seine dorsale Fläche gelegt. Die Harnblase wird von ihrem Gipfel aus aufgeschlitzt und der Schlitz auf die kurze Harnröhre bis zu ihrer Einpflanzung in die Scheide fortgeführt. Besichtige die Harnleitermündungen und das trigonum vesicae (No. 163).

623. Der Genitaltractus wird wieder auf seine ventrale Fläche gelegt. Die Scheide wird vom oberen Schamwinkel bis über die cervix uteri aufgeschlitzt.

624. Betrachte die clitoris mit ihrer Vorhaut im unteren Schamwinkel, die Harnröhrenmündung und das orificium uteri externum. Es

lässt sich jetzt übersehen, wie die Scheide die cervix umfasst. Man kann jetzt auch constatiren, dass das Bauchfell, dessen hinterer Ansatz an den Genitalschlauch noch erhalten sein muss, sich noch rings auf die Scheide etwa 4—5 cm weit fortsetzt.

625. Löse nun die Verschnürung des orificium uteri externum und schlitze von ihm aus die dorsale Wand des Gebärmutterkörpers und die Concavität eines Hornes auf. An der Spitze desselben muss der Schnitt aber die Einpflanzung des Eileiters umgehen.

626. Der Schnitt zeigt an der cervix die Stärke der Musculatur. Die Schleimhaut ist hier in Längsfalten gelegt, im corpus uteri ziemlich glatt. Gegen die Hörner hin beginnt sie aber zahlreiche eigenthümliche Falten zu bilden, deren geschlängelte Grundlinien in die Hörner einbiegen und in der Längsrichtung bis zum Ende verlaufen.

627. Die Eileitermündung sieht man mit blossem Auge als feine Oeffnung in einer kleinen Papille. Prüfe schliesslich auf einem Durchschnitt die Dicke der mucosa und muscularis des uterus.

Die Schädelhöhle.

I. Abschnitt.

Beschaffenheit der Schädelhöhle.

Knochenwände.

1. Die Schädelhöhle ist von ungefähr eiförmiger Gestalt. Das Hinterhauptbein bildet die Genickwand und an deren Grund das foramen occipitale magnum. Das Dach besteht hauptsächlich aus den Scheitelbeinen und vorn aus den Stirnbeinen, deren lamina interna sich abwärts biegt und die nasale Wand bilden hilft. In den Seitenwänden liegen, von hinten nach vorn gezählt, das Felsenbein, die Schläfenschuppe, die Keilbeinflügel und die pars orbitalis des Stirnbeins.

2. Dach und Seitenwände stellen eine gleichmässige Wölbung dar, von der jedoch auf der Grenze zwischen dem mittleren und hinteren Drittel ein etwa halbkreisförmiger Vorsprung in das Innere der Schädelhöhle hineinragt. Dieser Vorsprung, das tentorium osseum, wird gebildet von dem Zwischenscheitelbein in der Mitte und jederseits von der Vorderkante des Felsenbeins, an welche sich der hintere Rand des Scheitelbeins und der Schläfenschuppe einbiegt (zwischen diesen Knochenrändern der meatus temporalis). Von dem tentorium osseum senkt sich ein Fortsatz der harten Hirnhaut, das tentorium cerebelli, noch weiter in die Schädelhöhle ein, so dass deren Raum hier zu einem noch nicht thalergrossen Durchgang eingeengt wird. Diese Einengung macht sich bei der Herausnahme des Gehirns unter Umständen hindernd bemerkbar.

3. Die nasale Wand der Schädelhöhle wird von den Stirnbeinen, dem Siebbein und dem Keilbein gebildet. In der Medianebene springt die scharfkantige crista galli (an welche sich der Sichelfortsatz der harten Hirnhaut anheftet) in die Schädelhöhle vor. Zu beiden

Seiten der crista liegen die tiefen Siebbeingruben, recessus ethmoidales, die von der lamina cribrosa des Siebbeines abgeschlossen werden. [Sie nehmen die bulbi olfactorii auf, deren Nervenäste durch die Löcher der lamina cribrosa in das Siebbeinlabyrinth eindringen.] Unter den Siebbeingruben liegt der vordere Keilbeinrand. Von oben her senkt sich zu den Gruben die gewölbte lamina interna der Stirnbeine herab. Die ganze Vorderwand der Schädelhöhle bildet eine Concavität, deren vorderste Ausbuchtungen die Siebbeingruben sind.

4. Vor der nasalen Wand der Schädelhöhle liegen das Siebbeinlabyrinth und darüber die Stirnhöhlen, sinus frontales d. h. der Zwischenraum zwischen der äusseren und inneren Knochentafel der beiden Stirnbeine. Die durch eine mediame Knochenplatte geschiedenen beiden sinus frontales erstrecken sich über die ganze Krümmung der inneren Knochentafel nach hinten und liegen daher nicht bloss vor, sondern zugleich über dem Vordertheil der Schädelhöhle. Verbindet man die hinteren Ränder der processus zygomatici der Stirnbeine durch eine Linie und legt in dieser Linie einen Sägeschnitt an, so öffnet man damit noch nicht die Schädelhöhle, sondern die Stirnhöhlen und erblickt als ihren Boden die nasale Wand der Schädelhöhle. Erst ein Sägeschnitt, der etwa 2 cm hinter jenem ersten angelegt wird, trifft direct auf die Schädelhöhle. Andrerseits aber erstrecken sich deren vorderste Ausläufer, die Siebbeingruben, nasal bis in eine Ebene, welche etwa durch die foramina frontalia (die Löcher in den Jochfortsätzen der Stirnbeine) zu legen ist.

5. Der Boden der Schädelhöhle besteht aus Hinterhauptsbein und Keilbein und wird in drei Schädelgruben zerlegt.

6. Die vordere Schädelgrube liegt über den alae orbitales des Keilbeins und bildet ein gegen die mittlere Schädelgrube erhabenes Podium. Unter diesem Podium hindurch verlaufen die fissura orbitalis superior und das foramen rotundum, während in dem Podium selbst der sulcus chiasmatis liegt, der vorwärts in die beiden foramina optica ausläuft. Die vordere Schädelgrube endet nasal in den Siebbeingruben. Am lateralen Rand jeder Siebbeingrube befindet sich das foramen ethmoidale.

7. Die mittlere Schädelgrube liegt über dem hinteren Theil des Keilbeinkörpers und über den alae temporales des Keilbeines. In ihrer Mitte findet sich die beim Pferde ganz abgeflachte sella turcica (Lager der hypophysis cerebri). Zu beiden Seiten derselben führt je eine Rinne zu der fissura orbitalis und dem foramen rotundum. Die hintere Abgrenzung der mittleren Schädelgrube bildet das tentorium osseum.

8. Die hintere Schädelgrube ist von der übrigen Schädelhöhle durch das tentorium osseum et cerebelli bis auf die No. 2 erwähnte thalergrosse Oeffnung abgeschieden. Sie hat nur im medianen Streifen einen knöchernen Boden, das os basilare. Jederseits neben demselben liegt das weite foramen lacerum commune (No. 12), durch eine starke Faserplatte verschlossen, welche von den passirenden Gefässen und Nerven durchbohrt wird. Hinter dem foramen lacerum liegt noch das foramen condyloideum. Den Ausgang der hinteren Schädelgrube bildet das foramen occipitale magnum.

Oeffnungen der Schädelhöhle.

9. Die Wände der Schädelhöhle bilden eine Anzahl Durchlässe für die 12 Gehirnnerven (G. N.), sowie für die Arterien und Venen (siehe pg. 314 ff.). Die Kenntniss dieser Oeffnungen und ihres Inhaltes ist wichtig für die Herauslösung des Gehirns. Zur Repetition mag die folgende Zusammenstellung dienen:

10. foramen occipitale magnum: medulla, nerv. accessorius (tritt hier in die Schädelhöhle ein), art. basilaris cerebri, Blutleiter (sinus occipitalis inferior).

11. foramen condyloideum: n. hypoglossus (XII. G. N.), art. (v.) condyloidea.

12. foramen lacerum commune: Dasselbe entspricht (von hinten nach vorn gezählt) dem foramen jugulare, f. lacerum, f. spinosum u. f. ovale des Menschen. In derselben Reihenfolge passiren: Nn. accessorius, vagus, glossopharyngeus (G. N. XI, X, IX), vena cerebri inferior, art. carotis interna, art. meningea media, nerv. mandibularis (G. N. V, 3. Ast).

13. porus acusticus internus im Felsenbein: n. acusticus (G. N. VIII).

14. foramen faciale (canalis facialis, Ausmündung im foramen stylomastoideum) im Felsenbein: n. facialis (G. N. VII).

15. foramen rotundum: n. maxillaris (G. N. V, 2. Ast).

16. fissura orbitalis superior: n. ophthalmicus (G. N. V, 1. Ast), n. abducens, trochlearis, oculomotorius (G. N. VI, IV und III). Venenanastomose zu v. ophthalmica.

17. foramen opticum (sulcus chiasmatis): n. opticus (G. N. II).

18. lamina cribrosa ethmoidalis: n. olfactorius (G. N. I), nerv., art. et v. ethmoidales (siehe No. 19).

19. foramen ethmoidale: Eintritt des nerv. ethmoidalis mit den gleichnamigen Gefässen von der Augenhöhle her in die Schädelhöhle, von wo sie durch die lamina cribrosa (No. 18) in die Nasenhöhle eindringen.

20. Alle diese Oeffnungen liegen im Boden der Schädelhöhle.

21. In der Seitenwand, im tentorium osseum, verläuft der meatus temporalis (vena cerebri superior). In diesen führen vom Schädeldach verschiedene Löcher für Venenanastomosen und das foramen mastoideum (mit Gefässfurche) für die art. meningea posterior.

Die Lage des Gehirns in der Schädelhöhle.

22. Die Lage ergiebt sich in der Hauptsache schon aus der Form der Schädelhöhle, die vom Gehirn völlig ausgefüllt wird.

23. In der hinteren Schädelgrube, hinter dem tentorium, liegt das Kleinhirn und die medulla oblongata. Der Uebergang der medulla oblongata in die medulla spinalis liegt noch im foramen occipitale magnum oder unmittelbar dahinter (Ursprung des ersten Halsnerven); durch den Genickstich wird die med. oblongata nicht getroffen.

24. Das tentorium cerebelli senkt sich in den Querspalt zwischen Kleinhirn und Grosshirnhemisphären ein, in dessen Grunde die Vierhügel auf den Grosshirnschenkeln resp. die brachia conjunctiva (Verbindungsschenkel zwischen Kleinhirn und Vierhügeln) liegen. Dieser dünnste Theil des Gehirns liegt also in dem engen Durchgang, (No. 2) der unter dem tentorium in die hintere Schädelgrube führt.

25. Die Grosshirnhemisphären füllen die vordere und mittlere Schädelgrube aus. In der sella turcica liegt die hypophysis cerebri, der circulus arteriosus, und darum die sinus cavernosi. Die bulbi olfactorii, als vorderste Ausläufer der Hemisphären, schieben sich tief in die Siebbeingruben ein. In der vorderen Schädelgrube finden die Hemisphären bis zum Chiasma der Sehnerven Platz. Die fissura longitudinalis trennt diesen Theil der Hemisphären vollständig von einander. Die Commissur der Hemisphären liegt also im Bereich der mittleren Schädelgrube.

26. Die gyri der Gehirnoberfläche prägen sich in den Wänden der Schädelhöhle als impressiones digitatae, die sulci des Gehirns dagegen als Erhabenheiten, juga cerebralia, aus.

Die Hirnhäute, meninges.

27. Die Aussenfläche aller Gehirntheile ist von der Gefässhaut oder weichen Hirnhaut — pia mater encephali s. leptomeninx — umgeben. Dieselbe besteht aus zwei Lagen oder Blättern. Das innere ist ein dichtes wie überall in bindegewebiger Grundlage eingebettetes Gefässnetz. Die dadurch gebildete Haut liegt überall der Hirnsubstanz dicht an und ist davon nicht ohne weiteres trennbar. Das äussere dünne

Blatt der weichen Hirnhaut liegt den gyri an, überspringt aber alle sulci. Dieses Blatt wird auch besonders als Spinnwebenhaut — arachnoïdea — bezeichnet. Die demnach zwischen beiden Blättern in den sulci bleibenden Räume sind die mit der Cerebrospinal-Flüssigkeit gefüllten subarachnoïdalen Räume (Cavum subarachnoïdale, hat Verbindung mit den Hirnkammern, siehe No. 73). Vom Grosshirn springt das äussere Blatt der weichen Hirnhaut auf das Kleinhirn über, ihr inneres Blatt schlägt sich aber von der hinteren Fläche der Hemisphären einwärts unter das Gewölbe, überzieht Vierhügel und Sehhügel (als tela chorioïdea, No. 90) und bildet die Adergeflechte des Grosshirns. Ebensolche Adergeflechte bildet die pia zwischen Kleinhirn und medulla.

28. Die Knochenwände der Schädelhöhle sind ausgekleidet von einer das Periost ersetzenden festen und dicken Haut, der harten Hirnhaut — dura mater encephali —, welche, da das Gehirn die Schädelhöhle ganz ausfüllt, ihrerseits ebenfalls das Gehirn so einschliesst, dass zwischen weicher und harter Hirnhaut nur ein capillarer Zwischenraum bleibt. Dieser Raum — cavum subdurale — ist, da beide Häute sich glatte Endothelflächen zukehren, ein seröser. Durch Venen, welche von der Oberfläche des Grosshirns in die harte Hirnhaut treten, wird diese übrigens auch direct an das Gehirn festgeheftet. Auch hat die arachnoïdea, namentlich längs der falx (No. 29), Zöttchen, die kleine Knötchen (granulationes arachnoïdales Pacchioni) bilden und in die dura einwachsen.

29. Die harte Hirnhaut senkt sich von der Medianlinie des Schädeldaches mit einer zweiblättrigen Einstülpung in die fissura longitudinalis (No. 94) zwischen die Hemisphären bis auf den Hirnbalken herab. Diese Einstülpung ist der Sichelfortsatz (falx cerebri), der vorn an die crista galli anschliesst und nach hinten an das knöcherne Hirnzelt heranreicht. Von letzterem springt die harte Hirnhaut ebenfalls, der Form des knöchernen Hirnzeltes entsprechend, von oben und von den Seiten tief in die Schädelhöhle vor. Dieser transversale Vorsprung bildet das häutige Hirnzelt, tentorium cerebelli (Vergl. No. 2).

30. Die dura mater enthält die venösen Blutleiter, welche pag. 316 beschrieben sind. Sie wird von den Gehirnnerven durchbohrt und steht dadurch in unmittelbarer Verbindung auch mit der Basalfläche des Gehirns. Bei der Exenteration des Gehirns wird sie entweder in der Schädelhöhle belassen, wobei dann falx und tentorium aus dem Gehirn herausgezogen werden müssen, oder sie wird in toto von den Knochen abgelöst und mit dem Gehirn herausgenommen. Das letztere Verfahren ist für anatomische Zwecke empfehlenswerther.

II. Abschnitt.

Die Exenteration der Schädelhöhle.

31. Die Oeffnung der Schädelhöhle geschieht in der Regel durch Entfernung des Schädeldaches und m. o. w. der Seitenwände.

32. Die den Schädel deckenden Weichtheile werden entfernt; je sorgfältiger dies geschieht, um so leichter wird die Abtrennung der Knochen. Die Haut muss nasal bis vor die Augen, seitwärts bis unter die Ohren abgezogen sein.

33. Befreie die Genickfläche des Hinterhauptbeins und den Bogen des atlas von den Muskeln. Lege dabei die Genickstichstelle bloss, entferne die membrana atlanto-occipitalis und schneide das Rückenmark hier quer durch.

34. Trenne das Ohr sammt seinen Muskeln bis auf den knöchernen Gehörgang ab.

35. Der Schläfenmuskel muss von der (gewölbten) Schädelwand abpräparirt, desgl. vom Jochbogen getrennt werden. Der proc. coronoideus des Unterkiefers ist im Muskel fühlbar und wird rings umschnitten.

36. Nach Entfernung des Schläfenmuskels wird am besten der hervorragende Theil des proc. coronoideus von hinten her mit dem Meissel abgeschlagen, desgl. die obere Kante des arcus zygomaticus (weil sie die Zugänglichkeit der Schädelseite beeinträchtigen).

37. Lege einen Querschnitt mit der Säge durch das Stirnbein zwischen den foramina frontalia in den Jochfortsätzen der Stirnbeine oder noch etwas vor denselben. Lege einen Parallelschnitt 4—5 cm hinter dem ersten quer durch das Schädeldach.

38. Die so isolirte Knochenspange wird an ihren seitlichen Enden mit dem Meissel durchschlagen und dann ausgebrochen. Geöffnet ist die Stirnhöhle. Als deren Boden sieht man vorn das Siebbein, hinten die Innenplatte des Stirnbeins, welche die gewölbte, nasale Wand der Schädelhöhle bildet. Man durchstosse dieselbe von der Seite her mit dem Meissel, entferne ihren oberen Streifen und mache so das Vorderende des Gehirns sichtbar. (Den basalen Theil der vorderen Schädelwand lässt man noch stehen; vgl. No. 52.)

39. Nunmehr werden die Seitenwände der Schädelkapsel von vorn bis zum foramen occipitale magnum durchtrennt behufs Abhebung des Schädeldaches.

40. Man kann die Seitenwand einsägen, wobei jedoch auf der Höhe ihrer Wölbung leicht das Gehirn mit eingeschnitten wird. Auch bei Anwendung des Meissels können Verletzungen der Hirnsubstanz eintreten, lassen sich aber leichter vermeiden. Deshalb wird für anatomische Zwecke das Abmeisseln empfohlen. Neben dem Meissel ist eine Kornzange unentbehrlich, um Knochensplitter aus ihren Verbindungen herauszureissen (niemals abdrehen, sondern vom Gehirn weg emporreissen).

41. Die Meisselführung ist Uebungssache und ihre Art bleibt Jedem überlassen. Im allgemeinen empfiehlt es sich jedoch nicht, den Meissel in transversaler Richtung direct auf das Gehirn zu einzuschlagen. Es ist besser, ihn neben dem Gehirn in longitudinaler Richtung zu führen, sodass seine Schneide von vorn nach hinten die Schädelwand durchdringt, (in welche sie, je nach deren Dicke, bald mit der ganzen Breite, bald nur mit einer Ecke der Schneide eingesetzt wird).

42. Es empfiehlt sich nicht, das Schädeldach sogleich in ganzer Breite abzumeisseln. Die dura mater löst sich viel leichter, wenn man zunächst nur den etwa 5 cm breiten dorsalen Streifen abhebt. Namentlich lässt sich dann das vom Zwischenscheitelbein sich in die dura einsenkende pflugschaarartige Mittelstück des tentorium osseum (No. 2) leicht vom Schädeldach abtrennen. Andernfalls wird es beim Hochheben des Schädeldaches herausgerissen und es geht dann leicht das Hirnzelt sammt dem ganzen hinteren Theil der dura mit.

43. Die beiden Meissellinien, welche durch das Schädeldach getrieben werden müssen, sind daher von vorn nach hinten so zu führen, dass sie je 2 bis höchstens 3 cm neben der Mittellinie einander parallel laufen und hinten auf die Enden der Genickkante (protuberantia occipitalis externa) treffen, nicht lateral neben dieselbe.

44. Setze den Meissel an der (No. 38) durchschlagenen Nasalfläche des Schädels auf die Kante der Seitenwand an und treibe ihn (jederseits) in der eben beschriebenen Linie genickwärts vor. Dabei ist zu beachten, dass auf der Höhe der Wölbung der Schädel am dünnsten ist. Hier darf der Meissel nur mit einer Ecke seiner Schneide angesetzt werden. Der eingezogene Vordertheil der Schädelwand ist stärker. Namentlich aber ist die squama occipitalis dick. Hier kann man einen nicht zu starken Meissel mit ganzer Breite seiner Schneide einsetzen und unbedenklich auf die Genickkante zu einschlagen.

45. Knochensplitter (die sich leicht ins Gehirn einbohren) sind sogleich abzunehmen. Es empfiehlt sich, das Schädeldach zugleich vorn

etwas anheben zu lassen, sodass die Meissellinie sich erweitert und das Gehirn sehen lässt, was die Führung des Meissels erleichtert.

46. Quer unter der Genickkante werden die beiderseitigen Meissellinien zusammengeführt. Dann überzeugt man sich nochmals, dass keine Knochenstege mehr die Meisselung überbrücken. Insbesondere hebt man mit dem Meissel den Obertheil des Hinterhauptbeins probeweise an. Wenn der cerebrale Fortsatz des Zwischenscheitelbeines (No. 42) noch nicht abgebrochen ist, kann man den Meissel von der Seite her leicht an ihn heranbringen und ihn abschlagen.

47. Lege dann den Meissel auf die Stirn, schiebe ihn von vorn unter das Schädeldach und hebe nun mittelst dieses Hebels und mit der Hand das Schädeldach an. Man kann es eventuell mit kräftigem Ruck losreissen. Es empfiehlt sich aber, erst so viel als möglich die dura mater vom Schädeldach (mit Finger, Scalpellstiel etc.) namentlich auch von der squama occipitalis abzustossen.

48. Ist dann das Schädeldach zwischen den Meissellinien abgehoben, so sieht man das von der dura umhüllte Gehirn. Dem Kleinhirn werden noch Reste der (in der diploë zersprungenen) squama occipitalis aufliegen, die zunächst entfernt werden. Zwischen Kleinhirn und Grosshirn sieht man in dem tentorium cerebelli (No. 2) den Fortsatz des Zwischenscheitelbeines sitzen, der darin belassen wird. Man sieht ferner, wie die hintere Schädelgrube vorn abgegrenzt wird dadurch, dass die (mit dem Scheitelbein vereinigte) Kante des Felsenbeins von der Seite zwischen Klein- und Grosshirn vorspringt. An diese Kante schliesst der laterale Theil des tentorium cerebelli an.

49. Danach müssen die seitlichen Streifen des Schädeldaches resp. die Seitenwände der Schädelkapsel so tief als möglich abgestossen werden. Je weniger von letzteren stehen bleibt. um so leichter lässt sich die Basalfläche des Gehirns sammt der dura mater vom Boden der Schädelhöhle ablösen. Der Meissel wird wie vorher gehandhabt und von vorn nach hinten vorgetrieben. Man suche nicht gleich die Seitenwand in ganzer Höhe abzuschlagen, sondern nehme Streifen für Streifen weg, bis die Tiefe erreicht ist. Uebrigens springen beim Meisseln oft grössere Stücke ab, als beabsichtigt war. Die dura löst sich beim Meisseln und Abbrechen der Knochenstücke mit der Kornzange meist leicht von selbst; zur Sicherheit kann man beim Meisseln das Gehirn etwas vom Knochen wegdrücken lassen.

50. Grössere Vorsicht ist an dem Felsenbein erforderlich. Da dasselbe sehr dick und hart ist, so wird hier der Meissel mit der ganzen Breite seiner Schneide eingetrieben. Nachdem der Knochen ge-

brochen ist, wird das abgebrochene Stück mit der Zange herausgehoben und dabei zugleich nicht zu gewaltsam die Ablösung des häutigen Hirnzeltes (No. 48) mit Scalpell oder Finger gefördert.

51. Die squama occipitalis muss bis auf die Condylen abgemeisselt werden, sodass das foramen occipitale magnum vollkommen geöffnet wird.

52. Die nasale Wand der Schädelhöhle ist jetzt (vgl. No. 38) bis auf die Siebbeingruben abzuschlagen.

53. Jetzt ist die dura mater vom Boden der Schädelhöhle (gemäss No. 54 bis 59) abzulösen; geschieht das nicht vollständig, so geht mindestens die hypophysis cerebri verloren. Besondere Sorgfalt wird erforderlich im Mittelpunkt des Bodens, wo die hypophysis in einer Vertiefung liegt. Ferner erfordern besondere Beachtung die Befestigung des Sichelfortsatzes der dura an der crista galli (No. 3), jederseits daneben die bulbi olfactorii, hinter der crista galli die Sehnerven, seitlich vor dem Felsenbein die fast kleinfingerdicke Wurzel des trigeminus, in deren Scheide sich das häutige Hirnzelt fortsetzt (siehe Tafel V) und in der hinteren Schädelgrube der n. acusticus und n. facialis (die in das Felsenbein eindringen).

54. Stosse zunächst in der vorderen und mittleren Schädelgrube erst von der einen, dann von der anderen Seite die dura mit dem Finger oder mit dem Scalpell (Vorsicht) vom Knochen gegen die Mittellinie hin los, soweit dies bequem möglich ist.

55. Hebe die medulla sammt ihrer dura hoch und dringe ebenso vom Hinterhauptsloch am Boden der hinteren Schädelgrube vor. Dabei werden an den Seiten die in das Felsenbein dringenden nn. acusticus et facialis bemerklich und werden durchschnitten. Vor ihnen liegt jederseits die Wurzel des n. trigeminus, die man von hinten soweit als möglich durchschneidet. Weiter nach vorn geht man von der hinteren Schädelgrube noch nicht vor.

56. Schneide an jeder Siebbeingrube den bulbus olfactorius dicht am Knochen quer durch, da er unversehrt nicht herauszubringen ist (siehe No. 62). Durchschneide von beiden Seiten die gleich dahinter liegenden, mitten in den Knochenboden sich einbohrenden Sehnerven, welche ohne weiteres sichtbar werden, wenn man das Gehirn vom Boden abdrückt.

57. Man schiebe dann einen Finger hinter der Siebbeingrube quer unter die dura, fühle die crista galli und reisse von unten nach oben den an dieser befestigten Sichelfortsatz der dura (No. 3) los.

58. Vor dem Felsenbein liegt seitlich die dicke Wurzel des n. tri-

geminus, die man nunmehr (vergl. No. 55) von der Seite her dicht am Knochen durchschneidet, um auch von hier aus unter die dura zu gelangen.

59. Nun kann man von allen Seiten mit dem Finger unter der dura bis an den Mittelpunkt des Schädelbodens, in welchem die hypophysis liegt, herangelangen und löst mit vorsichtigem Druck von allen Seiten auch hier die dura vom Knochen ab.

60. Gelingt dies, so lässt sich das Gehirn sammt der hypophysis und der ganzen dura aus der Schädelhöhle herausheben.

Exenteration zu besonderen Zwecken.

61. Sollen die Arterien und die Nerven an der Grundfläche des Gehirns demonstrirt werden, so ist es nothwendig, den Kopf auf das Schädeldach zu legen, die Schädelbasis frei zu machen und dieselbe vom foramen occipitale magnum aus mit dem Meissel in kleineren Stücken zu entfernen, wobei der Verlauf der Arterien und Nerven, soweit es gewünscht wird, verfolgt werden kann.

62. Beabsichtigt man die bulbi olfactorii unversehrt zu erhalten, so muss die Schädelkapsel sammt Inhalt (nach Ablösung des Schädeldaches) in Formalin (No. 126) gelegt werden. Nach Härtung des Gehirns werden die Knochen (am besten durch Salpetersäure) erweicht und dann abpräparirt, wobei die lamina cribrosa des Siebbeins vorsichtig von den bulbi gelöst werden kann.

63. Für pathologisch-anatomische Untersuchungen ist ein etwas anderes Verfahren vorgeschrieben worden. Nach Entfernung der Muskeln wird das Hinterhauptsgelenk geöffnet und um das dadurch freigelegte, von der harten Hirnhaut umgebene Mark eine Fadenschlinge gelegt (um Ablaufen von Flüssigkeit aus den Ventrikeln zu verhindern). Dann wird ein Sägeschnitt quer zwischen beiden foramina frontalia (No. 37) und ein zweiter 2 cm dahinter zwischen den hinteren Rändern der Jochfortsätze der Stirnbeine angelegt, die dazwischen liegende Knochenspange abgemeisselt, so die Stirnhöhle geöffnet und von dieser aus die das Gehirn von vorn bedeckende Knochenplatte abgemeisselt. Dann wird von den Enden des hinteren Querschnitts aus je ein Sägeschnitt durch die Seitenwand der Schädelhöhle so gelegt, dass beide Schnitte sich im foramen occipitale treffen. (Dabei muss die Führung der Säge der Wölbung der zu durchschneidenden Knochenplatten Rechnung tragen, sonst würde an der Stelle der stärksten Wölbung die Säge in das Gehirn eindringen.) Nun wird die ganze ausgesägte Knochenplatte von vorn nach hinten hochgehoben. Dabei ist es aber viel

schwerer, die harte Hirnhaut ganz auf dem Gehirn zu erhalten (weil die abzuhebende Platte jetzt viel breiter ist als bei dem vorigen Verfahren); auch leistet das knöcherne Hirnzelt einen erheblichen, nur mit dem Meissel zu bewältigenden Widerstand.

64. Ist das Gehirn so bloss gelegt, so ist die harte Hirnhaut (wenn sie auf dem Gehirn erhalten ist) in der Höhe der Sägelinien einzuschneiden und jederseits (unter Durchschneidung der venae arachnoïdales, No. 28) nach dem Sichelfortsatz zurückzulegen. Der Sichelfortsatz der harten Hirnhaut wird dann von der crista galli abgetrennt und aus der fissura longitudinalis zwischen den Hemisphären herausgehoben, wobei die vena magna [Galeni] (No. 91) abgeschnitten werden muss.

65. Des Gehirn wird dann, indem die linke Hand zwischen die harte Hirnhaut und das Gehirn an die Vorderfläche des letzteren eingeschoben wird, in ähnlicher Weise wie vorhin, nur unter Trennung von der harten Hirnhaut, von Arterien und Nerven gelöst und aus der Schädelhöhle herausgehoben. Die hypophysis bleibt in der Schädelhöhle liegen.

66. Die Oeffnung des Gehirns selbst geschieht, wie No. 138 angegeben ist, indem die Decke der Seitenkammern abgehoben und zur Seite zurückgelegt wird; zur Untersuchung der Grosshirnrinde werden nachher durch dieselbe eine Anzahl Längsschnitte vom corpus medullare (No. 98) nach der Hirnrinde zu, alle convergirend, angelegt, so dass die Hirnsubstanz in eine Anzahl, wie die Blätter eines Buches aneinander liegender, Scheiben zerlegt wird.

III. Abschnitt.

Beschreibung des Gehirns.*)

Vergleiche die Gehirntafeln am Schluss des Buches.

67. Das Gehirn, encephalon, entsteht als eine blasige Auftreibung am Kopfende des Medullarrohres. Dieselbe bildet zunächst 3 hintereinander liegende Bläschen, prosencephalon, mesencephalon und rhombencephalon. Von diesen gliedern sich das erste und letzte später wieder in je 2 Bläschen, so dass im ganzen 5 entstehen: I. das telencephalon, Vorderhirn, theilt sich in zwei seitliche Hälften und

*) Die hier gegebene Beschreibung des Gehirns keineswegs erschöpfend, doch genügt zunächst die Kenntniss und Aufsuchung der hier genannten Theile.

bildet die Hemisphären mit den Seitenventrikeln. II. Das diencephalon, Zwischenhirn, bildet die Sehhügel und die 3. Hirnkammer (aus ihm sprossen die Augenblasen). [I und II gehören zusammen zum prosencephalon]. III. Das mesencephalon, Mittelhirn, bildet die Vierhügel und Hirnschenkel mit dem aquaeductus cerebri. IV. Das metencephalon, Hinterhirn, bildet das Kleinhirn und die Brücke. V. Das myelencephalon, Nachhirn, wird verlängertes Mark. [IV und V umgeben zusammen die 4. Hirnkammer und sind das rhombencephalon.]

Das rhombencephalon.

68. Das rhombencephalon besteht aus der medulla oblongata (myelencephalon), dem cerebellum und dem pons [Varoli] (metencephalon).

69. Die medulla oblongata, das verlängerte Mark, bildet einen breiten Strang. Derselbe geht durch das foramen occipitale magnum in die medulla spinalis über; nach dem Grosshirn hin setzt er sich (äusserlich betrachtet) in die pedunculi cerebri (Schenkel des Grosshirns s. No. 79) fort.

70. Ueber der medulla oblongata liegt das cerebellum und vor diesem, schon auf den Grosshirnschenkeln, liegen die Vierhügel (s. No. 80). Unter der medulla liegt als Querwulst der pons (Varoli) und zwar etwas weiter vorn als das cerebellum. Hinter dem pons ist ein leicht erhabener schmaler Querstrang, corpus trapezoideum (Ellbg. Baum), bemerklich, während längs der medianen Furche der medulla zwei sagittale Erhabenheiten, die Pyramiden, sich zeigen.

71. Das cerebellum, Kleinhirn, hat einen erhabenen, fast ringförmigen Mittellappen, den vermis, und zwei niedrigere Seitentheile, die beiden hemisphaeria. Das cerebellum zeigt an seiner Aussenfläche viele quergestellte gyri und bietet auf dem verticalen Durchschnitt mit den dichten regelmässigen Einfaltungen seiner grauen Rinde in die weisse Centralsubstanz ein Bild, welches man arbor vitae genannt hat.

72. Vom cerebellum gehen jederseits 3 Verbindungsstränge (auch Schenkel des c. genannt) aus, einer zu den Vierhügeln, einer zum pons, einer zur medulla. Die Stränge zu den Vierhügeln, brachia conjunctiva, verlaufen parallel auf den Seitenrändern der medulla in das untere Paar der Vierhügel (No. 80). Die breiten Stränge zur Brücke, brachia pontis, gehen aus dem cerebellum jederseits schräg vorwärts abwärts an der medulla vorbei in das Seitenende des pons. Dieser bildet mit den beiden Strängen zusammen einen Halbkreis, welcher die

medulla umfasst und das cerebellum gewissermassen auf ihr festzubinden scheint. Die directe Verbindung des Kleinhirns mit dem verlängerten Mark wird durch die crura ad medullam (corpora restiformia) hergestellt; dieselben liegen jederseits hinter dem brachium pontis (mit diesem verschmolzen) unter dem hemisphaerium cerebelli (s. Taf. III).

73. Kleinhirn und medulla umfassen einen röhrenförmigen Hohlraum, die vierte Hirnkammer, ventriculus quartus. Den Boden bildet die medulla mit ihrer fossa rhomboidea, die sich gegen das Rückenmark zum canalis centralis zusammenzieht (calamus scriptorius heisst der Uebergang). Das Dach des 4. Ventrikels bildet der vermis cerebelli. Doch deckt derselbe die Enden der Kammer nicht direct zu, wenn er vermöge seiner Krümmung auch über dieselben überhängt. Der Verschluss der Kammerenden wird gebildet durch zwei dünne Schichten Hirnsubstanz, die Marksegel, velum medullare anterius et posterius, welche sich an den in die Kammer eingebogenen Theil des vermis befestigen. [Im mittleren Theil der Kammer bildet sich eine seitliche Ausbuchtung, aus welcher ein kleines Loch (foramen Luschkae) in den Subarachnoidal-Raum (No. 27) führt.]

74. Der vordere Kammertheil (pars nasalis) erstreckt sich bis zu den Vierhügeln, wird jederseits eingefasst vom brachium conjunctivum und wird durch das dünne zwischen den brachia ausgespannte velum medullare anterius zugedeckt.

75. Unter den Vierhügeln hindurch geht der aquaeductus cerebri (s. No. 80), ein medianer röhrenförmiger Raum, welcher den vierten Ventrikel mit dem dritten verbindet. Die Vierhügel sind schon von den Hemisphaeren des Grosshirns überdeckt. In die Querspalte zwischen ihnen und dem Kleinhirn senkt sich das tentorium cerebelli (No. 2, 29) bis auf den hinteren Rand der Vierhügel und auf das velum medullare. Das Gehirn hat hier seine engste Stelle, die eine Brücke zwischen Grosshirn und rhombencephalon bildet und desshalb der isthmus rhombencephali genannt wird. Im isthmus liegen der vorderste Theil der medulla oblongata und des ventriculus quartus mit den brachia conjunctiva und dem velum medullare, sowie darunter der pons Varoli.

76. Die pia mater sendet um die Krümmung des vermis herum die tela chorioidea ventriculi quarti, welche sich zwischen den vermis und die Marksegel einschiebt. Dieselbe bildet den plexus chorioideus ventriculi quarti, dessen seitliche Theile hinter dem crus ad medullam zu Tage treten (vgl. No. 90 und No. 27).

Das cerebrum, Grosshirn.

77. Das Grosshirn umfasst das prosencephalon = telencephalon + diencephalon und das mesencephalon. Das mesencephalon und diencephalon liegen in der Verlängerung der medulla oblongata in der Basis des Grosshirns und bilden den Hirnstock. Das telencephalon mit seinen beiden Hemisphären überwölbt als Manteltheil, pallium, des Grosshirns das diencephalon und mesencephalon, ohne sie jedoch wirklich in sich einzuschliessen (No. 81).

78. Das **mesencephalon** ist die unmittelbare Fortsetzung des rhombencephalon und besteht aus den pedunculi cerebri, Grosshirnschenkeln, und den corpora quadrigemina, Vierhügeln, die ebenfalls einen Hohlraum, den aquaeductus cerebri (Sylvii), zwischen sich einschliessen.

79. Die pedunculi cerebri erscheinen als die Verlängerung der medulla oblongata an der Basalfläche des Grosshirns, liegen vor dem pons und divergiren nasal. [Sie trennen sich zunächst durch eine Furche (fossa interpeduncularis), in deren Tiefe sie durch die lamina perforata posterior (lam. perf. anterior siehe bei No. 110) verbunden werden. Nasal erweitert sich die fossa zum trigonum interpedunculare].

80. Die corpora quadrigemina sind zwei übereinander liegende Hügelpaare. Die unteren Hügel (colliculi inferiores) treten etwas weiter nach dem cerebellum hervor und verbinden sich mit diesem durch die brachia conjunctiva (s. No. 72). Unter ihnen hindurch verläuft ein medianer Canal, der aquaeductus, welcher aus der dritten Hirnkammer zur vierten führt. Den Boden des aquaeductus bilden die pedunculi, welche hier noch zusammenliegen.

81. Die Vierhügel sind zwar von den Hemisphären des Grosshirns überwölbt, sind jedoch davon nicht eingeschlossen, sondern treten in der Querspalte zwischen Grosshirn und Kleinhirn (vgl. No. 75) zu Tage.

82. Das **diencephalon***) besteht in der Hauptsache aus den beiden Sehhügeln, thalami optici, welche den ventriculus tertius zwischen sich haben, und aus den unter den Sehhügeln an der Basalfläche des Grosshirns liegenden Theilen.

83. Die Sehhügel liegen vor den Vierhügeln und sind ganz in den Hemisphären eingeschlossen. Unter ihnen liegen in der Basalfläche

*) Das Diencephalon zerfällt in thalamencephalon und hypothalamus. Thalamencephalon = thalamus + metathalamus (Kniehöckergebiet, No. 92) + epithalamus (corpus pineale, No. 91). Hypothalamus = corpus mamillare, tuber cinereum, infundibulum und hypophysis (No. 83).

des Gehirns im trigonum interpedunculare (No. 79) das corpus mamillare, davor das tuber cinereum und vor diesem das chiasma opticum, die Kreuzung der beiden Sehnerven (No. 111). Das tuber cinereum zeigt eine Oeffnung, die ventrale Gehirnöffnung, welche zum aditus ad infundibulum (No. 86) gehört. Ventral unter diesen Hirntheilen liegt die hypophysis cerebri, der Gehirnanhang, ein Epithelgebilde von unbekannter Bedeutung. Sie ist mit dem tuber cinereum verbunden durch einen hohlen Stiel, welcher sich in der Peripherie der ventralen Gehirnöffnung ansetzt, diese abschliesst und infundibulum, Trichter, genannt wird (Taf. VI, a).

84. Betrachtet man die Sehhügel (nach Entfernung der aufliegenden Theile) von oben, so erscheint jeder als eine dreieckige Erhabenheit, die lateral (No. 92) am höchsten ist. Der hintere Rand liegt quer vor den Vierhügeln, der laterale Rand zieht schräg von hinten aussen gegen die Medianebene und trifft neben derselben mit dem medialen Rande zusammen. Die medialen Ränder der Sehhügel laufen parallel und bilden eine centrale Commissur, massa intermedia, die jedoch keinen so grossen Umfang, wie die Sehhügel selbst, hat, sondern ringförmig eingeschnürt ist. Die so entstehende Ringfurche wird durch diejenigen Theile, welche unter, über, vor und hinter den Sehhügeln liegen, zu einem Hohlraum geschlossen. (Beim Menschen ist die massa interm. sehr klein.)

85. Dieser ringförmig die Commissur umgebende Hohlraum ist der ventriculus tertius (medianus), an dem man eine obere und untere horizontale und eine vordere und hintere verticale Abtheilung unterscheiden kann (Taf. IV).

86. Der obere Gang des ventriculus tertius enthält das mittlere Adergeflecht des Grosshirns, welches hinten in die vena magna cerebri (No. 90 u. 108) ausläuft. Vom hinteren Ende des oberen Ganges senkt sich der aditus ad aquaeductum zwischen Sehhügeln und Vierhügeln abwärts bis zum aquaeductus (No. 80). Vor der Sehhügelcommissur führt der aditus ad infundibulum abwärts und öffnet sich an der Basalfläche des Gehirns im infundibulum (No. 83). Der untere Gang verbindet die basalen Enden der beiden aditus, steigt nach hinten an und führt hier ebenfalls in den aquaeductus. Durch den aquaeductus ist der 3. Ventrikel mit dem 4. verbunden (s. No. 75).

87. Den Boden dieses unteren Ganges des dritten Ventrikels bilden das tuber cinereum, das corpus mamillare und die pedunculi.

88. Der aditus ad infundibulum erhält eine Vorderwand durch die columnae fornicis (siehe No. 99). Zugleich führt aus ihm unter dem fornix hindurch je eine Oeffnung in den rechten und linken Seitenventrikel

(siehe No. 93, 99 u. 103). Diese Oeffnungen bilden zusammen einen kurzen Querkanal, das foramen interventriculare [Monroï], welches mit dem aditus ad infundibulum etwa die Figur eines **T** darstellt. Durch das foramen interventriculare stehen die beiden Seitenventrikel unter sich und zugleich mit dem dritten Ventrikel in Verbindung, so dass alle 4 Ventrikel mit einander communiciren (vgl. No. 86).

89. Der obere Gang des dritten Ventrikels ist vom Gewölbe (s. No. 99) resp. einer besonderen dünnen Deckhaut (Ependymschicht, lamina epithelialis) zugedeckt (dieselbe ist auf Taf. III sichtbar).

90. Um die hintere Fläche der Hemisphären schlägt sich eine Falte der pia, tela chorioidea (No. 27 u. 76), tritt auf die Oberfläche der Vierhügel, überzieht diese und die Sehhügel sammt der dritten Hirnkammer, bildet in dieser das mittlere Adergeflecht (No. 86) und endet an den lateralen Ränderu der Sehhügel mit den seitlichen Adergeflechten, die in den Seitenventrikeln liegen (siehe No. 108). Die tela trennt also Vier- und Sehhügel von den ihnen unmittelbar aufgelagerten Teilen der Hemisphären (vgl. No. 101).

91. Median zwischen Sehhügeln und Vierhügeln liegt ein rundliches Gebilde, das corpus pineale, die Zirbel. Hebt man sie ab, so wird der aditus ad aquaeductum (dessen hintere Wand die Vierhügel bilden, No. 86) von oben geöffnet. Diese Oeffnung heisst auch caudodorsale Hirnöffnung (vgl. No. 83). (Dieselbe ist allerdings noch von der oben erwähnten lamina epithelialis (No. 89) bedeckt, die aber meist mit zerrissen wird. Ein Querstreifchen hinter der Oeffnung heisst commissura caudalis). Ueber die Zirbel hinweg steigt die vena magna cerebri (No. 108) nach der dorsalen Hemisphären-Fläche in die Höhe.

92. Der caudolaterale Winkel des Sehhügels bildet eine Erhabenhabenheit, corpus geniculatum laterale (Kniehöcker). Aus dieser entsteht der tractus opticus (No. 111), windet sich (in Begleitung des cornu posterius ventriculi, No. 103, 105) an der lateralen Sehhügelfläche zur Hirnbasis, tritt am lobus piriformis hervor und zieht zum chiasma opticum (No. 83). [Corpus geniculatum mediale ist ein Hügel an der Seite hinter dem tractus, pulvinar desgl. am caudomedialen und tuberculum nasale am nasalen Winkel des Sehhügels. Siehe Taf. VI, a].

93. Das **telencephalon** besteht aus den beiden Halbkugeln, hemisphaeria. Dieselben überwachsen das di- u. mesencephalon. Jedes hemisphaerium enthält einen Hohlraum, den ventriculus lateralis, und besteht aus grauer gefalteter Rinde und weisser centraler Substanz. Die Rinde bildet Einfaltungen in das Innere und zeigt gewundene Wülste, gyri, und demensprechende sulci (Furchen) an ihrer Oberfläche.

94. Die Hemisphären sind von der dorsalen Fläche aus durch eine Längsspalte, fissura longitudinalis, von einander geschieden, in welche sich der Sichelfortsatz der dura mater, die falx, einsenkt (No. 29). Die fissura longitudinalis geht zwischen den vorderen Theilen der Hemisphären bis auf die basale Fläche durch. Diese vollständige Trennung beider Hemisphären reicht bis gegen das chiasma opticum (No. 83).

95. Von hier ab sind die beiden Hemisphären nicht allein durch das di- und mesencephalon mit einander verbunden, sondern sie bilden auch selbst eine Commissur, die aus zwei Lagen besteht. Die tiefere Lage, das Gewölbe, der fornix, liegt auf und vor den Sehhügeln. Die obere Lage besteht aus dem Hirnbalken, corpus callosum, welcher sich vorn und hinten in das Gewölbe umbiegt (Taf. IV).

96. Der Balken ist aber caudal ebenfalls nicht so lang, als die Hemisphären. Hinter seiner hinteren Umbiegung trennt daher die fissura longitudinalis die Hemisphären wieder vollständig und geht durch bis auf die Vierhügel (vgl. No. 81), sowie bis auf die Zirbel und Sehhügel, obwohl die No. 97 beschriebene Verklebung dies verdeckt.

97. Von der Zirbel her steigt die v. magna cerebri (No. 108) aus dem Gehirn empor. Hinter derselben sind die Hemisphären stets durch pia mater verklebt (ohne jedoch hier noch eine Commissur zu besitzen), sodass die Vene aus einem runden Loch hervorzutreten scheint (vergleiche die Tafeln IV u. VI, b). (Man löse eventl. die Verklebung.)

98. Das corpus callosum (weisse Substanz), ist in der fissura longitudinalis sichtbar, verbreitert sich seitwärts in das Innere der Hemisphäre (radiatio corporis callosi, Balkenstrahlung, Taf. VI, b) und geht in das corpus medullare, d. i. das weisse Centrum der Hemisphäre über, welches die Decke des Seitenventrikels bildet. Der Balken krümmt sich vorn mit einem Bogen (Balkenknie, genu), hinten mit einem scharfen Knick (Balkenwulst, splenium) abwärts und geht in das Gewölbe über. Der Balken ist ausserdem aber in ganzer Länge mit dem Gewölbe verbunden durch zwei dünne vertical ausgespannte Markplatten; dieselben bilden das septum pellucidum.

99. Der fornix, (weisse Substanz, Taf. III u. IV) bildet die tiefere Lage der Hemisphärencommissur. Er besteht aus einem corpus fornicis, welches median über der 3. Hirnkammer liegt und dessen hinteres Ende in die Balkenwulst übergeht. Vorwärts senkt es sich vor der Sehhügelcommissur (No. 84) steil abwärts mit den beiden vorderen Schenkeln oder columnae fornicis. Diese ziehen an der Medianebene nach der Basalfläche gegen das corpus mamillare hinab und bilden die vordere Wand des (verticalen) aditus ad infundibulum) No. 86, 88):

caudal unter ihnen hindurch geht das foramen interventriculare Monroi (No. 88) von einem Seitenventrikel zum anderen. Nasal am Ende der columnae fornicis liegt noch ein drehrunder Querringel, die commissura nasalis (vgl. No. 91 und Tafel IV und VI, b) der Hemisphären. Vor den Sehhügeln geht jederseits vom fornix ein weisser Saum, fimbria oder hinterer Gewölbeschenkel, ab, der den lateralen Sehhügelrand begleitet und sich dem Vorderrand des hippocampus anschliesst (siehe No. 100 und Tafel II). Dementsprechend divergiren die fimbriae nach hinten lateral. Jede fimbria bildet also mit corpus et columna fornicis einen Winkel.

100. Das Ammonshorn, hippocampus, ist eine Falte der grauen Rindensubstanz, welche die dorsale Sehhügelfläche bedeckt. In der Mitte sind beide hippocampi durch die commissura hippocampi verbunden, welche in das corpus fornicis und den Balkenwulst (No. 98). übergeht. Von der Commissur aus wölben sich die hippocampi über die Sehhügel hinweg und an deren hinteren lateralen Winkeln vertical in die Tiefe bis in den lobus piriformis der Hirnbasis (siehe No. 105 und Taf. II, V). Ihre vorderen Ränder sind denen der Sehhügel entsprechend schräg gestellt und von den fimbriae (No. 99) eingefasst. Die ganze Oberfläche des hippocampus ist von einer weissen Schicht (alveus. Muldenblatt) überzogen, die vom Gewölbe stammt und deren Vorderrand eben die fimbriae bilden.

101. Das Gewölbe und die Ammonshörner sind durch die schon No. 90 erwähnte Falte der pia, die tela chorioidea, von den Sehhügeln getrennt und daher ohne Schwierigkeit abzuheben. Die tela geht unter den Vorderrändern der hippocampi durch bis an die seitlichen Adergeflechte (No. 108). Die commissura hippocampi und das corpus fornicis bilden das Dach der dritten Hirnkammer (vgl. No. 89).

102. Das corpus striatum, Streifenhügel, richtiger nucleus caudatus, liegt jederseits lateral neben den columnae fornicis und vor dem hippocampus. Der vordere Theil ist breit (caput); der hintere Theil (cauda) läuft schmal aus neben dem schrägen Vorderrand des hippocampus (bzw. neben dem vorderen Sehhügelrand). In der Furche zwischen cauda c. str. und fimbria hippocampi erscheint die schmale stria terminalis (Grenzstreif).

103. Zwischen dem Gewölbe und dem hippocampus (bzw. vorderen Sehhügelrand) einerseits und dem corpus striatum andererseits bleibt nun eine breite Furche, welche die Sohle des ventriculus lateralis jeder Hemisphäre (No. 93) darstellt. Diese Furche ist gewinkelt. Der hintere Theil, das cornu posterius, ist schräg gestellt: der vordere Theil,

cornu anterius, läuft der columna fornicis parallel, also sagittal. Da, wo beide cornua im Winkel zusammenstossen, führt das foramen interventriculare (No. 88, 99 und Taf. III) unter dem fornix durch von einem Seitenventrikel zum anderen.

104. Das vordere Horn zieht sich mit der medialen Fläche des nucleus caudatus bis in den vordersten Theil der Hemisphäre, indem es zugleich von der Medianebene sich lateral abbiegt und immer tiefer nach der Basalfläche senkt. Aus dem vordersten tiefsten Punkt führt fast senkrecht ein kurzes Loch in den hohlen tractus olfactorius (No. 110 sowie Tafel I und V), der in dem gleichfalls hohlen bulbus olfactorius endet.

105. Das hintere Horn ist ebenfalls viel länger, als es bei Abhebung der dorsalen Decke des Ventrikels den Anschein hat. Es krümmt sich am caudo-lateralen Sehhügelwinkel mit dem Ammonshorn (100), der fimbria (99) und dem Adergeflecht (108) in die Tiefe und zieht an der lateralen Sehhügelfläche in einem fast vertical gestellten, nach vorn offenen Bogen bis zur Basalfläche des Gehirns, wo es blind im lobus piriformis (s. No. 106) endet. Der tractus opticus (No. 92) begleitet den Lauf des cornu post. und liegt in dessen Boden (vgl. die Tafeln I und VI, a).

106. Der lobus piriformis ist eine Gehirnwindung von besonderer Gestalt. Er bildet eine beträchtliche vorn breite, hinten schmälere Erhabenheit, welche an der Gehirnbasis lateral neben dem Grosshirnschenkel (No. 79) und dem chiasma opticum liegt. Der lobus piriformis ist hohl und seine Höhlung bildet, wie gesagt, das blinde Ende des cornu posterius des Seitenventrikels.

107. Die blinden Enden des ventriculus lateralis liegen also beide an der Basalfläche des Gehirns (Taf. I u. V); das vordere da, wo die Riechnervenwurzeln (No. 110) zusammentreffen, das hintere unmittelbar hinter der Stelle, wo der nerv. opticus hervortritt. Diese engen Furchen bzw. Röhren, die als cornua beschrieben werden, sind aber nur die blinden Ausläufer resp. die tiefste Sohle des Seitenventrikels. Derselbe bildet im übrigen einen breiten Raum, in dessen Boden die ganzen freien Flächen des nucleus caudatus und hippocampus liegen. Das Dach wird durch die im Kern der Hemisphäre liegende weisse Substanz, das corpus medullare, gebildet, mit welchem sich der Hirnbalken durch die radiatio corporis callosi verbindet (s. No. 98, Taf. VI, b). Geschieden werden beide Seitenventrikel durch das septum pellucidum (No. 98 u. Taf. IV).

108. Im hinteren Horn jedes Seitenventrikels liegt (vor der fimbria und auf der stria terminalis, siehe No. 99 und 102) ein Adergeflecht, plexus chorioideus lateralis. Das mediale Ende desselben biegt

sich im scharfen Winkel um (glomus) und geht unter das Gewölbe bzw. die commissura hippocampi. Hier stossen beide Adergeflechte zusammen und gehen in das mittlere Adergeflecht, plexus chorioideus medianus, über, das bekanntlich in der dritten Gehirnkammer liegt und aus dem die vena magna cerebri entspringt. Diese drei Adergeflechte sind in die tela chorioidea (siehe No. 90 u. 97) eingeschaltet; die seitlichen Adergeflechte umsäumen die vorderen Ränder der tela (Taf. III).

Die Ursprünge der Gehirnnerven.

109. Die Gehirnnerven treten sämmtlich an der Basalfläche des Gehirns zu Tage (vergl. Taf. I).

110. Der I. Gehirnnerv, nervus olfactorius, nimmt eine besondere Stellung ein.*) Er entsteht mit einer langen lateralen und einer kürzeren medialen Wurzel. Die laterale Wurzel, stria olfactoria lateralis, ist eine lange Gehirnwindung, welche lateral neben dem lobus piriformis (No. 106) auftritt, im Bogen gegen das vordere Hemisphärenende verläuft und sich hier spitzwinklig mit der stria olfactoria medialis vereint, die aus der fissura longitudinalis hervortritt. Im Vereinigungswinkel beider liegt ein dreieckiges Feld, das trigonum olfactorium. Dasselbe reicht bis gegen das chiasma opticum (111) und wird hier von einer transversalen Furche, fossa transversa [Sylvii], abgegrenzt (in deren Boden die lamina perforata anterior liegt vgl. No. 79). Aus der Vereinigung der striae olfactoriae entsteht der hohle tractus olfactorius, in dessen Höhlung der Seitenventrikel (No. 104) ausläuft. Der tractus olfactorius schwillt zu einem hohlen Kolben, bulbus olfactorius an, der über das Vorderende der Hemisphäre hinaus und in die Siebbeingrube (No. 3) hineinreicht. Aus ihm entspringen die Aeste des nervus olfactorius. Die beschriebenen Gehirntheile werden als rhinencephalon zusammengefasst.

111. Der II. Gehirnnerv, nervus opticus, tritt aus dem Sehhügel (No. 92) als tractus opticus hervor, zieht lateral am Sehhügel und Grosshirnschenkel (No. 105) auf die Basalfläche und bildet hier mit dem der anderen Seite eine Kreuzung, das chiasma opticum (No. 83, 92; Taf. I).

112. Der III. Gehirnnerv, oculomotorius, entspringt von dem pedunculus, nahe der Mittelfurche. Der IV., trochlearis, tritt un-

*) Der Geruchssinn ist beim freilebenden Säugethier der lebenswichtigste, und fast immer am schärfsten entwickelte Sinn. Das Aufsuchen der Nahrung, der Schutz vor dem Feinde und das Zusammenkommen der Geschlechter werden durch ihn vermittelt. Beim Menschen und den meisten Hausthieren erscheint er nur untergeordneter, weil er wenig gebraucht wird und abgestumpft ist.

mittelbar vor dem pons seitlich aus der dorsalen Fläche des pedunculus hervor (er kommt also, wenn man die Basalfläche des Gehirns betrachtet, neben dem ped. vor dem pons aus der Tiefe herauf). Der V., trigeminus, entspringt aus dem Seitenrande des pons; der VI., abducens, hinter dem pons, neben der pyramis auf dem corpus trapezoideum (No. 70); der VII. facialis und der VIII. acusticus treten mit einander am Seitenrand der medulla dicht hinter dem pons (neben dem corpus trapezoideum) hervor. Dahinter entspringen am Seitenrand der medulla oblongata der IX. Gehirnnerv, glossopharyngeus, und der X., vagus, während der XII. Gehirnnerv, hypoglossus, etwas weiter hinten auf der ventralen Fläche der medulla oblongata neben der pyramis (No. 70) hervortritt. Der XI. Gehirnnerv, nerv. accessorius, kommt aus dem Rückenmark, erhält jedoch Fasern aus der medulla oblongata, die hinter dem Ursprung des vagus hervortreten.

Die Blutgefässe des Gehirns.

Arterien (vgl. Taf. I).

113. Durch das foramen occipitale magnum (s. pg. 297) tritt die art. basilaris, welche aus einer Vereinigung zweier Aeste der beiderseitigen aa. occipitales entspringt. Die art. basilaris gabelt sich vor dem pons in zwei Aeste.

114. Jederseits durch das foramen lacerum tritt die art. carotis interna und bildet zunächst eine starke ausserhalb der dura liegende Queranastomose, art. intercarotica, mit der carotis der anderen Seite. Dann dringt sie lateral neben der hypophysis durch die dura und theilt sich in einen hinteren und vorderen Ast. Der hintere anastomosirt mit dem Gabelast der basilaris, der vordere mit dem vorderen Ast der anderen carotis. So entsteht ein geschlossener Arterienring, circulus arteriosus (Willisi).

115. Aus diesem Arterienkreis entspringen die Arterien des Gehirns und zwar von vorn nach hinten gezählt folgende:

1. arteria corporis callosi; entsteht unpaarig aus der Anastomose der beiden Vorderäste der Carotiden und verschwindet in der fissura longitudinalis.
2. arteria meningea anterior: klein, geht lateral neben der vorigen nach vorn.
3. arteria cerebri media (fossae Sylvii); verläuft in der fossa transversa (s. No. 110), ist der stärkste Ast.

4. arteria chorioidea anterior; zieht am tractus opticus in die Tiefe.
5. arteria cerebri profunda; senkt sich um die laterale Seite des pedunculus cerebri in die Tiefe, ist oft doppelästig.

Aus dem Stamm der arteria basilaris entspringen die beiden (oft mehrästigen) arteriae cerebelli, von denen

6. die art. cerebelli anterior quer vor dem pons,
7. die art. cerebelli posterior hinter dem pons verläuft,

sowie die sehr kleine, den nerv. acusticus begleitende a. auditiva.

116. Ausserdem treten noch folgende Arterien in die Schädelhöhle ein:

von der a. occipitalis	art. condyloïdea	durch das foramen condyloïdeum.
	art. meningea posterior	„ „ „ mastoideum,
von der a. maxillaris int.	art. meningea media	„ „ „ lacerum
	art. ethmoidalis	„ „ „ ethmoidale.

117. Diese Arterien (No. 116), sowie die No. 115, 2 genannte meningea anterior versorgen die Hirnhaut. Der Stamm der ethmoidalis geht aber durch die lamina cribrosa in die Nasenhöhle weiter.

118. [Die Gehirnarterien gestalten sich sehr unregelmässig, namentlich sind manche Arterien oft mehrstämmig.]

119. Zu beachten ist die Reichhaltigkeit der arteriellen Anastomosen. Es anastomosiren jederseits carotis interna und occipitalis, sowie diese mit der vertebralis und schwach mit der cervicalis profunda. Es bringen also an jeder Seite 3 grosse Arterien (event. schwache Aeste einer vierten) das Blut zum Gehirn.

120. Die beiden Körperseiten sind aber ebenfalls untereinander durch dreifache Anastomose verbunden, nämlich durch die art. intercarotica, den circulus arteriosus und die Anastomose der beiderseitigen occipitales, aus welcher die art. basilaris entspringt.

Venen.

121. Die Venen des Gehirns münden zunächst in die Blutleiter, sinus venosi, welche in der dura resp. zwischen dieser und den Knochen eingeschlossene Röhren sind (No. 28 ff.). Dieselben bilden ein oberes und ein unteres System. Aus dem oberen entspringt die vena cerebri superior, aus dem unteren die vena cerebri inferior.

122. Das dorsale System hat sein Centrum im sinus transversus, der im tentorium cerebelli (No. 2) liegt und jederseits in die vena cerebri superior übergeht, die durch den meatus temporalis die Schädelhöhle verlässt. In den sinus transversus mündet der

sinus longitudinalis, der in der falx cerebri (No. 29) verläuft. In diesen mündet die vena magna cerebri (Galeni), welche aus den Adergeflechten des Grosshirns kommt (No. 108), hinter dem Hirnbalken hervortritt und hier die (auf dem Hirnbalken liegende) vena corporis callosi (sog. unteren Längsblutleiter) aufnimmt (Taf. V). In den Querblutleiter münden ferner aus der hinteren Schädelgegend kommend die sinus occipitales superiores, sowie die sinus petrosi sup. (s. No. 124).

123. Das ventrale System liegt unter der Basalfläche des Gehirns. Dessen Centrum sind die fächerigen Blutleiter, sinus cavernosi, buchtige Hohlräume, welche neben bzw. unter der Hypophyse liegen und einen Venenring bilden, aus dem jederseits die im foramen lacerum austretende vena cerebri inferior entspringt.

124. Das untere Blutleitersystem steht mit dem oberen in Verbindung durch die sinus petrosi superiores, welche aus den sinus cavernosi an den Seitentheilen des tentorium osseum zum sinus transversus laufen. Ebenso ist das untere Blutleitersystem mit den Blutleitern des Rückenmarkes verbunden, indem aus dem sinus cavernosus jederseits der sinus petrosus inferior über das foramen lacerum hinweg gegen das Hinterhauptsloch läuft, hier den Namen sinus occipitalis inferior annimmt und in den Wirbelblutleiter übergeht.

IV. Abschnitt.

Präparation des Gehirns.

Vergleiche die Tafeln.

125. Das frische Gehirn ist sehr weich und wird bei den unvermeidlichen Manipulationen leicht beschädigt. Namentlich müssen die Hemisphären zusammengehalten und entsprechend an ihren lateralen Flächen gestützt werden. Lässt man sie seitwärts sinken, so zerreisst die Commissur.

126. Viel empfehlenswerther ist es daher, das Gehirn nicht gleich nach der Exenteration zu bearbeiten, sondern es erst bis zu einem gewissen Grade zu härten. Zu diesem Zwecke wird das Gehirn am besten eine Woche lang in 5% Formalinlösung gelegt (2—3 Tage genügen noch nicht; längeres Härten dagegen verändert die Substanz und erschwert die Bearbeitung).

127. Am besten ist es, wenn zwei Gehirne zur Verfügung stehen, um das eine zur Herstellung eines besonderen Medianschnittes benutzen zu können. Dies ist im folgenden vorausgesetzt, doch ist überall angegeben, wie man sich mit nur einem Präparat behelfen kann.

128. Lege das Gehirn auf seine Basis. Schneide die dura (wenn sie noch vorhanden) mit der Scheere längs der fissura longitudinalis und fissura transversalis auf. Sichelfortsatz und Hirnzelt (s. No. 29) sind dadurch isolirt und bleiben in den Fissuren sitzen. Im übrigen wird die dura vom Gehirn abgehoben, wobei die zahlreichen Venen, welche von der pia in die dura gehen, mit der Scheere durchschnitten werden. Falx und tentorium werden dann für sich aus den Fissuren herausgehoben und im Zusammenhang betrachtet. Nachdem die dura von der dorsalen und den Seitenflächen gelöst ist, wird sie auch von der Basis abgehoben. Dies muss besonders vorsichtig an der hypophysis cerebri geschehen; in ihrem Umkreis sowie am Stamm der carotis interna muss die dura mit der Scheere abgeschnitten werden.

129. Betrachte das Gehirn von der dorsalen und lateralen Seite*), Gestalt und Windungen der Hemisphären und des cerebellum.

130. Jederseits zwischen cerebellum und medulla bzw. pons die Verbindung durch die brachia (No. 72); dahinter der plexus chorioideus (No. 76). Der pons bildet mit beiden brachia pontis einen Halbring, der die medulla umfasst.

131. Fissura longitudinalis cerebri, die vorn bis auf die Basis durchgeht. Fissura transversalis, in deren Tiefe, wenn man das cerebellum etwas zurückbiegt, die Vierhügel sichtbar werden. Aus der fissura longitudinalis kommt hinten, scheinbar aus einem Loch (vgl. No. 108), die vena magna cerebri. Dahinter sind die Hemisphären scheinbar zusammengewachsen, in Wirklichkeit durch die pia verklebt (Taf. IV u. VI, b). Man löst die Verklebung und sieht nun die fissura longitudinalis bis auf die Vierhügel durchgehen (vergl. No. 96 u. 97).

132. Lege das Gehirn auf die dorsale Fläche und betrachte die Basalfläche (Taf. I). Bestimme die Arterien (No. 113 ff.); löse sie dann eventuell ab. Ist die hypophysis cerebri im Zusammenhang mit dem Gehirn geblieben, so wird sie jetzt vorsichtig etwas angehoben. Es erscheint das infundibulum (No. 83), welches durchschnitten wird.

133. Ferner zeigen sich, von hinten nach vorn gezählt, der pons (No. 70), an seinem caudalen Rand das schmale corpus trapezoïdeum; die pedunculi cerebri (No. 79); lateral daneben die lobi piriformes (No. 106); im trigonum interpedunculare das corpus ma-

*) Ist das Gehirn nicht gehärtet, so müssen die Hemisphären zusammengehalten oder seitlich unterstützt werden, damit ihre Commissur nicht einreisst.

millare, davor das tuber cinereum mit dem aditus ad infundibulum (ventrale Gehirnöffnung, No. 83 u. 86); das chiasma opticum No. 111).

134. Um den lateralen Rand des lobus piriformis windet sich, als etwas eingesunkener Streifen, die stria olfactoria lateralis (No. 110) bis zu dem (abgeschnittenen) bulbus bzw. tractus olfactorius unter dem Vordertheil der Hemisphäre. Hier trifft sie mit der kurzen stria olfactoria medialis zusammen, welche aus der fissura longitudinalis hervorkommt. Beide striae umfassen einen flachen dreieckigen Hügel, das trigonum olfactorium (No. 110). Dasselbe reicht caudal bis zum chiasma opticum und lobus piriformis und ist von diesen durch die fossa transversa (Sylvii) abgegrenzt (deren Boden die lamina perforata anterior). In dem durchschnittenen (No. 56) tractus olfactorius zeigt sich ein Loch. Mittelst eines in dieses geschobenen tubus lässt sich der Seitenventrikel aufblasen (No. 104).

135. Bestimme endlich die Ursprünge des 3. bis 10. und des 12. Gehirnnerven (No. 112).

136. Lege das Gehirn auf die Basalfläche. Drücke die Hemisphären nur ein wenig auseinander, sodass das corpus callosum (No. 98) in der Tiefe der fissura longitudinalis sichtbar wird. Trage nun in Höhe des corpus callosum den oberen Theil der Hemisphären ab. Der Schnitt wird mit möglichst langem Scalpell am besten von aussen nach innen horizontal so geführt, dass er in der Fissur etwas oberhalb des Hirnbalkens ausläuft (Vorsicht am frischen Gehirn); der dorsale Theil der Hemisphäre wird vollständig abgelöst und bei Seite gelegt. Auf der Schnittfläche erscheinen das weisse corpus medullare (No. 98) und in der Peripherie die Einfaltungen der grauen Hirnrinde. Nun wird jederseits neben den Balken mit flachen Schnitten das corpus medullare bis in das Niveau des Balkens abgetragen.

137. Fährt man im Centrum fort, die weisse Substanz vorsichtig abzulösen, so erscheint ein Hohlraum, in welchem der hippocampus (No. 100) und das corpus striatum (No. 102), sowie der plexus chorioideus lateralis (No. 108) auftauchen. Der Seitenventrikel (No. 103 und 107) ist damit geöffnet (vergl. Taf. II).

138. Durchschneide nun jederseits neben dem Hirnbalken die radiatio corporis callosi (No. 98), mit einem seichten Längsschnitt, sodass der Hirnbalken als ein 3—4 mm breiter Streifen isolirt ist. Hebe im übrigen die Decke des Seitenventrikels nach allen Seiten bis dahin ab, wo ihre Substanz mit den Aussenrändern des corpus striatum bzw.

hippocampus in Verbindung tritt (Taf. V). Damit sind die beiden Seitenventrikel aufgedeckt.

139. Hebe den Hirnbalken vorsichtig an, so wird unter ihm eine dünne verticale Platte, welche sehr leicht reisst, sichtbar, das septum pellucidum, welches das corpus callosum mit dem fornix verbindet (No. 98). Durchschneide den Hirnbalken an seiner vorderen Umbiegung (Balkenknie, No. 98) und hebe ihn von hier aus nach hinten hoch. Zwischen den hippocampi geht er in seine Unterlage —, das splenium (No. 98) über und wird auch hier durchschnitten.*)

140. Nach Entfernung des Hirnbalkens (und auch bei Erhaltung desselben, wenn man ihn etwas zur Seite drückt) kann man das Gewölbe (No. 99) und den Zusammenhang der den Boden der Seitenventrikel (No. 107, 108) bildenden Theile übersehen und studiren. (Vergleiche Taf. II). Das corpus fornicis ist ein medianer weisser Streifen. Derselbe liegt caudal zwischen den beiden gekrümmten hippocampi (No. 100). Die weisse Oberfläche der letzteren (alveus, No. 100) geht vom fornix aus. Der vordere rinnenförmige Rand des alveus ist die fimbria (der hintere Gewölbschenkel). Von den hippocampi senkt sich der fornix steil abwärts; dieser Theil bildet die columnae fornicis. An der Senkung unmittelbar vor den hippocampi kann man eine Sonde (am besten ein Stückchen Streichholz, das man gleich stecken lässt) quer unter den columnae fornicis aus einem Ventrikel in den anderen durchschieben. Dieser Querkanal ist das foramen interventriculare (No. 99 u. 88). Lateral neben columnae fornicis und hippocampi liegt das corpus striatum (No. 102). Die Furchen zwischen jenen und diesem sind die cornua ventriculi (No. 103), welche am foramen interventriculare einen Winkel bilden. (Aufdeckung ihrer basalen Fortsetzungen später, No. 149 und 150). Im cornu posterius liegt das seitliche Adergeflecht, plexus chorioideus lateralis (No. 108), welches medial sich umbiegt und in das vom fornix bedeckte mittlere Adergeflecht übergeht. Unter dem seitlichen Adergeflecht (hochheben) die stria terminalis (No. 102). Hinter dem fornix kommt aus der Tiefe die vena magna cerebri hervor (siehe No. 97 und 108).

141. Nachdem diese Situation klargestellt ist, durchschneide man (quer über der Sonde, siehe oben) am foramen interventriculare die columnae fornicis. Lege von diesem Querschnitt ab nach hinten

*) Man kann im Falle von No. 127 (siehe dort) auch den Hirnbalken noch stehen lassen, um ihn erst später (No. 154) abzulösen.

in das Gewölbe einen seichten, genau medianen Schnitt, in dessen Grund das mittlere Adergeflecht auftauchen muss.

142. Nunmehr soll, zunächst an einer Seite (am besten links) der hippocampus sammt fornix abgehoben werden, um den thalamus opticus sichtbar zu machen. Dies ist (auch am frischen Gehirn) nicht schwierig, da der thalamus von der tela chorioidea (No. 90) überflossen und dadurch von den ihn deckenden Theilen geschieden ist. Beginne die Abhebung von der Medianlinie, d. h. vom mittleren Adergeflecht und von den (schon sichtbaren) Vierhügeln aus und setze sie lateral fort bis zum seitlichen Adergeflecht. Der sich neben dem Sehhügel in die Tiefe biegende Theil des hippocampus (105) wird geschont. Ueberall hebt man soviel Substanz ab, dass die Gefässhaut, welche sich vom mittleren bis zum seitlichen Adergeflecht (No. 108) erstreckt, freigelegt wird. In derselben Weise wird dann auf der anderen Seite verfahren.*)

143. Nunmehr sind Sehhügel (No. 84) und Vierhügel (No. 80) (ev. auf einer Seite, s. Anm.) zu übersehen (Tafel III). Sehhügel dreieckig; im lateralen Winkel corpus geniculatum laterale (No. 92). Dahinter die Vierhügel, wovon die unteren länger als die oberen. Am lateralen Seitenrand des Sehhügels des cornu posterius ventriculi (No. 105) mit dem seitlichen Adergeflecht. Man sieht jetzt, dass die Borde des cornu von dem corpus striatum und dem thalamus gebildet werden, der nur vom hippocampus verdeckt war. Das seitliche Adergeflecht bildet medial einen Haken (glomus) und trifft mit dem der anderen Seite zusammen). Beide gehen so in das mittlere Adergeflecht über, aus dem caudal die vena magna cerebri (No. 108) entsteht. Unter der Vene liegt mitten zwischen Seh- und Vierhügeln das corpus pineale (No. 91).

144. Durchschneide die Verbindung eines seitlichen mit dem mittleren Adergeflecht und hebe letzteres aus seiner Lage heraus. Es erscheint eine mediane Furche zwischen beiden Sehhügeln, deren Boden die Sehhügelcommissur, massa intermedia, (No. 84) bildet; diese Furche ist der obere Gang der dritten Hirnkammer (No. 86, 89). Hebt man ferner die Zirbel ab, so erscheint unter ihr ein Loch, der aditus ad aquaeductum. Zwischen Sehhügeln und columnae fornicis geht die mediane Furche über in den verticalen aditus ad infundibulum. Quer durch den aditus ging zwischen Sehhügeln und columnae fornicis das jetzt aufgeschlitzte foramen interventriculare durch (No. 140, 141).

*) Im Falle von No. 127, 154 wird die andere Seite noch geschont. Man kann auch so die in No. 143 beschriebene Situation überblicken.

Die horizontale Furche und die beiden verticalen aditus umgeben die Sehhügelcommissur und gehören alle drei zur dritten Hirnkammer (No. 86).

145. Biege das cerebellum nach hinten etwas zurück. Es spannt sich zwischen ihm und den Vierhügeln eine dünne Platte, das velum medullare anterius aus, dessen Seitenränder von den brachia conjunctiva (No. 72—74) eingefasst werden. Lege einen medianen Schnitt in das velum, wodurch die vierte Hirnkammer bereits geöffnet wird.

146. Lege durch das cerebellum einen genau medianen Schnitt, welcher bis auf die 4. Hirnkammer durchgeht, so dass man beide Hälften des cerebellum auseinander klappen kann.

147. Durchschneide an einer Seite*) unmittelbar unter dem cerebellum dessen drei Verbindungsstränge (No. 72), und entferne die so gelöste Hälfte des cerebellum (Taf. III).

148. Die vierte Hirnkammer (No. 73) ist jetzt in ganzer Länge geöffnet. Ihr Dach bildet der vermis cerebelli (No. 71), dessen Schnittfläche die (regelmässigen) Einfaltungen der Hirnrinde und die dadurch zusammengedrückte weisse Centralsubstanz (arbor vitae) zeigt. Die Enden der Kammer sind durch das velum medullare anterius et posterius, welche beide an den vermis anschliessen, zugedeckt. Vorn geht die Kammer in den aquaeductus cerebri (No. 75), hinten in den canalis centralis des Rückenmarks über (sondiren). An der einen Seite sieht man die Schnittfläche der drei Schenkel des Kleinhirns (No. 72). Das brachium conjunctivum zieht zum Vierhügel, das brachium pontis zum pons; der hintere Theil der Schnittfläche gehört zum crus ad medullam (Taf. III).

149. Präparire nunmehr die Enden der cornua ventriculi lateralis (No. 104 und 105) an einer Seite.**) Verfolge zunächst das cornu posterius in die Tiefe, indem man am Adergeflecht entlang geht und alle lateral neben demselben liegende Hirnsubstanz allmählich entfernt, bis man auf die Basalfläche zum Vorderende des lobus piriformis gelangt. Hinter dem Adergeflecht krümmt sich der hippocampus ebenso abwärts und wird ebenfalls freigelegt. Man kann dabei die ganze Seitenmasse der Hemisphäre neben dem Adergeflecht und dem

*) In dem bei No. 127 erwähnten Falle an derselben Seite, an welcher der hippocampus entfernt worden ist.

**) Im Falle von 127 wird dies besser bis nach Betrachtung des Medianschnittes (No. 154) aufgeschoben. Am frischen Gehirn ist es überhaupt schwierig.

hippocampus, soweit sie der Uebersicht hinderlich ist, abtragen. Löst man das Adergeflecht dann heraus und hebt das Vorderende des lobus piriformis etwas ab, so kann man den tractus opticus vom chiasma im Lauf des Ventrikelhornes bis zur Oberfläche des Sehhügels (No. 92) verfolgen. Das Bild auf Tafel V stellt ein solches Präparat dar. Tafel VI, a zeigt eine Vervollständigung der Präparation durch Abhebung des hippocampus.

150. Hierauf wird das vordere Horn des Ventrikels verfolgt. Schiebe einen dünnen tubus von vorn in die Höhlung des tractus olfactorius bis zur Vereinigungsstelle der beiden striae olfactoriae (No. 110). Entferne dann die dem caput corporis striati (No. 102) medial anliegende Hirnsubstanz, indem man an der freien Oberfläche des corpus allmählich in die Tiefe und zugleich nasal vordringt (No. 104). Man trifft dann schliesslich auf den tubus. Die lateral neben und vor dem corpus striatum liegende Hirnsubstanz kann dabei ebenfalls, soweit sie die Uebersicht hindert, vollständig abgetragen werden. Dann ist von der Seite und von vorn her hippocampus, corpus striatum und der Lauf der Ventrikelhörner völlig zu übersehen (Tafel V).

151. Lege, am besten durch ein noch unversehrtes Gehirn,*) einen genauen Medianschnitt des ganzen Gehirns an. Ein genügend langes Messer wird auf den vermis cerebelli und in die fissura longitudinalis cerebri angesetzt und mit einem langen raschen Schnitt das ganze Gehirn in zwei Hälften zerlegt.**) Tafel IV giebt ein Bild des Medianschnittes.

152. Betrachte nun den Medianschnitt (unter Vergleich mit dem anderen Gehirnpräparat, No. 127): Mediale Fläche der Hemisphäre: Windungen. Im Centrum der Grosshirnhälfte zwei weisse Streifen, die einen zusammengedrückten und nasal geneigten Ring bilden. Der obere ist das corpus callosum (No. 98), der untere der fornix (No. 99): beide hinten verbunden mit dem Balkenwulst, splenium, vorn mit dem bogigen Balkenknie; zwischen beiden das (event. zerrissene) septum pellucidum. Vom Balkenknie abwärts (auf das corpus mamillare) gerichtet die columnae fornicis. An diesen eine kleine rundliche Schnittfläche, die commissura nasalis (pag. 312 oben: Taf. IV, VIb). Vor dieser geht die fissura longitudinalis bis auf die basale Fläche durch. Hinter den columnae fornicis ein groschengrosser Querschnitt, die Seh-

*) Im Falle von No. 127 wird nach No. 154 verfahren.

**) Ist nur ein gewöhnliches Scalpell zur Verfügung, so halbire man erst cerebellum und medulla, dann von den Vierhügeln aus nach vorn das Grosshirn.

hügelcommissur (No. 84), dahinter der Querschnitt der Vierhügel (No. 80). Zwischen Sehhügelcommissur und splenium erscheint wiederum Rinde der Hemisphäre, die sich über die Vierhügel einbiegt. [Diese Einbiegung der Rinde zwischen fornix und mesencephalon ist auf Tafel IV und VI, b dargestellt und durch ein eingeschriebenes α gekennzeichnet. Diese Einbiegung macht auch verständlich, dass der den Sehhügel deckende hippocampus eine Rindenfalte ist (No. 100)]. Darunter das mittlere Adergeflecht (No. 108) mit der vena magna cerebri, die hinter dem splenium in die fissura longitudinalis eintritt (letztere geht hier bis auf die Vierhügel durch). Zwischen Seh- und Vierhügel Querschnitt der Zirbel (No. 91).

153. Die Sehhügelcommissur ist umgeben von einem ringförmigen Hohlraum, dem ventriculus tertius (No. 85 und 86). Im oberen horizontalen Gang desselben das mittlere Adergeflecht; unterhalb des unteren Ganges corpus mamillare und tuber cinerum (No. 83). Zwischen Sehhügelcommissur und columnae fornicis der aditus ad infundibulum. Zwischen Sehhügel und Vierhügel der aditus ad aquaeductum. Zwischen Vierhügel und pedunculi cerebri der aquaeductus cerebri (80). Dieser verbindet die vierte und dritte Hirnkammer; von seinem Vorderende gelangt man aufwärts in den aditus und abwärts in den unteren Gang der dritten Kammer, der sich ziemlich steil nach dem infundibulum hin senkt. Die Communication der beiden Seitenventrikel unter sich und zugleich mit dem dritten Ventrikel wird durch das foramen interventriculare bewirkt (No. 88, 99 u. Taf. III u. IV). So communiciren alle vier Ventrikel miteinander.

154. Ist ein zweites Gehirn nicht zur Verfügung, so muss der Medianschnitt an dem bereits nach No. 125—147 präparirten Gehirn angelegt werden. Das cerebellum ist bereits halbirt und die Hemisphären sind bereits bis auf den Hirnbalken abgetragen. Der Medianschnitt wird nach No. 151 angelegt und dann die Seite betrachtet, an welcher corpus callosum und fornix nebst hippocampus (No. 139 u. 142, Anm.) noch erhalten sind. Ist dies geschehen, so kann an der genannten Gehirnhälfte Balken, Gewölbe und Ammonshorn nach No. 139 und 142 ebenfalls abgetragen werden. Dann werden (was freilich nur am gehärteten Gehirn genügend möglich sein wird) beide Gehirnhälften wieder zusammengelegt, so dass die beiderseitigen Seh- und Vierhügel nochmals zusammen übersehen werden können (No. 143). Zum Schluss wird an einer Seite die Präparation nach No. 149 und No. 150 ausgeführt.

Das Auge.

1. Die Präparation des Auges in situ mit Gefässen und Nerven gehört zu dem topographischen Kopfpräparat und ist im II. Theil der Präparirübungen pg. 118 ff. beschrieben.

2. Ebenso ist bei der Anfertigung des einfachen Präparates der Weichtheile am Kopf das Auge sammt seinen Muskeln in der Augenhöhle zu präpariren. Vergl. Theil I der Präparirübungen pg. 291—293, wo auch die Muskeln etc. beschrieben sind.

3. Bei beiden Präparaten gelangt man aber so spät zur Bearbeitung des Auges, dass letzteres nicht mehr frisch genug ist, um den Augapfel selbst mit Nutzen untersuchen zu können. Deshalb muss noch besonders ein Präparat des exstirpirten Auges angefertigt werden, das dem Kopf eines eben getöteten Thieres zu entnehmen und unverzüglich zu bearbeiten ist.

Exenteration des Auges.

4. Durchschneide mit einem scharfen Kreisschnitt, 2—3 cm von den Augenlidrändern entfernt, die äussere Haut und präparire dieselbe, soweit sie dem knöchernen Augenhöhlenring anhaftet, ab.

5. Stosse das Messer hart am Knochen unter den Jochfortsatz des Stirnbeins und führe, die Schneide immer dicht am Knochen haltend, einen Kreisschnitt an der Innenfläche des Augenhöhlenringes, der so tief sein kann, als die Messerklinge reicht.

6. Entferne, wenn dies noch nicht geschehen, die Haut über der Schläfengrube.*) Hebe dann das extraorbitale Fettpolster heraus. Da-

*) Unter besonderen Umständen kann dies auch unterbleiben. Man durchsticht dann die Haut in der Augengrube vor dem (fühlbaren) Schläfenmuskel und führt einen Querschnitt durch die Augengrube, welcher den Perior-

durch wird der Periorbitalkegel blossgelegt bis zu seiner am foramen opticum liegenden Spitze (vergl. Theil I, pg. 292).

7. Schneide den ganzen Periorbitalkegel, 1 cm von der Spitze, quer durch, löse von hinten her noch die Anheftungen an der medialen Knochenwand der Augenhöhle und ziehe nun den Inhalt der Augenhöhle nach vorn heraus, wobei etwaige Verbindungsreste leicht zu lösen sind.

Präparation der Hülfsorgane.

8. Während der eine Bearbeiter präparirt, ergreift der andere das Auge und hält es in der jeweils geeigneten Stellung fest, indem er zugleich die zu präparirenden Gegenstände anspannt. Diese Hülfeleistung ist unbedingt erforderlich. Bei der Präparation thut die Scheere grösstentheils bessere Dienste, als das Messer.

9. Besichtige die Augenlider von vorn. Das obere Lid ist durch die Wimpern vor dem unteren, dem sie fast fehlen, ausgezeichnet. Im medialen Augenwinkel*) zeigt sich das sog. dritte Augenlid, membrana nictitans, weiter nichts als eine Falte der Conjunctiva, in die von aussen her der Blinzknorpel eingeschoben ist. Der den Rand der Nickhaut tragende Knorpelrand ist dünn, während das entgegengesetzte Knorpelende verdickt ist und frei im intraorbitalen Fett liegt, wo er später (No. 18) angetroffen wird. Dieser Knorpelfuss ist unmittelbar umhüllt von der im Fett schwer sichtbaren Nickhautdrüse.

10. Klappe den Rand der Augenlider um. An der Conjunctivalfläche zeigt sich eine dichte Reihe paralleler gelblicher Streifchen; die glandulae tarsales (Meibohmi).

11. Lege das Auge so hin, dass das obere Augenlid oben liegt. Der eine Präparator erfasst mit der einen Hand den Augapfel, mit der anderen den Schnittrand der äusseren Lidhaut. Indem er letzteren vom Augapfel wegzieht, löst sich die Conjunctiva von der subcutanen Fläche der Lidhaut, der ganze Conjunctivalsack wird vorwärts angespannt und die Lidhaut zeigt ihre subcutane Fläche.

12. Die Situation ist nun folgende: Der Augapfel ist von Muskelstümpfen und Fett umhüllt. Im Umkreis der cornea haftet an ihm die conjunctiva. Diese ist vorwärts angespannt und bildet so eine ziemlich lange, ebenfalls von Fett etc. umhüllte Röhre, deren vorderer Rand am

bitalkegel trifft und durchschneidet. Das Verfahren ist aber nicht so bequem und exact.

*) Aus der Bestimmung des oberen Augenlides und des medialen Winkels wird erkannt, ob ein rechtes oder linkes Auge vorliegt.

Augenlidrand befestigt ist. Das Augenlid, d. h. dessen äussere Haut, ist umgeklappt und kehrt die subcutane Fläche nach aussen.

13. Aufgabe ist zunächst, Thränendrüse und Muskeln*) vom Fett zu befreien und den Conjunctivalsack rein zu präpariren, ohne die sehr dünne conjunctiva anzuschneiden, was besonders leicht in der Umgebung des Blinzknorpels geschieht.

14. Während der eine Präparator Augapfel und Lider in der beschriebenen Weise unter mässiger Spannung hält, fasst der andere die auf der dorsalen Seite dem Conjunctivalsack aufliegende Thränendrüse und löst sie nach Besichtigung vorsichtig soweit, dass sie vorwärts auf das Augenlid umgelegt werden kann. Dabei taucht ein dünner Muskel auf, dessen Sehne nach dem oberen Augenlid hinzieht, der Heber desselben, welcher ebenfalls lidwärts umgelegt wird.

15. Im Fett tauchen die Stümpfe des m. retractor bulbi (inmitten desselben der Opticus-Stumpf), der 4 mm. recti und des m. obliquus dorsalis auf, die alle ihre Schnittflächen nach hinten kehren. Der Präparator erfasst einen Muskelstumpf nach dem anderen mit der Pincette, hebt ihn an und schneidet mit der Scheere Fett und Bindegewebe dicht am Fleisch ab. Vorwärts läuft jeder Muskelkörper in eine sehr dünne platte Sehne aus, welche in derselben Weise freigemacht wird. Diese Sehnen reichen bis dicht an den Conjunctivalsack, der daher stellenweise ebenfalls schon im Fett (als dünne durchsichtige Haut) auftauchen kann, weshalb die Freilegung der Muskelsehnchen sehr vorsichtig erfolgen muss.

16. Da die Muskeln an allen Seiten des Augapfels liegen, so muss während ihrer Freilegung der Augapfel sammt den Augenlidern entsprechend gedreht werden, wobei er schliesslich allseitig rein präparirt wird.

17. An der unteren Fläche des Augapfels taucht dabei noch ein Muskel auf, der seinen Stumpf nicht, wie alle übrigen, nach hinten kehrt. Es ist der obliquus ventralis (der bekanntlich unter der Thränengrube vor dem Augapfel entspringt). Auch dieser wird gegen den Augapfel hin abgelöst (Vorsicht, weil er der conjunctiva anliegt), bis seine Anheftung an diesem klar liegt; diese Anheftung ist nicht dünnsehnig, sondern breit und fleischig.

18. Nunmehr ist der Conjunctivalsack vollends frei zu präpariren, wobei man ihn mässig anspannt und entsprechend dreht, ohne dass er Falten bildet. Alles Fett und alle Bindegewebsplatten sind abzulösen, bis eine durchsichtige Haut, eben die conjunctiva, zum Vorschein kommt.

*) Vergl. Beschreibung, Theil I, pg. 292.

Man suche im Fett zunächst den Fuss des Blinzknorpels; findet man ihn nicht, so fasst man im Inneren des Conjunctivalsackes die Nickhaut an, in welche der Knorpel sich einschiebt. Der Knorpelfuss wird aus dem Fett heraus präparirt. Dabei muss man sehr vorsichtig bis an die Conjunctiva heranpräpariren, in die sich der Knorpel ja von aussen einschiebt, eben dadurch die Nickhautfalte bildend, welche natürlich von ihm nicht abpräparirt werden darf.

19. Ist es gelungen, den Conjunctivalsack ohne Zerstörung rein zu präpariren, so prüft man die Befestigungen der conjunctiva. Dann hebt man am besten das ganze Präparat an den Augenlidern hoch, sodass der Augapfel frei am Conjunctivalsack schwebt und mustert die an jenem befestigten 6 Muskeln. Die 4 geraden verlaufen in Richtung der Sehaxe. Die beiden schiefen liegen quer zur Sehaxe; beide gehen zugleich von der medialen Seite lateral. Streckt man sie gerade aus, so weisen ihre Stümpfe mithin nach der medialen Seite des Augapfels und kennzeichnen dieselbe; dabei ist die untere Seite des Augapfels an dem breiten, sich fleischig anheftenden obliquus ventralis und die obere Seite an dem dünnen, feinsehnigen obliquus dorsalis kenntlich. Damit ist es auch leicht, die 4 geraden zu bestimmen; der innere liegt zwischen den abgeschnittenen Enden der beiden obliqui, der äussere ihm entgegengesetzt, der untere wird vom obliquus ventralis überquert, der obere desgl. vom obliquus dorsalis. Der obliquus dorsalis ist in der Form dem oberen geraden Muskel ähnlich, doch faltet sich seine Sehne zusammen, wenn er in gerader Richtung angespannt wird.

20. Nachdem die Muskeln festgestellt sind, werden sie und ebenso die conjunctiva vom Augapfel abgeschnitten.

Zerlegung des Augapfels.

21. Besichtige an dem von allen Anhängseln befreiten Augapfel die Form, die Beschaffenheit der sclera und die cornea, speciell die Wölbung der letzteren (von der Seite zu sehen), ihre Durchsichtigkeit und ihren Hintergrund (iris, mit Traubenkörnern am oberen Rand der querovalen Pupille).

22. Umfasse den Augapfel mit einer Hand, ohne ihn jedoch zu pressen.*) Steche die Spitze einer Scheere (oder ein ganz schmales

*) Uebt die umfassende Hand zu starken Druck aus, so kann die Linse durch die Pupille hindurch in die vordere Augenkammer gepresst werden, was natürlich das Präparat verdirbt.

Scalpell) am Rand der cornea parallel zur Irisfläche ein. Dabei ist ein ziemlicher Widerstand zu überwinden, der die Festigkeit der cornea kennzeichnet. Erfasse die cornea am Einstich mit der Pincette und schneide sie mit der Scheere ringsum dicht am Cornealfalz der sclera ab (wobei man ihre Dicke prüft).

23. Lege nach Besichtigung der iris und Pupille den Augapfel auf einen kleinen, trockenen Teller, wo ihn nöthigenfalls einer der Bearbeiter leicht (am opticus) festhält. Der andere ergreift mit der Pincette irgend einen Punkt des freien Randes der sclera (an welchem vorher die cornea abgeschnitten worden ist). Hebe die sclera etwas an und stosse den spitzen Schenkel einer Scheere, die Spitze gegen die sclera gerichtet, unter diese, d. h. zwischen sclera und chorioidea, welch letztere nicht angestochen werden darf. Dann schlitzt man mit der Scheere die sclera in der Richtung auf den opticus (etwa bis 1 cm vor diesem), also meridional, auf und legt etwa 1 cm neben dem ersten einen zweiten solchen Einschnitt an. Den nun zwischen beiden Schnitten isolirten meridionalen Streifen der sclera erfasse man am vorderen Rand mit der Pincette, hebe ihn an, löse nun die zarten, nach hinten immer geringer werdenden Verbindungen der sclera mit der chorioidea und schlage den losgelösten Sclerastreifen über den opticus zurück. Wenn man alles Zerren vermeidet und die Scheerenspitze immer nach der sclera gekehrt hält, so gelingt deren Ablösung ohne Verletzung der chorioidea ziemlich leicht. In der beschriebenen Art muss nun die ganze sclera streifenweise gegen den opticus hin abpräparirt werden. Die blossgelegte chorioidea darf mit den Fingern nicht angefasst werden. Man fasse nur immer das abzupräparirende Sclerastück mit der Pincette und eventuell den Opticusstumpf an.

24. Besichtige nun die chorioidea und ihren Zusammenhang mit der iris. Erfasse dann an irgend einem Punkt des Aequators die chorioidea mit der Pincette, steche hier die Scheere ein und schneide mit raschem Schnitt rings am Aequator die chorioidea durch. Der Glaskörper fliesst aus; die vordere und die hintere Hälfte der chorioidea sinken zur Seite.

25. An der vorderen Hälfte sieht man jetzt das corpus ciliare mit seinen radiär um die Linse gestellten processus ciliares. Nach Betrachtung wird die Linse gelöst. Ihre vordere flachere und hintere gewölbtere Fläche besichtigt und ihre Durchsichtigkeit geprüft, indem man sie auf Schrift legt (die durch sie vergrössert erscheint).

26. Die hintere Hälfte zeigt noch alle drei Hüllen des Augapfels in Vereinigung. Am opticus sitzen noch die Sclerasegmente. Von innen betrachtet, zeigt sich als scharfkreisförmiger, weisser Fleck die Sehnervenpapille. Um sie herum ist ein zarter, grauer Schleier befestigt, der sich schon m. o. w. von seiner Unterlage losgelöst haben und auf dem Glaskörper schwimmen wird, die retina. Zieht man sie und die an der chorioidea haftende, obwohl zur retina gehörige Pigmentzellschicht ab, so erscheint in der chorioidea das schillernde tapetum.

27. Man prüfe schliesslich Aussehen und Consistenz des Glaskörpers. Wenn man diesen auf ein Löschpapier ausgiesst, sieht man ihn bis auf einen geringen Rückstand verschwinden.

Die Exenteration der Kehlorgane.

1. Zunge, Rachen, Kehlkopf, Speiseröhre und Luftröhre werden zum Zweck anatomischen Studiums in situ präparirt, daher nicht exenterirt. Bei den zu anderen Zwecken dienenden Sectionen ist aber die Exenteration dieser Kehlorgane im Zusammenhange erforderlich, muss daher gelegentlich eingeübt und hier beschrieben werden. Bezüglich der Beschreibungen der Organe muss auf Theil I, pg. 228 bezw. 264 ff. verwiesen werden.

2. Kopf und Hals werden so gewendet, dass das Genick auf dem Tisch aufliegt, während Kehlgang und Kehlfläche des Halses aufwärts gekehrt sind. Kopf und Hals werden zugleich so gestreckt, dass die Kehlorgane gradlinig angespannt sind.

3. Um die oben genannten Organe im Zusammenhang zu exenteriren, sind zunächst zwei parallele Längsschnitte erforderlich, welche vom Kinnwinkel bis zum Halsende reichen*) und im Koptbereich zugleich möglichst tief geführt werden.

4. Der Schnitt beginnt jederseits am Kinnwinkel, geht zunächst hart an der Innenfläche des Unterkiefers, dann aber an der des inneren Kaumuskels und der parotis entlang und verläuft am Halse längs der Luftröhre. Er ist nicht mit einem Scalpell, sondern mit einem längeren Secirmesser zu führen, welches dabei senkrecht gehalten wird. Dabei sind folgende Einzelheiten zu beachten:

---

*) Die Schnitte können, nachdem man vor dem Brusteingang Luftröhre und Speiseröhre sammt Gefässen und Nerven quer durchschnitten hat, auch von hier aus kopfwärts bis zum Zungenbein geführt werden; erst nachdem dieses (nach No. 16) durchschnitten ist, erfolgt dann die Auslösung im Kehlgang. Die Exenteration wird aber entschieden erleichtert, wenn zuerst die Lösung im Kehlgang erfolgt, der Schnitt also hier seinen Anfang nimmt. Dies Verfahren ist daher oben beschrieben.

5. Etwaige Hautreste im Kehlgang werden am besten bis über den Kinnwinkel hinaus entfernt. Das Messer wird hinter dem Kinnwinkel senkrecht eingestossen und hart am Kieferknochen entlang bis zum inneren Kaumuskel geführt. Dadurch erfolgt Loslösung des m. mylohyoideus und der Mundschleimhaut, sowie des digastricus vom Kiefer. Man muss dabei wahrnehmen, dass die Messerspitze auf das knöcherne Gaumengewölbe aufstösst, oder man muss sich durch Einschieben eines Fingers überzeugen, dass jedenfalls die von der Zunge zum Kiefer übertretende Mundschleimhaut durchstossen ist.

6. Der innere Kaumuskel bleibt am Kiefer; der Schnitt geht daher an der medialen Fläche des Muskels entlang und ist zugleich möglichst zu vertiefen. Es wird dadurch das Bindegewebe zertrennt zwischen dem inneren Kaumuskel einerseits und dem Kehlkopf, Zungenbein, Zungenrand (arcus palatoglossus) und Rachen andererseits. (Auch die Sehne des digastricus wird zerschnitten, dessen vorderer Fleischkörper vom Kiefer abgelöst war, während der hintere mit dem musc. mastomandibularis zusammenhängt).

7. In der Tiefe des Schnittes fühlt man hier leicht das Knie des Zungenbeines (s. No. 16), in welchem der lange und der kurze Zungenbeinast gelenkig zusammenstossen.

8. Am hinteren Kieferrand kommt der Schnitt an die mediale Fläche der parotis und des musc. mastomandibularis. Von diesen Organen werden durch den Schnitt Kehlkopf, Rachen, Luftsack, Gefässe und Nerven getrennt.

9. Die gl. submaxillaris bleibt meist am Kehlkopf und Rachen, kann jedoch ebenso an der parotis befestigt bleiben. Die Sehne des m. sternomandibularis bleibt in der parotis am Kiefer; der Muskel selbst wird dann im unteren Halsdrittel, wo er nicht mehr neben, sondern unter der Luftröhre liegt, schräg durchschnitten. Dasselbe geschieht mit dem omohyoideus, dessen Vorderende am Zungenbein verbleibt.

10. Hinter der parotis verläuft der (fortab seichtere) Schnitt längs der Drosselrinne, d. h. einfach lateral neben der Luftröhre und den sie deckenden Muskeln (sternohyoidei etc.), wobei der omohyoideus und sternomandibularis, wie No. 9 gesagt, schräg durchschnitten werden.

11. Nach Vollendung des Schnittes an der einen Seite wird er an der anderen Seite wiederholt. Beide Schnitte werden, wenn der Hals sich noch am Rumpfe befindet, bis gegen die Brustapartur geführt. Dann werden hier Luftröhre und Speiseröhre sammt Gefässen und Nerven durchschnitten bis auf den m. longus colli.

12. Man erfasse nun die Luftröhre sammt ihrer Begleitung,

ziehe sie in die Höhe und trenne das Bindegewebe zwischen jener und dem m. longus colli resp. etwaige seitliche Verbindungsreste.

13. Indem man die Luftröhre hochhebt und möglichst straff nach dem Kinnwinkel hinzieht, also umbiegt, heben sich zwischen den beiderseitigen Ohrspeicheldrüsen derKehlkopf, der Rachen und die Luftsäcke heraus. Man gelangt damit zwischen die dorsalen Flächen der genannten Organe und die Schädelbasis, an der die Kopfbeuger enden.

14. Die Luftsäcke bilden, nachdem das dorsale lockere Bindegewebe entfernt ist, eine m. o. w. durchsichtige Doppelblase, welche zwischen Schädelbasis und Rachenrücken hervorquillt. Man beachte, wie sich beide Luftsäcke in der Medianebne aneinanderlegen. Dann schneide man beide Luftsäcke quer durch. Von der nun geöffneten Luftsackhöhle aus sieht man (die Luftsackreste sind durchsichtig) den Ansatz der Kopfbeuger am os basilare; davor die (emporgezogene) weissliche Rückenwand des Rachens (fascia pharyngea), die oben an der Schädelbasis befestigt ist; jederseits neben der Schädelbasis als gelblichen Streifen die tuba auditiva, an die sich lateral der levator veli palatini anschmiegt.

15. Lateral am Luftsack zeigt sich zugleich der ramus stylohyoideus des Zungenbeins (der lange Zungenbeinast) als ein fingerbreiter Knochensteg, der von der Schädelbasis schräg vorwärts abwärts auf den Unterkieferrand zu sich erstreckt.

16. Das Zungenbein muss mit Zunge und Kehlkopf herausgenommen werden. Daher muss seine Befestigung am Schädel gelöst werden. Man könnte den langen Zungenbeinast vom Schläfenbein trennen. Die Ansatzstelle liegt frei, ist aber meist verknöchert. Daher wird vorgezogen, diesen Zungenbeinast am Schädel zu belassen und seine Verbindung mit dem cornu minus zu durchschneiden. Der lange Zungenbeinast und das cornu minus bilden bekanntlich miteinander einen Winkel (Knie, No. 7). Zwischen sie ist ein linsengrosses Knöchelchen (der mittlere Zungenbeinast anderer Thiere) ein geschaltet, welches mit beiden je ein Gelenk bildet. Das obere Gelenk ist meist verknöchert, das untere nicht und daher leichter zu durchschneiden. Um in den beschriebenen Zungenbeinwinkel zu gelangen, führt man nun das Messer (Schneide kinnwärts!) hart an der medialen Fläche des Zungenbeinastes entlang und löst so seine Befestigungen (wobei der von ihm zum pharynx gehende m. stylopharyngeus durchschnitten wird).

17. Am besten thut man dies zuerst an der rechten Seite und stellt sich dabei so rechts neben den Kopf, dass man nach dem Halse hin sieht.

18. Man kann nun eventuell die Luftröhre wie bisher nach dem Kinn zu umgebogen halten, begleitet mit der linken Hand das Messer längs des langen Zungenbeinastes, bis man das Knie (No. 16) fühlt, wendet an diesem die Messerspitze (Schneide aufwärts!) ein wenig nach aussen, so dass sie sich unter den kleinen Zungenbeinast (cornu minus) schiebt und schneidet (in der Richtung von der Tiefe aufwärts) das Gelenk durch.

19. Bequemer ist es jedoch, das Messer an die Innenfläche des langen Zungenbeinastes anzusetzen, dann die Organe in ihre natürliche Lage zurücksinken zu lassen, mit der linken Hand am Vorderrand des inneren Kaumuskels in den (No. 6) angelegten Längsschnitt einzudringen und hier das Zungenbeinknie zu suchen. Man findet dasselbe hier leicht, kann es auch nach dem Kehlgang emporziehen, führt das Messer an der Innenfläche des langen Zungenbeinastes an das Knie heran, schiebt die Messerspitze (Schneide aufwärts!) unter dasselbe und schneidet es durch*) (in dem am cornu minus liegenden Gelenk, in welches das Messer meist von selbst gleitet).

20. Dann wird das Verfahren an der linken Seite wiederholt, wobei man seine Stellung nicht zu verändern braucht.

21. Ist auf diese Weise das corpus hyoideum sammt den cornua minora et laryngea isolirt, so wird die Luftröhre wieder straff in die Höhe gezogen; dadurch wird der pharynx angespannt und nun sein Rücken an der Schädelbasis durchschnitten. Von hier aus führt man das Messer jederseits in der Rachenhöhle am oberen Rand der Seitenwand des pharynx entlang und schneidet diese vom Seitenrand der Choanen ab. Dies muss gründlich geschehen, sodass die Innenfläche des inneren Kaumuskels am Choanen-Rand zum Vorschein kommt.

22. Diese beiden Seitenschnitte führen zum Vorderrande der Choanen, an welchem das weissliche Gaumensegel befestigt ist. Dasselbe wird dicht am knöchernen Gaumen durchschnitten, wobei seine Drüsenschicht unter dem Messer hervorquillt.

23. Man ziehe nun die Organe (Luftröhre anfassend) so straff als möglich empor und nach dem Kinnwinkel zu. Etwaige Verbindungsreste (namentlich von den Schleimhautübergängen zwischen Gaumensegel und Kaumuskel) werden dabei getrennt.

24. Man prüfe nun zunächst, ob etwa die Zungenspitze zwischen den Schneidezähnen eingeklemmt ist. In diesem Falle wird der Mund

*) Das letztere Verfahren ist nur möglich, wenn man vorher den Längsschnitt (s. Anm. pg. 331) vom Kehlgang aus halswärts geführt hatte, anstatt umgekehrt. Eben desshalb ist auch ersteres vorzuziehen.

etwas geöffnet, die Zungenspitze frei gemacht und in die Mundhöhle hineingedrängt.

25. Schiebe dann die Hand zwischen harten Gaumen und Zungenrücken tief in die Mundhöhle, fasse die Zungenspitze, biege dieselbe um (sodass die Spitze halswärts gerichtet ist) und ziehe sie zwischen den Kieferästen empor. Nunmehr sind etwaige Verbindungsreste zwischen Zunge und Kieferkörper leicht zu trennen.

26. Zungenbein, Kehlkopf, Rachen, Zunge und der mit seinen Wänden vollkommen erhaltene isthmus faucium sind damit im Zusammenhang herausgenommen.

27. Die parapharyngealen Lymphdrüsen werden noch am pharynx, die submaxillaren unter dem Zungenbeinkörper sitzen, während die parotidealen event. an der parotis haften geblieben sind.

28. Will man die Organe nun präpariren, so ist nach Theil I der Präparirübungen pg. 284 ff. zu verfahren.

29. Andernfalls wird jetzt der oesophagus von hinten her mit der Scheere aufgeschnitten, ebenso die Rückwand des Rachens.

30. Das Gaumensegel wird nahe an einem Seitenrande gespalten und dann beiderseits zurückgelegt, wodurch der isthmus faucium, die Tonsillen etc. freigelegt werden. Darauf werden die mm. hyo- und laryngo-pharyngeus an einer Seite durchschnitten, die Rachenschleimhaut wird von der oberen Fläche des Kehlkopfes gelöst und der ganze Rachen wird neben den Kehlkopf zurückgelegt.

31. Die Luftröhre wird jetzt an der oberen Fläche von hinten her gespalten, ebenso die obere Fläche des Kehlkopfes in der Mittellinie.

Druck von Albert Damcke, Berlin-Schöneberg.

WELLCOME LIBRARY INSTITUTE

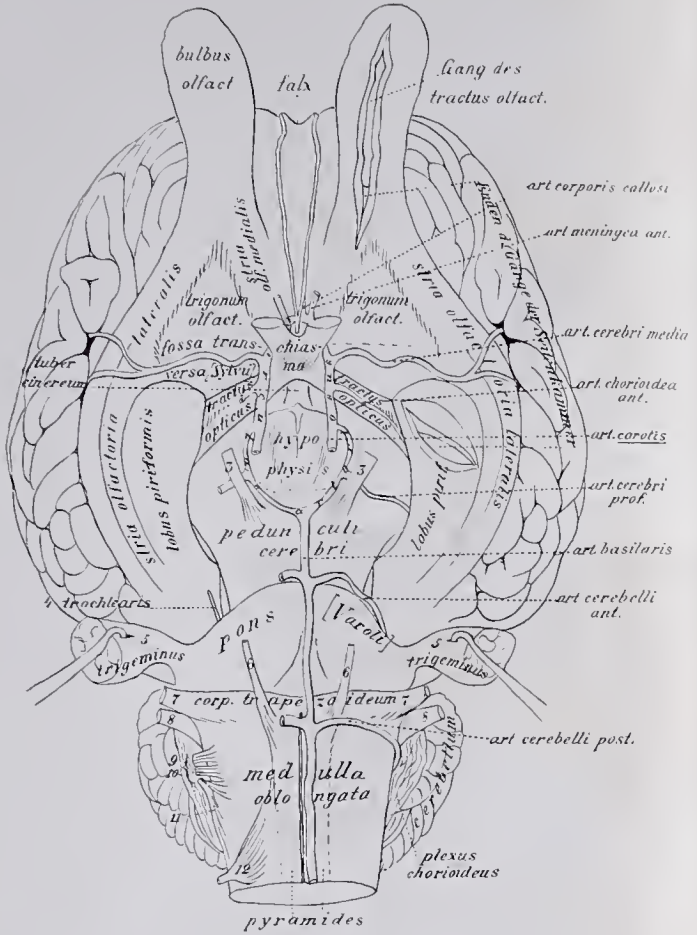

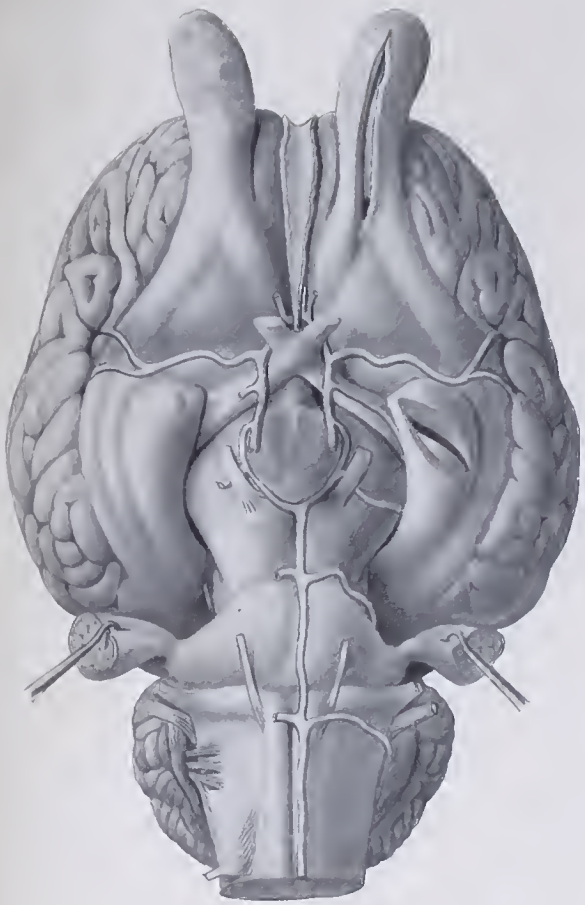

Basalfläche des Gehirns.

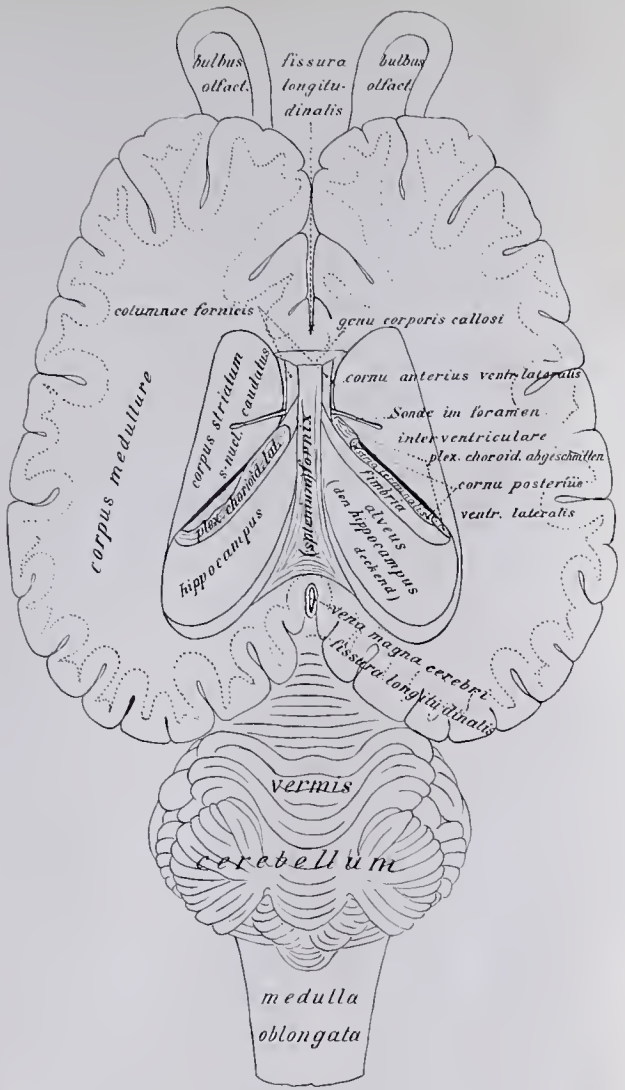

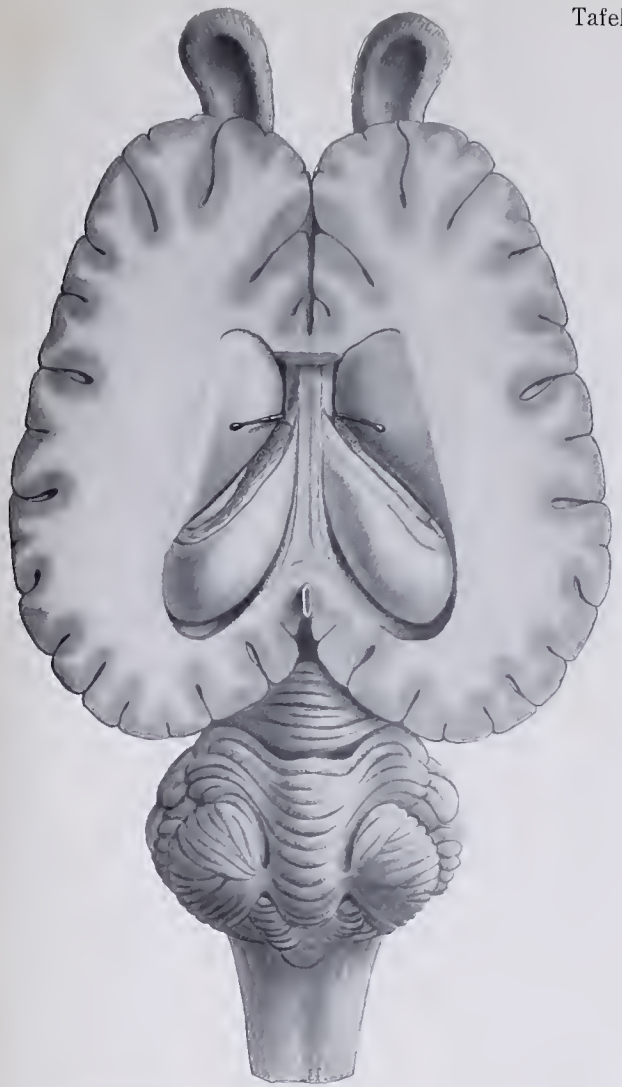

Seitenkammern des Gehirns, hippocampi, corpora striata.
Von oben gesehen.
Nach Abtragung des Hirnbalkens und der dorsalen Theile der Hemisphären.

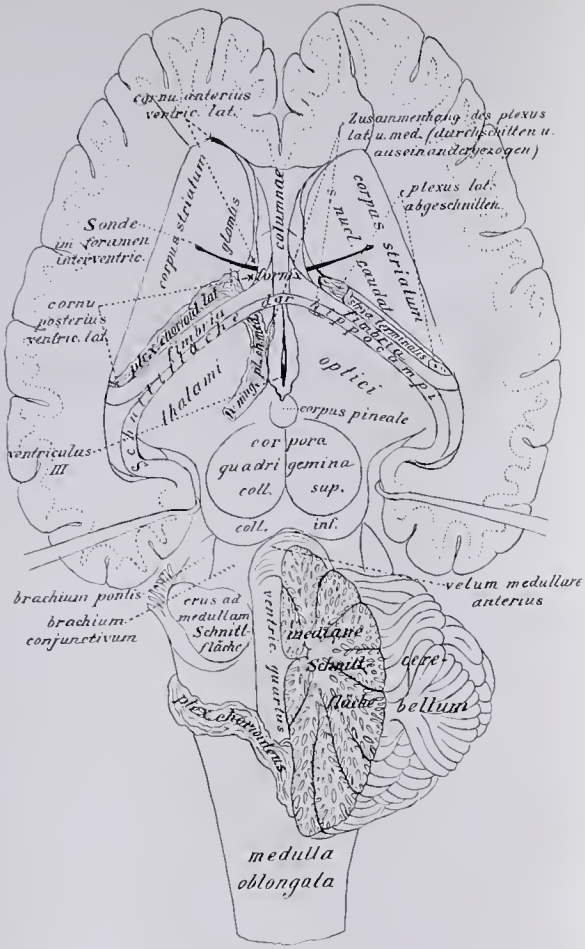

Seitenkammern, dritte und vierte Hirnkammer, Sehhügel und Vierhügel.
Von oben gesehen.
Nach Abtragung der hippocampi und Halbirung des Kleinhirns.

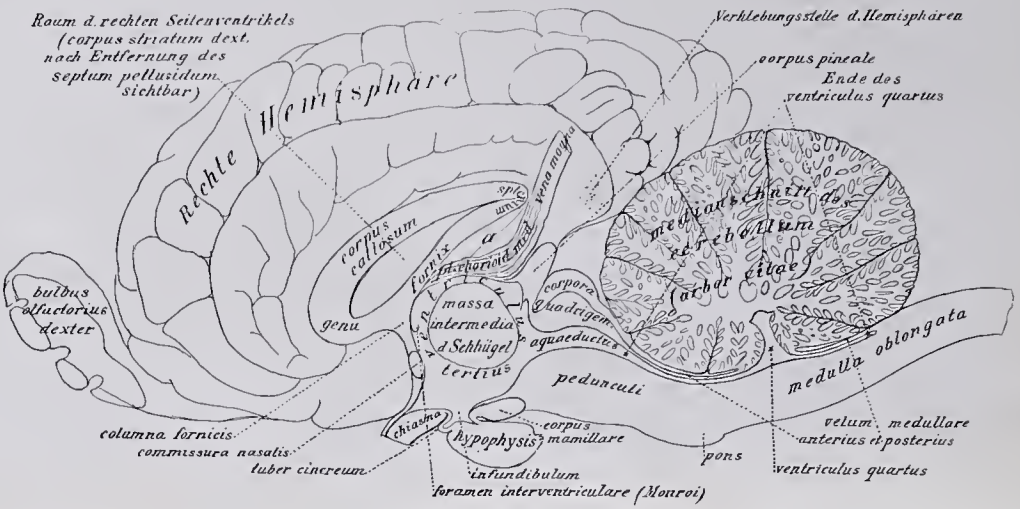

Medianschnitt des Gehirns.

Dritte und vierte Hirnkammer, Seh- und Vierhügel, Commissur der Hemisphären des Grosshirns.

Tafel IV.

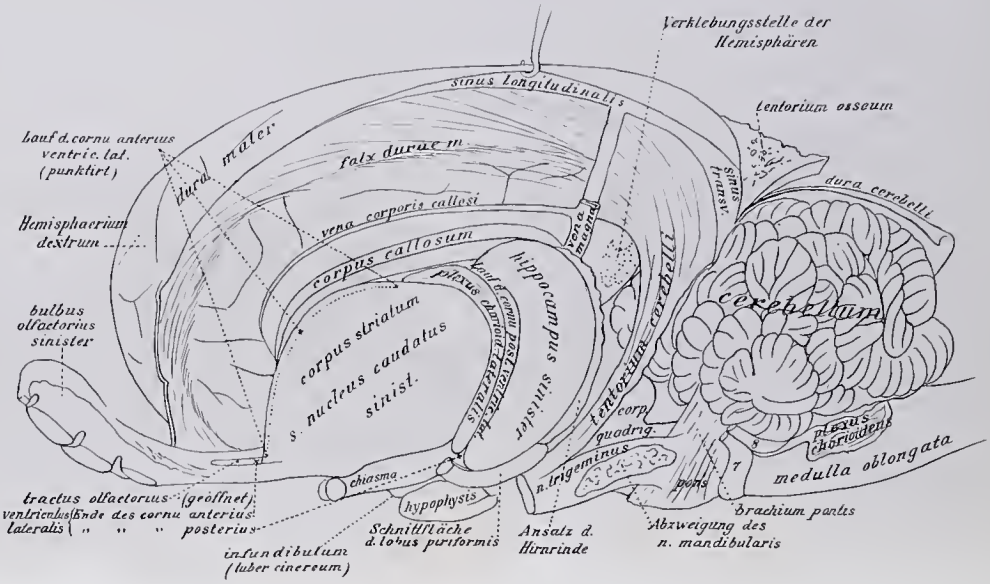

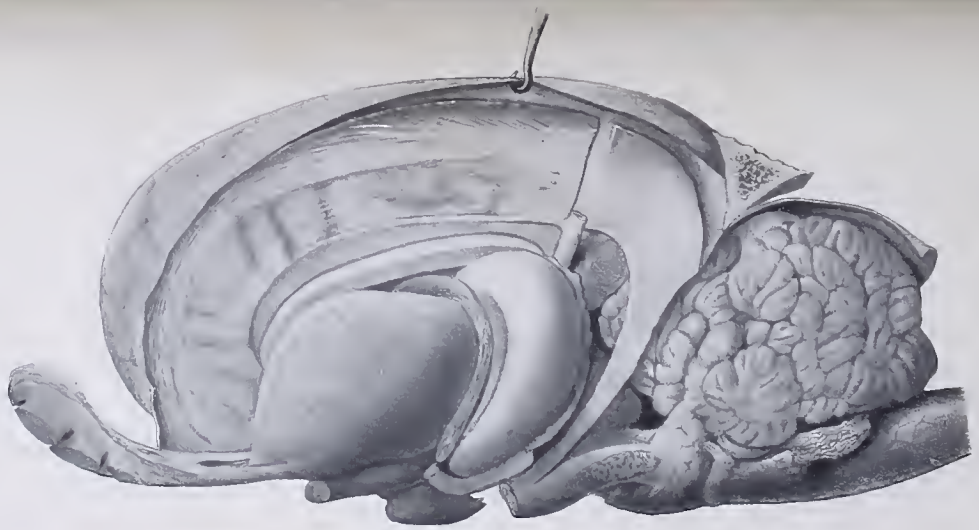

Seitenansicht der freigelegten linken Seitenkammer mit ihren Wänden.

Die linke Hemisphäre ist soweit entfernt, dass nur noch der linke tractus et bulbus olfactorius, das linke corpus striatum und der linke hippocampus erhalten sind. Man sieht das cornu posterius des linken Seitenventrikels sich zwischen den Seitenflächen des corpus striatum und hippocampus herabwinden bis zur Basalfläche, wo es im lobus piriformis, von dem ein Stückchen erhalten ist, endet. Das cornu anterius liegt medial vom corpus striatum, ist daher durch dieses verdeckt; jedoch ist sein Lauf auf dem Grundriss punktirt und führt in den geöffneten tractus olfactorius. Ausserdem zeigt die Abbildung falx und tentorium mit Blutleitern.

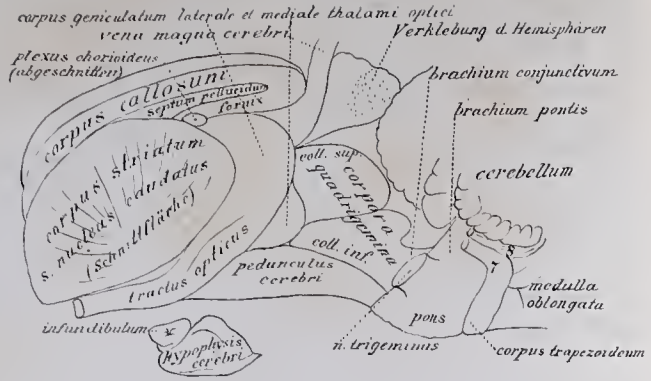

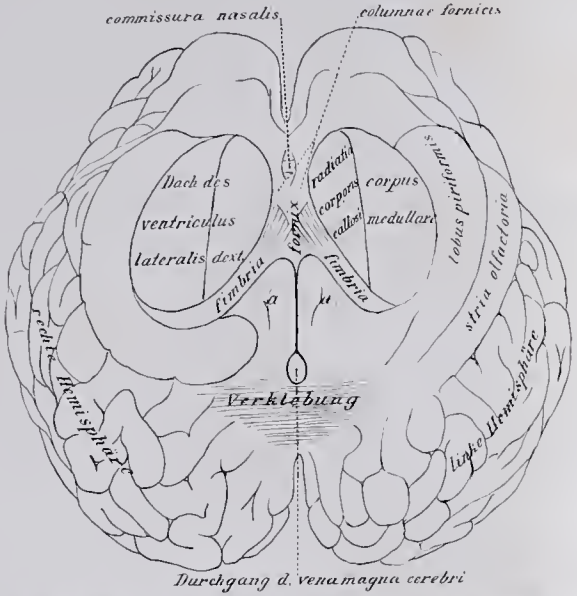

Vierhügel und Sehhügel, welche von den Hemisphären lediglich überwölbt werden, sind einfach herausgezogen, die corpora striata aus ihrem Zusammenhang mit dem corpus medullare der Hemisphären herausgeschnitten. Die rechts als corpus medullare bezeichnete Fläche ist daher Schnittfläche, während die mit radiatio corporis callosi bezeichnete Fläche der freien Oberfläche des corpus striatum gegenüber lag und das Dach des Seitenventrikels darstellt. Die mit a bezeichneten Rindentheile (vergl. Taf. IV) verdecken die hippocampi; der fornix ist ganz zu übersehen. Vor dem Durchgang der vena magna cerebri endet die Commissur der Hemisphären; dahinter sind dieselben durch pia verklebt.

Figur a.

Sehhügel, Vierhügel und pedunculus.

Linke Seitenansicht. Vom corpus striatum ist die laterale Hälfte abgetragen.

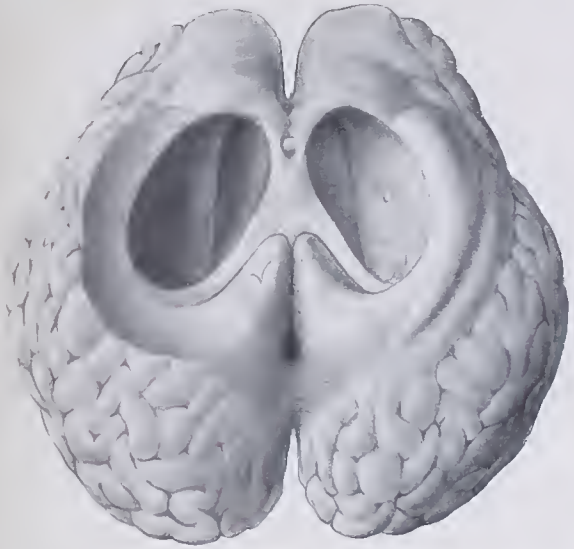

Figur b.

Die Hemisphären des Grosshirns nach Entfernung des Hirnstockes und der corpora striata.

Von unten gesehen.